This is a digital copy of a book that was preserved for generations on library shelves before it was carefully scanned by Google as part of a project to make the world's books discoverable online.

It has survived long enough for the copyright to expire and the book to enter the public domain. A public domain book is one that was never subject to copyright or whose legal copyright term has expired. Whether a book is in the public domain may vary country to country. Public domain books are our gateways to the past, representing a wealth of history, culture and knowledge that's often difficult to discover.

Marks, notations and other marginalia present in the original volume will appear in this file - a reminder of this book's long journey from the publisher to a library and finally to you.

Usage guidelines

Google is proud to partner with libraries to digitize public domain materials and make them widely accessible. Public domain books belong to the public and we are merely their custodians. Nevertheless, this work is expensive, so in order to keep providing this resource, we have taken steps to prevent abuse by commercial parties, including placing technical restrictions on automated querying.

We also ask that you:

+ *Make non-commercial use of the files* We designed Google Book Search for use by individuals, and we request that you use these files for personal, non-commercial purposes.

+ *Refrain from automated querying* Do not send automated queries of any sort to Google's system: If you are conducting research on machine translation, optical character recognition or other areas where access to a large amount of text is helpful, please contact us. We encourage the use of public domain materials for these purposes and may be able to help.

+ *Maintain attribution* The Google "watermark" you see on each file is essential for informing people about this project and helping them find additional materials through Google Book Search. Please do not remove it.

+ *Keep it legal* Whatever your use, remember that you are responsible for ensuring that what you are doing is legal. Do not assume that just because we believe a book is in the public domain for users in the United States, that the work is also in the public domain for users in other countries. Whether a book is still in copyright varies from country to country, and we can't offer guidance on whether any specific use of any specific book is allowed. Please do not assume that a book's appearance in Google Book Search means it can be used in any manner anywhere in the world. Copyright infringement liability can be quite severe.

About Google Book Search

Google's mission is to organize the world's information and to make it universally accessible and useful. Google Book Search helps readers discover the world's books while helping authors and publishers reach new audiences. You can search through the full text of this book on the web at `http://books.google.com/`

Beiträge

zur

Geburtshilfe und Gynaekologie

herausgegeben

von den

Vorständen der Universitäts-Frauenkliniken

zu

Basel (Prof. BUMM), Bern (Prof. P. MÜLLER), Erlangen (Prof. FROMMEL), Freiburg (Prof. HEGAR), Giessen (Prof. LÖHLEIN), Halle (Prof. FEHLING), Heidelberg (Prof. KEHRER), München (Prof. v. WINCKEL), Prag (Prof. v. ROSTHORN), Strassburg (Prof. FREUND), Tübingen (Prof. DÖDERLEIN), Wien (Prof. CHROBAK), Würzburg (Prof. HOFMEIER), Zürich (Prof. WYDER)

unter Redaktion von

A. HEGAR.

ERSTER BAND.

Mit 114 Textabbildungen und 16 Tafeln.

LEIPZIG
VERLAG VON ARTHUR GEORGI.
1898

BOSTON MEDICAL
APR 30 1903
LIBRARY.

CATALOGUED
APR 30 1903
E. H. B.

Druck von C. Grumbach in Leipzig.

10388

Inhalt.

Seite.

Aus der Frauenklinik der Universität Basel.

Bumm, E., Zur Technik der Myomotomie. Mit 2 Holzschnitten . . 1
Burckhardt, O., Über Retention und fehlerhaften Lösungsmechanismus der Placenta. Mit 3 Textabbildungen 196

Aus der Frauenklinik der Universität Erlangen.

Holzapfel, K., Über den Placentarsitz. Mit 88 Textabbildungen . . 286
Holzapfel, K., Das Verhältnis der Stärke der runden Mutterbänder zur Stärke der Wehenthätigkeit 338

Aus der Frauenklinik der Universität Freiburg i. B.

Alterthum, E., Tuberkulose der Tuben und des Beckenbauchfelles. Mit 2 Tafeln und 5 Textfiguren 42
Bulius, G., Osteomalacie und Eierstock 138
Hegar, A., Abnorme Behaarung und Uterus duplex. Mit 1 Textabbildung 111
Sellheim, H., Das Herabtreten von Tubensäcken auf den Beckenboden und die Eröffnung durch das Cavum ischiorectale. Mit 2 Tafeln . 122
Sellheim, H., Zur Lehre von den sekundären Geschlechtscharakteren. Mit 1 Tafel, 3 Textabbildungen und mehreren graphischen Darstellungen 229
Sellheim, H., Die Folgen langdauernder ungenügender Entleerung von Blase und Mastdarm beim Weibe. Mit 2 Tafeln und 1 Textabbildung 515

Aus der Frauenklinik der Universität Halle.

Fehling, H., Über maligne Degeneration und operative Behandlung der Uterusmyome 485
Franz, K., Zur Lehre des Aborts. Auf Grund einer Zusammenstellung von 844 Fällen von Abort 493

Aus der Frauenklinik der Universität Heidelberg.

Kehrer, F. A., Zur konservativ-operativen Behandlung der Inversio uteri. Mit 4 Holzschnitten 100

Aus der deutschen Universitätsfrauenklinik zu Prag.

Schenk, F., Der Pneumobacillus Friedländer im Tubeneiter 256

Aus der Frauenklinik der Universität Strassburg.

Bayer, H., Weitere Beiträge zur Lehre vom unteren Uterinsegment. Mit 3 Tafeln und 6 Textabbildungen 167

Freund, W. A., Beitrag zur Behandlung der aus spontan perforierten vereiterten weiblichen Beckenorganen entstandenen Fisteln. Mit einem Anhang über plastische Verwertung des Uterus 31

Freund, W. A., Über die Methoden und Indikationen der Totalexstirpation des Uterus, speciell in Bezug auf die Behandlung des Uteruskarcinoms. Nebst einem Anhange über Versuche zur Durchspülung von Gliedern und Organen lebender Organismen. Mit 1 Tafel 343

Funke, A., Über die Behandlung chronischer Affektionen der weiblichen Beckenorgane, speziell der chronisch entzündlichen, mittelst Schrotbelastung 263

Aus der Frauenklinik der Universität Tübingen.

Döderlein, A., Bakteriologische Untersuchungen über die Operationshandschuhe 15

v. Küttner, O., Experimentell-anatomische Untersuchungen über die Veränderlichkeit des Beckenraumes Gebärender. Mit 5 Tafeln . . 211

Trinks, O., Neuere Kaiserschnittsfragen: Fundalschnitt, Kastration oder Porro bei Osteomalacie 449

Aus der Klinik Chrobak in Wien.

Pollak, E., Über das Verhalten der Gebärmutterschleimhaut bei Myomen 405

Aus der Frauenklinik der Universität Würzburg.

Bollenhagen, H., Spontane Geburt und Walchersche Lage bei engem Becken 469

Technicismen, Instrumente, Lehrmittel, u. a.

Bayer, H., (Strassburg), **Das Beckenphantom, ein neues Mittel für den geburtshilflichen Unterricht.** Mit einer Abbildung 341

BOSTON MEDICAL
APR16 1900
LIBRARY.

7049
5390

Aus der Frauenklinik der Universität Basel.

Zur Technik der Myomotomie.

Von

E. Bumm.

(Mit zwei Holzschnitten.)

Die Myomotomie ist aus der Ovariotomie hervorgegangen. Es kann deshalb nicht Wunder nehmen, dass man von Anfang an die Technik der Ovariotomie auf die Myome übertrug und diese Geschwülste ebenso wie die Kystome des Eierstockes unter Bildung eines Stieles zu exstirpieren suchte. Was sich aber bei den Kystomen von selbst zur Unterbindung darbot, ein dünner bindegewebiger, leicht zu schnürender Stiel, das musste am myomatösen Uterus erst künstlich zugeschnitten und hergerichtet werden. Und auch dann noch, wenn ein Stiel gebildet war, hatte man ein so derbes, massiges, so schwer zu ligierendes und dabei doch so blutreiches Gewebe vor sich, wie es sonst am Körper kaum mehr wiederzufinden ist.

Es hat deshalb auch lange genug gedauert, bis man lernte mit solchen „Stielen" fertig zu werden. Die extraperitoneale Stielversorgung gewährte zwar eine grosse Lebenssicherheit, hatte aber in dem nekrotisch sich abstossenden Stumpf eine Quelle so vieler Unzuträglichkeiten an sich, dass das stetige Suchen nach Besserem erklärlich war. Umgekehrt lieferte die intraperitoneale Stielversorgung, welche von diesen unangenehmen Beigaben frei blieb, jahrelang so enorme Mortalitätsziffern, dass schliesslich selbst ihre eifrigsten Verteidiger nahe daran waren, an der Möglichkeit eines sicheren Gelingens zu verzweifeln und zur erprobten extraperitonealen Methode Hegar's zurückzukehren.

Das Problem der Stielversenkung schloss zwei Forderungen in sich, die bis zu einem gewissen Grade in Widerspruch miteinander standen und sich deshalb nur schwer vereinigen liessen: auf der einen Seite sollte der in der Bauchhöhle zurückgelassene Stumpf

so blutleer gemacht werden, dass ein Nachsickern von Blut und Serum ausblieb, auf der anderen Seite aber sollte dem bis zur fast völligen Blutleere abgeschnürten Gewebe seine ganze Lebensfähigkeit und damit die Widerstandskraft gegen die Keime erhalten bleiben, die zufällig bei der Operation oder vom Cervikalkanal aus auf die Wundfläche des Stumpfes gelangten und mit Sicherheit nie vollständig auszuschliessen waren. Die Schröder'sche Methode der Etagennaht scheiterte, weil sie keiner der beiden Forderungen gerecht wurde, die Blutstillung war unvollkommen und das vielfach durchstochene und abgeschnürte Gewebe war seiner vitalen Energie mehr weniger beraubt, es bot von Serum und Blut durchtränkt den günstigsten Nährboden für die Bakterien und wurde so zum Ausgangspunkt der septischen Peritonitis, welcher nahezu ein Drittel aller Operierten erlag.

Lange Zeit versuchte man durch Verschärfung der Antiseptik über die Peritonitis Herr zu werden und konnte sich besonders im Desinfizieren und Ausbrennen des Cervikalkanales gar nicht genug thun. Der Erfolg blieb trotzdem aus und erst die verbesserte Technik brachte zustande, was der Antiseptik allein nicht gelang. Als Zweifel in seiner Partienligatur des Stumpfes eine Methode fand, welche die Blutung zuverlässig zu beherrschen gestattete und dabei dem Gewebe des Stumpfes eine genügende Ernährung liess, da erwiesen sich mit einem Male die gefürchteten Bakterien des Cervikalkanales unschädlich und von 50 Operierten starb nurmehr eine Einzige. Zwei weitere Fortschritte, die möglichst tiefe Ausschneidung des Uterus, welche nur einen kleinen Stumpf zurücklässt, und die von Hofmeier inaugurierte, von Chrobak methodisch ausgebildete Überdeckung der Amputationsfläche mit Serosalappen, haben das Verfahren der intraperitonealen Stielversorgung so vervollkommnet, dass es in geübten Händen wohl kaum mehr etwas zu wünschen übrig lässt. Die Resultate sind so gut geworden als die der Ovariotomie.

Trotz dieser glänzenden Fortschritte muss es heute zweifelhaft erscheinen, ob in der supravaginalen Amputation mit Stielversenkung die definitive Lösung der Myomotomiefrage, welche die Gynäkologie nunmehr seit 20 Jahren beschäftigt, gefunden ist. Die Totalexstirpation fängt an, der Stielbildung mehr und mehr den Rang streitig zu machen und engt deren Gebiet von zwei Seiten her ein: Einmal gestattet die Verbesserung der vaginalen Operationsmethoden, insbesondere die Ausbildung des von Péan eingeführten Zer-

stückelungsverfahrens, viele Fälle von der Vagina aus in Angriff zu nehmen, die früher nur vom Bauche her für operabel galten; dann aber gewinnt auch die abdominale Totalexstirpation des myomatösen Uterus immer mehr an Konkurrenzfähigkeit. Es ist das Verdienst von A. Martin, diesen neuen oder doch vorher nur vereinzelt beschrittenen Weg, der die Stielbildung mit allen ihren Gefahren auf die einfachste Weise vermeidet, gangbar gemacht zu haben. Wenn die Resultate im Anfang nur mässige waren, so lag das an gewissen Unvollkommenheiten der Technik, wie sie jedem neuen Verfahren anzuhaften pflegen. Wie richtig das Prinzip ist, den Uterus, wenn überhaupt, dann ganz wegzunehmen, hat die überraschend schnelle Besserung der Erfolge gezeigt und wird die Zukunft wohl noch mehr erweisen.

Da wir vor kurzem die Totalexstirpation wegen Myom zum 50. Male an der Klinik ausgeführt haben und eine solche runde Zahl zur Rückschau und Einkehr mahnt, möchte ich in folgendem unsere Erfahrungen zusammenfassen und damit einen Beitrag zur Beurteilung der Leistungsfähigkeit der Operation liefern.

Ich beginne mit der vaginalen Exstirpation (24 Fälle, sämtlich geheilt).

Dass die vaginale Totalexstirpation im Vergleiche mit jedem abdominalen Operationsverfahren den kleineren Eingriff darstellt, die geringere Mortalität und den ruhigeren Heilungsverlauf ergiebt, ist wohl allgemein anerkannt. Dagegen gehen die Meinungen darüber noch sehr auseinander, bis zu welcher Grösse der Geschwulst der vaginale Weg Anwendung finden kann. Während man in Frankreich die Grenzen sehr weit zieht und unter Zuhilfenahme des Morcellements grosse, bis zum Nabel und darüber reichende Geschwülste von unten entfernt, hat man sich in Deutschland im allgemeinen viel reservierter verhalten und nur bei kleineren Myomen von unten operiert. Ich weiss nicht, ob eigene schlechte Erfahrungen oder der ungünstige Eindruck, den das Zerstückelungsverfahren in ungeeigneten Fällen beim Zuschauer hervorruft, die Veranlassung zu der Zurückhaltung gegeben haben. Ich habe mich, nachdem ich einmal über die Technik ins klare gekommen war, immer über die Erfolge gefreut, die man auf vaginalem Wege einfach und gefahrlos erzielen kann, und deshalb relativ oft, unter 24 Fällen 10 mal, von dem Morcellement Gebrauch gemacht. Eine Hauptbedingung für den glatten Gang der Operation ist die richtige Auswahl der Fälle. Viel wichtiger als die Grösse des Tumors ist

dabei seine gute Zugänglichkeit, die Scheide muss weit, der Cervix leicht herunterzuziehen und der untere Pol des Myoms bequem zu erreichen sein. Submuköse und interstitielle Myome eignen sich deshalb am meisten, subseröse nur, wenn sie nach dem Douglas hin entwickelt sind. Sind die genannten Bedingungen erfüllt, dann darf die Geschwulst den Nabel erreichen und überschreiten, jeder Akt des Verfahrens lässt sich doch sicher unter der Leitung des Auges ausführen und das mit Recht verpönte Abklemmen, Schneiden und Herumwühlen in der Tiefe, nur unter Zuhilfenahme des Tastgefühles, kommt gar nicht in Frage.

Nachdem der Cervix umschnitten, die Blase abgelöst und der Douglas eröffnet ist, wird je nach dem Sitz des Fibromes die vordere oder hintere Wand des Cervix bis zum unteren Pol des Tumors in der Medianlinie gespalten. Zwei kräftige Klemmen fassen jederseits die Schnittränder und verhindern die Blutung, während der Finger den zugänglichen Abschnitt des Fibromes aus seinem Bett ausschält. Das freigemachte Stück wird mit dem Museux gefasst, angezogen und mit dem Messer ausgeschnitten. Es präsentieren sich dann sogleich weitere Partien der Geschwulst, die wieder herabgezogen, ausgeschält und abgetragen werden können. Hat man einmal mehrere Stücke der Geschwulst entfernt, so geht die Arbeit immer leichter und der letzte faustgrosse Rest folgt gewöhnlich beim Anziehen auf einmal. Damit ist der Uterus so verkleinert, dass er sich ohne alle Schwierigkeit entwickeln und abtragen lässt. Wir haben niemals störende Ereignisse bei der Operation erlebt, der eigenartige und technisch schwierigste Teil des Eingriffes — die Ausschälung und stückweise Abtragung der Myome — vollziehlt sich unter den Augen des Operateurs und innerhalb des Geschwulstbettes, Nebenverletzungen sind nicht gut denkbar und die Blutung ist ebenso gering wie bei der Enukleation submuköser Myome vom Cavum uteri aus. Sollte aber einmal die vollständige Zerstückelung nicht gelingen, so ist mit dem Versuch gar nichts verdorben, die abdominale Exstirpation des Uterus kann sofort angeschlossen und um so leichter beendigt werden, als der Douglas bereits eröffnet und die Blase abgelöst ist.

Zur Versorgung der Ligamente nach der Abtragung des Uterus bedient man sich entweder der Klammern oder man unterbindet partienweise mit Seide oder dickem Katgut und näht die Stümpfe in die Scheide ein. Wir haben beide Methoden angewendet, sind aber jetzt von beiden zurückgekommen. Man darf wohl von einem

Eingriff, der an völlig aseptischem Gewebe gemacht wird, einen aseptischen Verlauf fordern. Ein solcher ist aber weder bei der Klammerbehandlung, noch bei der Partienligatur zu erzielen. Der Gazetampon, welcher zwischen den Klammern liegt, riecht schon nach zwei Tagen sehr übel und verbreitet, wenn man ihn länger liegen lässt, einen intensiven Gestank, die Ligaturen aber schneiden unter Eiterung durch, die oft auch mit Zersetzung einhergeht und sich geraume Zeit hinziehen kann. Eine Lebensgefahr ist damit, wie die Erfahrung zeigt, ja nicht verbunden, der Spalt im Beckenperitoneum verklebt offenbar so rasch, dass die darunter auftretende Zersetzung nicht mehr schaden kann. Aber leichte Fieberbewegungen sind doch sehr gewöhnlich und gelegentlich können sich von den Stümpfen aus Thrombosen entwickeln, die die Genesung recht lange verzögern. Einmal beobachteten wir nach Abbindung mit Seide eine Nekrose der rechtsseitigen Stümpfe, die sich unter wiederholter starker Blutung, hohem Fieber und Gestank abstiessen. Einige Tage lang bestand für das Leben der Patientin ernstliche Gefahr.

Dieser Fall ist die Veranlassung gewesen, dass wir uns bei Myomen von der Klammerbehandlung und der Seidenligatur vollständig abwandten und zu einer Methode übergingen, welche eine primäre Verheilung ohne Jauchung und Eiterung gestattet. Betrachtet man die relativ kleine Wunde, welche nach der Abtragung des Uterus zurückbleibt, so erscheint es nicht besonders schwierig, eine vollständig primäre Vereinigung zu erzielen. Wir verfahren folgendermassen:

Die Portio wird scharf umschnitten, die Gefässe, welche beim Abschieben der Blase und der Eröffnung des Douglas etwa bluten, werden isoliert gefasst und sofort unterbunden. Weder das Peritoneum des Douglas, noch das der Excavatio vesico-uterina wird mit der Scheide vernäht, sondern zunächst nur an eine Klemme gelegt. Je eine weitere Klemme fasst beiderseits die Douglas'schen Falten nebst dem unteren Teil der Lig. lata, bevor sie vom Cervix abgetrennt werden. Hierauf Spaltung des Cervix in der Medianlinie und Morcellement. Nach dessen Beendigung folgt die Entwickelung des Uterus, je nach den Verhältnissen durch Umstülpung nach vorne oder nach hinten. Die Ligamente werden stückweise mit kurzen Klemmen gefasst und uterinwärts durchschnitten. Nach Wegnahme des Uterus werden — vom Lig. infund. pelv. angefangen — die Gefässbündel lateralwärts von den Klemmen umstochen

und mit dünnem Katgut ligiert. Man bedarf dazu jederseits 4—6 Ligaturen, vorausgesetzt, dass man die Gefässe bündelweise umsticht und abschnürt. Man kann auch die Klemmen der Reihe nach einzeln öffnen und die nur wenig spritzenden Gefässe für sich fassen. Dann braucht man bis zu 15 Ligaturen auf jeder Seite, was sehr zeitraubend und unnötig ist. Sind alle Unterbindungsfäden kurz geschnitten, so wird das Peritoneum der Blase und des Douglas hervorgezogen, durch kleine Pinces bis an die seitlichen Winkel des Schnittes gut sichtbar gemacht und vernäht. Die Naht beginnt am Lig. infund. pelv., verläuft über die Scheide hinweg und endet am gleichen Band der anderen Seite. Es bleibt dann nur noch der quere Wundspalt der Scheide, welcher ebenfalls durch eine fortlaufende Naht geschlossen wird.

Im Vergleich mit der Klammerbehandlung und der Massenligatur weist die geschilderte vollständige Vereinigung der Excisionswunde den Vorzug auf, dass die Heilung fieberlos ohne Eiterung und Jauchung verläuft. Die Kranken können nach der Operation mit allen weiteren Eingriffen an den Genitalien verschont werden, sie fühlen sich, da die Darmthätigkeit schon am 2. Tag wieder in Gang kommt, subjektiv viel besser und können ohne Gefahr bereits am 14. Tage wieder aufstehen.

Die abdominale Totalexstirpation des myomatösen Uterus wurde 26 mal (1 Todesfall) ausgeführt. In der Mehrzahl (15) der Fälle wurden dabei nach der bekannten Methode A. Martin's zuerst die Ligamente partienweise bis zum Scheidengewölbe mit Seide abgebunden, die Blase abgeschoben, der Douglas eröffnet und nach vorheriger Umstechung der Scheidenwände der Cervix ausgelöst. War die Portio von der Vagina aus gut zugänglich, so wurde sie sogleich bei der Desinfektion umschnitten. Nach Abtragung des Uterus wurde das Peritoneum der Blase und des Douglas mit der Scheide vernäht, sämtliche Ligaturen wurden in die Scheide geleitet und mittelst derselben die Stümpfe der Ligamente nach unten gezogen. Diese decken dann das Loch in der Scheide und man sieht von oben zwischen Blase und Rektum nur das intakte Peritoneum der trichterförmig gegen die Vagina zusammenlaufenden Stümpfe, welche in dieser Lage durch ein paar Nähte festgehalten werden.

Diese Art zu operieren hat uns, was die Lebenssicherheit anlangt, gute Resultate ergeben. Die eine Kranke, welche wir dabei verloren, starb nicht an Sepsis oder Blutung, sondern an

Darmverschluss, resp. an Erstickung durch Aspiration erbrochener Massen. Als Ursache des Darmverschlusses fand sich eine mannskopfgrosse Cyste, welche von der Gegend der rechten Adnexe ausging, langgestielt unter dem Konvolut der Dünndarmschlingen verborgen lag und bei der Operation nicht bemerkt worden war.

Eine Reihe von Schwierigkeiten und Nachteilen bringt aber das Herabziehen der Ligamentstümpfe doch mit sich. Nimmt man die Ovarien mit weg, so sind die Stümpfe der Ligamenta infund. pelv. oft zu kurz und können nur durch stärkere Anspannung bis zur Scheide herabgebracht werden. Dabei kann es passieren, dass die Ligatur abgleitet, der Stumpf wieder heraufgezogen und nochmals unterbunden werden muss. Lässt man die Ovarien zurück, so kommen sie in die Narbe des Scheidengewölbes zu liegen und können dann eine Quelle langdauernder Beschwerden werden. Zur Herableitung der Ligaturfäden bedarf es eines dritten Assistenten, der bei der Beckenhochlagerung nur schwierig Zugang zu der Scheide findet und die Spitze der Kornzange gewöhnlich erst nach mehrfachen Versuchen durch die Öffnung der Scheide ins Bauchfell heraufbringt. Auf alle Fälle müssen endlich die Ligaturen durch Eiterung abgestossen werden, was die Rekonvalescenz verlängert, zu Stauung des Eiters, übelriechendem Ausfluss, Phlebitis u. s. w. Veranlassung gibt. Ganz ohne Temperaturerhöhung ist von sämtlichen nach der besagten Methode operierten Fällen kein einziger verlaufen und wiederholt sind bis zur völligen Reinigung der Wunde eine Woche lang Temperaturen zwischen 38 und 39 vorhanden gewesen.

Um die genannten Übelstände zu vermeiden haben wir zunächst die oberen Partien der Ligamente mit Katgut unterbunden und versenkt, die unteren dagegen noch in die Scheide gezogen. Als wir dann daran gingen auch die unteren Abschnitte der Ligamente mit Katgut zu versorgen, stellte sich die Schwierigkeit, sichere Massenligaturen anzulegen, alsbald heraus und führte uns dazu, die Gefässe für sich zu unterbinden.

Die isolierte Unterbindung der Hauptgefässstämme des Uterus ist nichts Neues und wurde speziell für die Myomotomie schon von Pratt, Stimson und Baer empfohlen. Sie wurde ferner von Fritsch bei seiner präparatorischen Abtragung der Myome angewendet und dann besonders von Doyen ausgebildet. Neuerdings haben Landau und Rumpf ihre Vorteile hervorgehoben. Ich kann nach meinen Erfahrungen den beiden letztgenannten Autoren

nur zustimmen und bin überzeugt, dass die isolierte Ligatur alle anderen Arten der Blutstillung verdrängen wird. Jeder, der sie einmal kennt, wird bei den Myomen, wo man es mit gesundem, elastischem Gewebe an den Ligamenten zu thun hat, nicht mehr zu der Klemme oder der Massenligatur greifen.

Wie man am besten verfährt, um bei der Exstirpation des fibromatösen Uterus von der Bauchseite her eine leichte und sichere Abbindung der einzelnen Gefässe zu erreichen, ist noch nicht entschieden. Je nach der Art ihres Vorgehens bei der Exstirpation haben die genannten Operateure verschiedene Methoden in Anwendung gezogen. Fritsch, der die Abtrennung der Ligamente von oben beginnt, schneidet Centimeter für Centimeter weiter und schliesst die kleine Wunde sofort durch Umstechung, wobei die Gefässe mitgefasst werden. Rumpf, der ebenfalls die Trennung der Ligamente von oben nach unten ausführt, spaltet zuerst den Serosaüberzug rings um den Tumor, schiebt ihn zurück, isoliert die Gefässe stumpf und durchschneidet nach doppelseitiger Unterbindung. Doyen und seine Nachfolger, welche die Auslösung des Uterus nach Eröffnung des Douglas am heraufgezogenen Cervix beginnen und die Ligamente von unten nach oben durchschneiden, vermeiden die stärkere Blutung aus grösseren Gefässen dadurch, dass sie die Adnexe zurücklassen und die Ligamente scharf am Rande des Uterus durchtrennen, wo die Spermatikalgefässe sowohl wie die Art. uterinae bereits in kleinere Äste aufgelöst sind, welche nur einen schwachen Strahl geben und leicht durch die Digitalkompression der Stümpfe geschlossen werden können.[1]) Erst nach der völligen Auslösung des Uterus werden dann die Gefässe einzeln gefasst und unterbunden. Doyen benützt Seide und leitet die Fäden in die Scheide, Mainzer-Landau und Rumpf ligieren

[1]) Diese Art des Vorgehens kann, abgesehen von der geringeren Blutung, möglicherweise noch den anderen Vorteil haben, dass Thrombosen in den Stämmen der V. V. uterinae eher vermieden werden. Wir hatten neuerdings einen Todesfall nach abd. Myomotomie, der durch Embolie der Lungenarterie bedingt war und am 17. Tag p. o. nach reaktionslosem Heilungsverlauf beim Aufsitzen der Pat. eintrat. Der aseptische Thrombus hatte aus der Vena uterina dext. seinen Ursprung genommen, die ziemlich weit vom Uterus isoliert und unterbunden worden war. Derartige Thrombosen und ihre Folgen gelten als unglücklicher, kaum zu verhütender Zufall. Vielleicht lässt sich eine weitergehende Thrombose doch vermeiden, wenn man die Bündel der Gefässe ganz nahe am Uterus durchschneidet, wo die Venen noch ein viel kleineres Kaliber haben.

mit Katgut und sind deshalb in der Lage, den Schlitz im Peritoneum und die Scheidenwunde exakt zu vereinigen.

Ich möchte an der Hand von 2 Abbildungen das bereits im C.-B. f. Gyn. kurz skizzierte Verfahren näher beschreiben, welches sich uns auch unter schwierigen Verhältnissen, bei straffen fettreichen Bauchdecken, bei tiefsitzenden der Beckenwand eng anliegenden Geschwülsten, bei stärkster Gefässentwickelung und bei intraligamentärem Sitz der Myome immer gleich sicher und leicht ausführbar erwiesen hat und in präventiver Abklemmung der Ligamente mit nachheriger isolierter Unterbindung der Gefässe besteht.

Das Instrumentarium, welches wir brauchen, ist dasselbe wie bei allen anderen Operationen und besteht neben Messer, Schere, Pincetten und Nadeln in kurzen Kocher'schen Arterienklemmen, die uns von der Firma Lüer in Paris in vorzüglicher Beschaffenheit geliefert werden.

Wir beginnen die Operation — nach der üblichen Vorbereitung und Desinfektion — stets mit der Blosslegung der Scheide durch breite Löffel. Es wird jede Falte für sich nochmals unter Berieselung mit Sublimatlösung abgerieben. Ist die Portio gut zugänglich, so wird sie gefasst und sogleich umschnitten, wobei meist zugleich der Douglas eröffnet und die Blase abgeschoben werden kann. Blutende Gefässe werden umstochen und sofort mit Katgut ligiert. Lässt sich die Portio nicht gut erreichen, so wird der breite Griff einer Sonde oder eines ähnlichen Instrumentes ins hintere Scheidengewölbe gelegt und durch einen Gazetampon festgehalten.

Dies alles geschieht am unteren Ende des Operationstisches, wobei die Beine von den Assistenten zurückgehalten werden. Ist die Vorbereitung vollendet, so wird die Patientin gegen das Kopfende des Tisches verschoben und sofort in Beckenhochlagerung gebracht.

Nach dem Bauchschnitt und der Entwickelung des Tumors beginnen wir die Ablösung der Ligamente prinzipiell von oben. Bei Tumoren, die das Becken ausfüllen oder sich intraligamentär entwickelt haben, kann man kaum anders vorgehen; aber auch bei „homocentrischer" Entwickelung der Fibrome gewährleistet die Doyen'sche Methode weder grössere Bequemlichkeit noch grössere Geschwindigkeit als wenn man wie folgt verfährt: Tube und Ovarium der linken Seite werden uterinwärts gezogen, das Lig. infund. pelv. wird entfaltet, gespannt und mit zwei Klemmen versehen.

Dazwischen wird durchgeschnitten. Ebenso wird es auf der anderen Seite gemacht und ebenso werden die mehr nach abwärts gelegenen Partien der Ligamente beiderseits nach ihrer Entfaltung mit je 2 Klemmen gefasst und durchtrennt. Das ganze Manöver nimmt nur ein paar Minuten in Anspruch und gelingt immer. Die Venen mögen so zahlreich und so weit sein als sie wollen, ein Anstechen von Gefässen oder ein Abgleiten der Fäden wie bei der primären Ligatur ist ausgeschlossen. Die Klemmen beherrschen uterin- und lateralwärts die Blutung so vollkommen. dass kein Tropfen Blut fliesst. Auch enge Raumverhältnisse können nicht hindern, denn es bleibt immer noch soviel Platz, um die schmalen Arme der Klemmen anzubringen und zwischen ihnen hart am Metall durchzuschneiden.

Wenn die Ligamente im Bereich der zweiten Klemmenpaare durchtrennt sind, ist man gewöhnlich auch am oberen Rand der Blase angelangt. Die Serosa wird nun von der einen Klemmenspitze zur anderen vorn und hinten quer über den Uterus gespalten und hinten für sich, vorne mitsamt der Blase nach unten geschoben. Durch seitliches Vordringen mit dem Finger gelingt es dabei leicht, den Ureter aus dem Wege zu schieben und die untersten Partien des Lig. lat. mit dem Gefässbündel der Uterina frei zu machen, Diese werden durch ein drittes Klemmenpaar gefasst und durchschnitten.

Der Uterus hängt jetzt nur noch mit der Portio am Scheidengewölbe (Fig. 1). Dieses wird zuerst hinten auf dem vorher eingelegten Sondenstiel und dann vorn auf dem Finger, den man durch das Loch im Douglas ins vordere Gewölbe einführt, durchtrennt. Je eine 4. Klemme (uterinwärts braucht jetzt nicht mehr abgeklemmt zu werden) fasst die seitlichen Partien der Scheide mitsamt den Douglasschen Falten und der Uterus kann vollends abgelöst und mitsamt den an ihm hängenden Klemmen entfernt werden. Man braucht von dem Bauchschnitt bis zur vollendeten Auslösung des Uterus 15—20 Minuten. War schon vorher im Anschluss an die Desinfektion die Portio umschnitten und der Douglas eröffnet, so lässt sich die Entfernung des Uterus ohne zu eilen in 10 Minuten bewerkstelligen.

Bei der intraligamentären Entwickelung der Myome erleidet das Verfahren keine wesentliche Änderung. Zuerst werden die Lig. infund. pelv. abgeklemmt, dann wird die Serosa über den Myomknoten gespalten und, wenn diese ausgelöst sind, werden die tieferen

Fig. 1.

Abschnitte der Ligamente abgeklemmt. Dabei macht sich der Vorzug der präventiven Abklemmung gegenüber der Ligatur besonders geltend, denn wo es schon schwierig ist, eine Umstechung auszuführen oder in der Tiefe eine Ligatur an gespanntem Gewebe sicher zu schnüren, lässt sich eine Klemme immer noch rasch und bequem anbringen.

Mit der Herausnahme des Uterus giebt es mit einem Mal Platz und wenn man die Klemmen auseinanderhält, kann die ganze Excisionswunde gut übersehen werden. Aus den breiten Ligamenten darf es nicht bluten, dagegen ist an der Blasenwand und am Scheidengewölbe zuweilen noch das eine oder andere blutende Gefäss vorhanden, welches gefasst werden muss. Zum Schluss liegen dann je 4 Klemmen an jeder Seite, an der Blase und an der Scheide noch 2—3, im ganzen also 10—11, manchmal haben wir auch nur 8 gebraucht. Man könnte natürlich, wenn man lange Klammern nimmt, welche die Lig. lata in ihrer ganzen Ausdehnung fassen, auch mit noch weniger auskommen. Für die definitive Versorgung der Gefässe ist aber besser, wenn man nicht zu viel Gewebe in einer Klemme hat.

Steht jede Blutung, so geht man an die Unterbindung der einzelnen Gefässbündel. Diese verlieren nach der Herausnahme des Uterus ihr gefährliches Aussehen vollständig. Die strotzend gefüllten Venenplexus, welche am meisten bluten und bei der Massenligatur die Hauptschwierigkeiten bereiten, fallen zusammen, sobald sie vom Uterus her kein Blut mehr bekommen, und sind kaum mehr zu sehen. Auch die Arterien erscheinen infolge der Kontraktion ihrer Wand unbedeutend. Öffnet man die Klemme, so blutet es aus den Venen fast gar nicht und die Arterien geben nur einen schwachen Strahl.

Die Unterbindung wird am einfachsten so gemacht, dass man von oben nach abwärts vorschreitet. Zuerst werden die obersten Klemmen, welche die Lig. infund. pelv. fassen, hervorgezogen. Das Ligament wird zwischen Daumen und Zeigefinger komprimiert, die Klemme geöffnet und an das Spermatikalbündel angelegt. Es wird mit einer kleinen Nadel, die mit dünnem Katgut armiert ist, umstochen und abgeschnürt. Dasselbe geschieht auf der anderen Seite, die Fäden werden sofort gekürzt. Das zweite Klemmenpaar enthält gewöhnlich die Lig. rotunda, aber keine Gefässe von Belang und kann ohne weiteres entfernt werden. Das dritte Klemmenpaar fasst die Uterinae, welche mit ihren Ästen und den an-

liegenden Venen zunächst lateral von der Klemme umstochen werden. Beim Zuziehen des Fadens wird die Klemme geöffnet, mit ihr das Lumen der Arterie nochmals gefasst und mit demselben Faden zum 2. Mal ligiert. Es folgen dann noch 2 oder 3 Umstechungen im Bereiche der untersten Klemmen.

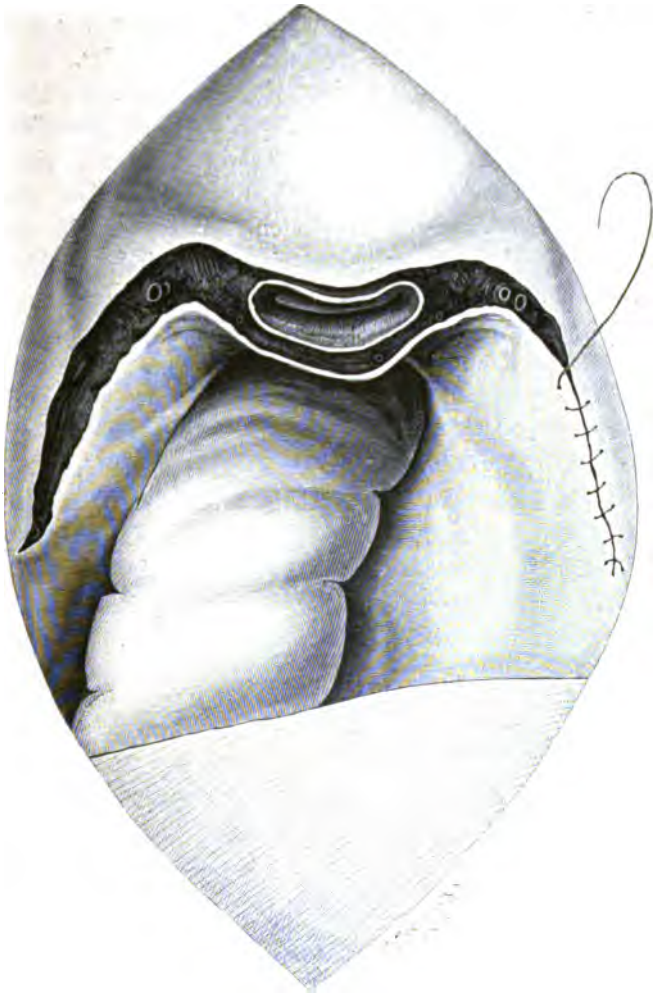

Fig. 2. Ansicht der Excisionswunde bei Beckenhochlagerung.

Damit ist die Blutstillung vollendet und es bleibt nur noch im Beckenperitoneum ein schmaler querverlaufender Wundspalt, der sich an seiner tiefsten Stelle gegen die Scheide zu öffnet. Fig. 2

giebt davon ein Bild. Mit fortlaufender Katgutnaht wird das Peritoneum von einem Lig. inf. pelv. quer über die Scheide zum gleichen Ligament der anderen Seite vereinigt. Die Nadel fasst dabei so tief, dass im Bereich der Lig. lata keine Hohlräume unter der Serosa zurückbleiben. Den kleinen supravaginalen Wundtrichter haben wir anfänglich noch von der Scheide aus mit Gaze drainiert, bei den letzten Operationen aber vor Schluss des Serosaspaltes durch eine tiefliegende Naht vereinigt, so dass also die ganze Excisionswunde nach oben wie nach unten geschlossen war.

Mag man nun bei der Totalexstirpation des myomatösen Uterus verfahren, wie man will, jedenfalls werden durch die isolierte Unterbindung der Hauptgefässbündel Wundverhältnisse geschaffen, welche den vollkommensten Methoden der supravaginalen Amputation überlegen sind. Wir haben eine rein bindegewebige Wunde vor uns, an der die Blutstillung durch die sicherste Art erzielt ist und die durch eine einfache Naht in ihrer ganzen Ausdehnung zur primären Verheilung gebracht werden kann. Bisher haben die Heilungserfolge der Totalexstirpation jene der retroperitonealen Stielversorgung nicht erreicht. Das Mortalitätsverhältnis stellt sich nach der neuesten Tabelle von Olshausen wie 9,6 : 5,6 % und zeigt also ein Mehr von 4 % zu Ungunsten der Totalexstirpation. Ich möche nach unseren Beobachtungen die Meinung aussprechen, dass sich dies bald ändern und die Totalexstirpation nicht bloss theoretisch, sondern thatsächlich auf Grund ihrer Erfolge die Operation der Wahl bei Myomen darstellen wird.

Aus der Frauenklinik der Universität Tübingen.

Bakteriologische Untersuchungen über die Operationshandschuhe.[1])

Von

A. Döderlein.

Der von Mikulicz[2]) und Trendelenburg-Perthes[3]) ausgegangene Vorschlag, zur Erhöhung der Asepsis in Handschuhen zu operieren, fand bei Chirurgen sowohl wie Gynäkologen vielseitige Zustimmung und beifällige Aufnahme. Jeder Operateur, der diese Neuerung aufgenommen hat, wird gleich dem Verf., vielleicht nach Überwindung einer gewissen, anfänglichen Scheu, alsbald diese Handschuhe wertgeschätzt haben.

Grundlegend für die Empfehlung und für die Nachahmung war die Überlegung, eine Erhöhung der Asepsis herbeizuführen dadurch, dass durch einen leicht und sicher sterilisierbaren Überzug die in der Haut der Hände sesshaften und auch nach der Desinfektion etwa zurückbleibenden Keime vom Operationsgebiet ferngehalten werden.

Zu diesem ausschlaggebenden Vorzug erfuhr aber wohl jeder Operateur noch weitere Annehmlichkeiten dieser Operationshandschuhe. Dahin zu rechnen wäre besonders der Schutz, der der eigenen Haut dadurch zu teil wird, da sie mehr gegen Stich- und Schnittverletzungen geschützt war und besonders jene höchst lästigen

---

[1]) Auszugsweise vorgetragen auf dem XXVII. Kongress der deutschen Gesellschaft für Chirurgie, Berlin 1898. Diskussion siehe ebenda.

Bei den im Laufe dieser Untersuchungen notwendig gewordenen, vielfachen Laboratoriumsarbeiten wurde ich von meinem Assistenten, Oskar von Küttner, in wirksamster Weise unterstützt.

[2]) Deutsche med. Wochensch. 1897, XXIII, Nr. 26 und Centralbl. f. Chirurg. 1897, XXIV, Nr. 26.

[3]) Centralbl. f. Chirurg. 1897, XXIV, Nr. 26.

Läsionen der Epidermis fern blieben, welche eintreten, wenn man mit der weich gewordenen Hand sehr feste Ligaturen zu knoten genötigt ist.

Dass diese Tricothandschuhe durch die gewöhnliche Behandlung, die wir auch der bei der Operation zu verwendenden Wäsche zu teil werden lassen, nämlich durch Kochen und Sterilisieren in strömendem Dampf, zuverlässig keimfrei gemacht werden können, war so ausser allem Zweifel, dass besondere Untersuchungen nach dieser Richtung hin nicht unternommen wurden und auch nicht nötig waren. Dass auch im Verlauf aseptischer Operationen die Handschuhe keimfrei oder wenigstens keimarm bleiben würden, war ebenfalls stillschweigend angenommen. Wenn dieselben sehr stark mit Blut durchfeuchtet oder etwa im Verlauf der Operation mit spaltpilzhaltigem Material in Berührung gekommen waren, dann würde — so meint Mikulicz — genügen, die Handschuhe zu wechseln, um wiederum keimfreie „Hände" zu erhalten.

Neuere Vorschläge brachten die Forderung, vollkommene oder wenigstens möglichst impermeable Stoffe zur Herstellung der Operationshandschuhe zu verwenden, ausgehend von der Überlegung, dass während der Operation aus der weich werdenden Haut der Hand stets Mikroorganismen hervortreten, welche dann durch die Handschuhe hindurch auf das Operationsgebiet verschleppt werden.

In dieser Richtung war Zoege von Manteuffel[1]) schon vor Mikulicz vorgegangen, insoferne er empfohlen hatte, in den Fällen, in welchen wegen dringender Lebensgefahr, etwa bei Verletzungen, nicht genügend Zeit auf die Desinfektion der Hände verwendet werden konnte, oder wenn etwa nach septischen Operationen, die zu einer intensiven und spezifischen Verunreinigung der Hände geführt hatten, eine aseptische nötig war, sterile Gummihandschuhe über die Hände zu ziehen, um dadurch nicht desinfizierte oder nicht desinfizierbare Hände ungefährlich zu machen. Wölfler[2]) verwandte ebenfalls schon seit langer Zeit mit Gummi überzogene Seiden-Tricothandschuhe oder auch Lederhandschuhe, Militärhandschuhe.

Menge[3]) fusste besonders auf der Schwierigkeit der Hautdesinfektion, wenn er empfahl, nach Schluss der Desinfektion

[1]) Centralbl. f. Chirurgie 1897, XXIV, Nr. 20.

[2]) Beiträge zur klin. Chirurgie 1897, XIX, S. 255.

[3]) Münchener med. Wochenschr. 1898, Nr. 4.

die Haut der Hände mit einem Paraffinüberzug zu versehen und auch die Tricothandschuhe selbst zu paraffinieren, um dadurch die Durchlässigkeit der Haut sowohl, wie der Handschuhe zu vermindern. Diese Furcht vor den restierenden Keimen der Haut der Hände stützte Menge durch diesbezügliche Untersuchungen von Krönig,[1]) der durch seine an Leichen und Sterbenden mit Milzbrandsporen angestellten Hautdesinfektionsversuche nachgewiesen zu haben glaubt, dass die Fürbringersche Desinfektionsmethode nur eine oberflächliche Keimfreiheit der Haut erzeuge. Der Spiritus, so theoretisiert Krönig, veranlasse einen festen Zusammenschluss der oberen Epidermisschicht. Unter derselben würden aber die in der Tiefe der Haut oder in deren Riefen und Spalten sitzenden Mikroorganismen zunächst und vorübergehend gegen die Aussenwelt abgeschlossen, so dass sie bei der Entnahme des zur Aussaat auf die Nährboden gelangenden Materiales verborgen bleiben, umsomehr aber beim Weichwerden der Haut während des Operierens emporkommen und gefährlich werden könnten.

Inwieweit nun diese aus der Tiefe emporkommenden Keime die Handschuhe während der Operation zu verunreinigen vermögen, wurde bisher von keinem der betreffenden Autoren untersucht. Auch mir wäre kaum der Gedanke gekommen, bakteriologische Untersuchungen über den Handschuhsaft selbst anzustellen, wenn ich nicht durch anderweitige Versuche darauf hingelenkt worden wäre.

Ich war damit beschäftigt, zu prüfen, inwieweit das zu Hautnähten verwendete Material im Stichkanal späterhin keimfrei bleibt, müsste doch dieses Ziel erstrebt werden, um Stichkanaleiterungen mit Sicherheit zu vermeiden. Frühere Proben haben mich belehrt, dass dies in der Regel nicht der Fall ist, auch wenn Eiterung fern bleibt.

Die Empfehlung der Airolpaste durch v. Bruns,[2]) die ich als ganz vorzügliches Verbandmaterial schätzen gelernt habe und bei dieser Gelegenheit lebhaft empfehlen möchte, legte mir den Wunsch nahe, jene Fadenuntersuchungen mit Hilfe dieser sehr gut abschliessenden und pilzdichten Wunddecke wieder aufzunehmen, wo-

[1]) Centralbl. f. Gynäkol. 1894, XVIII, Nr. 52, p. 1346.

[2]) Über den Okklusivverband mit Airolpaste. Beitr. z. klin. Chir., Bd. XVIII, Heft 2.

bei sich aber ergab, dass auch unter dieser Airolpaste das ursprünglich aseptische Nahtmaterial im Stichkanal auffallend häufig keimhaltig wird.

Es verhalten sich in dieser Beziehung die verschiedenen Materialien ganz verschieden. Am schlechtesten steht Katgut, das ich 8—10 Tage nach der Operation nur in 41,5 % der Kulturproben keimfrei befunden habe. Nächstdem steht die Seide, die sich in 43 % keimfrei erwies. Als bestes Material kann Silkwormgut bezeichnet werden, das wegen seiner Glätte und der Eigenschaft, sich nicht zu imbibieren, am wenigsten sekrethaltig wird und in 58,5 % keimfrei aus dem Stichkanal entfernt worden war.

Ich habe bei diesen Untersuchungen jeden Faden jedesmal direkt vor dem Einlegen der Nähte geprüft und ausnahmslos keimfrei befunden, dank den wohlbekannten und zuverlässigen Desinfektionsverfahren, über die wir verfügen. Nach Schluss der Operation wurden die abgeschnittenen Fadenenden abermals durch Einbringen in Agar geprüft, wobei sich ergab, dass in ca. der Hälfte aller Proben bereits Keime aus den Fäden auswuchsen. Ich habe dann die verschiedenen während der Operation mit dem Nahtmaterial in Berührung kommenden Gegenstände durchgeprüft, um zu erfahren, wodurch die Fäden mit Keimen beladen würden und musste dabei natürlich die Hände ganz besonders berücksichtigen, da sie ja beim Knoten am ehesten Anlass zur Deponierung von Mikroorganismen geben konnten.

Als ich beim ersten derartigen Versuch einige Tropfen des in den Tricothandschuhen nach Schluss der Operation vorhandenen Blutes in einer Petrischale mit Agar vermischt im Brütofen aufbewahrt hatte, fand ich am anderen Tag zu meiner, ich muss sagen, sehr unangenehmen Überraschung eine ungeheuere Menge verschiedenartiger Kulturen aufgegangen. Darüber erschrocken, glaubte ich natürlich zunächst an einen groben Fehler in der Vorbereitung der vollkommen aseptisch verlaufenden Ovariotomie, in Sonderheit der verwandten Handschuhe. Ich fürchtete für das Leben der Kranken, da ja selbstverständlich von diesen, schwer mit Keimen beladenen Handschuhen Massen von Mikroorganismen in die Bauchhöhle, wie auch in die Bauchwunde verpflanzt worden sein mussten. Die Kranke genas anstandslos, ein Zeichen dafür, wie sehr der Körper im Stande ist, Spaltpilze, sofern sie nicht spezifischer und pathogener Art sind, zu vernichten.

Ich begann darauf eine systematische Prüfung der Handschuhe bez.

der in ihnen bei der Operation sich aufspeichernden Flüssigkeiten.

Zuerst natürlich musste ich mich vergewissern, dass die Handschuhe von Haus aus keimfrei waren.

Es wurden die sterilisierten Handschuhe zerschnitten und zahlreiche Proben in Agarschalen geprüft. Andererseits wurden die Handschuhe in sterile Kochsalzlösung getaucht, mit sterilisierter Pincette ausgerungen und von der in ihnen verteilten Flüssigkeit wiederum Agarproben angelegt.

Alle diese Proben blieben ausnahmslos keimfrei, so dass meine erste Annahme von einem Fehler in der Präparation der Handschuhe vollkommen hinfällig wurde.

Sodann wurden die Hände und Handschuhe bei einer grossen Reihe abdomineller und vaginaler Operationen methodisch untersucht derart, dass ich von Händen und Handschuhen nicht nur des Operateurs, sondern auch aller Assistierenden vor, während und nach der Operation jedesmal eine grosse Reihe von Kulturproben in Agar anlegte, bei einzelnen Operationen bis zu 100 Einzelproben, im ganzen ca. 2000 Impfungen. Die teils nach Fürbringer, teils auch ohne Spiritus desinfizierten Hände prüfte ich so, dass nach Schluss der Sublimatbehandlung durch reichliches Abspülen in sterilisierter, heisser Kochsalzlösung das Sublimat wieder entfernt wurde[1]); die feuchten Hände werden dann 1—2 Minuten aneinandergerieben und der sodann abtropfende, reichlich mit abgeschilferten Epidermiszellen durchsetzte Saft in Petrischalen aufgenommen und sofort mit Agar vermischt. Wiederholt wurde zur Kontrolle auch eine Probe aus dem Unternagelraum mit sterilisiertem Hölzchen entnommen.

Auch auf dem Kreissaal wird diese Handdesinfektionskontrolle ganz systematisch bei jedem Untersuchenden nach Schluss der Desinfektion vor jedesmaligem Touchiren durchgeführt. Die vielen, positiven Proben, die wir hier namentlich bei „neuen Hauspraktikanten“ immer wieder erleben, beweisen, dass dieses durch Reiben der Hände gewonnene Aussaatmaterial ein sehr zuverlässiges Bild über die gelungene oder nicht gelungene Handdesinfektion zu geben vermag.

Die Furcht, etwa mit in den Nährboden übergeführtes Sublimat

---

[1]) Später wurden die Hände nach der Geppert'schen Vorschrift behandelt. Siehe Nachtrag.

möchte die Entwicklung der Keime verhindern, so dass Keimfreiheit der Hände vorgetäuscht wurde, wo solche thatsächlich nicht vorhanden ist, erscheint durchaus nicht gerechtfertigt, wenn man durch reichliches Abspülen der Hände mit steriler Kochsalzlösung für möglichste Entfernung des Sublimats Sorge trägt. Ein Beweis dafür sind eben die vielfachen positiven Kulturproben bei den Studierenden.

Meine und meiner Assistenten Hände waren vor der Operation in 85% der untersuchten Proben als keimfrei befunden worden, in den übrigen 15% wuchsen vereinzelte Kolonien. Die Fürbringersche Methode ergab auch uns die besten Resultate.

Als zweite Probe wurde jedesmal der Handschuh vor Beginn der Operation geprüft in der Weise, dass der angezogene Handschuh mit steriler Kochsalzlösung durchfeuchtet und sodann einige Tropfen dieser im Handschuh verteilten Lösung ausgepresst wurde. Diese Proben blieben ausnahmslos steril.

Sobald die Handschuhe nun bei der Operation mit Blut durchtränkt waren, wurden in Zwischenräumen von je ca. 10 Minuten immer wieder einige Tropfen ausgedrückt.

Das jedesmalige Resultat war, dass auch bei vorher sterilen Händen und anfänglich, d. h. vor der Operation, keimfreien Handschuhen diejenigen Proben, welche aus den blutdurchtränkten Handschuhen gewonnen worden waren, stets Keime enthielten und zwar mit Fortschreiten der Operation in rasch wachsender Menge.

Die etwa 15—20 Minuten nach Beginn der Operation abgenommenen Tropfen liessen bereits unzählige Keim-Kolonien im Agar bei 37° C auswachsen. Ebensolche Keimmengen wuchsen auch aus dem während und nach der Operation unter dem durchlässigen Handschuh nach Ausziehen derselben von der Haut der Hände abgenommenen Aussaatmaterial.

Dabei ergab sich zugleich das merkwürdige Resultat, dass die wenig blutig werdenden Handschuhe der Assistenten, welche ihre Hände z. B. beim Speculumhalten stille hielten, oder welche das Nahtmaterial und die Instrumente zureichten, lange nicht in dem gleichen Masse mit Keimen beladen wurden und zwar um so weniger, je trockener und blutfreier sie geblieben waren.

Die Provenienz der Spaltpilze hielt ich anfänglich als aus der nach Krönig undesinfizierbaren Haut der Hände stammend und glaubte, dass die stärkere Erweichung der blutigen Hände des

Operateurs zugleich im Verein mit der intensiven Bewegung, welche die in der Tiefe der Haut verborgenen Keime lockere, den grösseren Bakterienreichtum der Handschuhe des Operierenden veranlasse.

Um dieser Auffassung Stütze zu verleihen, machte ich mit meinem Assistenten, wie auch mit Studierenden folgende Versuche. Nach Desinfektion der Hände wurden sterilisierte Tricothandschuhe angezogen und mit steriler Kochsalzlösung durchfeuchtet. Nun wurden $^1/_2$ Stunde lang Bewegungen mit den Händen und Fingern in der Luft gemacht, ohne dass irgend etwas berührt wurde. Alle 5 Minuten wurden je 2 Proben aus der in den Handschuhen vorhandenen Flüssigkeit abgenommen, in der Erwartung, dass wie bei den Operationen, beim Erweichen der nassen Haut unter dem Handschuh die Keime der Tiefe allmählich und in zunehmender Menge hervortreten müssten. Diese wiederholt ausgeführten Versuche ergaben aber nicht das erwartete Resultat. Diejenigen, welche beim Beginn des Versuchs keimfrei waren, blieben dies auffallend lange Zeit und erst in der nach $^1/_2$ Stunde entnommenen Probe kamen Kolonien zur Entwicklung.

Bei anderen, namentlich Studierenden, die sich nicht zu desinfizieren verstanden hatten, waren in allen Proben etwa gleichviel Kolonien vorhanden.

Jedenfalls ergaben diese Experimente keinerlei Anhaltspunkte dafür, dass die zunächst keimfreie Hand beim Erweichen und gleichzeitigen Kneten, Drücken und Pressen der Haut Keime in nachweisbarer Zahl hervortreten lasse.

Trotzdem hielt ich noch an dieser Möglichkeit fest und versuchte wie Menge und Wölfler im impermeablen Überzug der Hände das Heil.

Als das einfachste Verfahren erprobte ich zuerst die von Menge empfohlene Paraffinierung der Hände und Handschuhe, ohne dass ich aber dadurch auch nur den geringsten Unterschied gegen vorher hätte nachweisen können. Nach wie vor sammelten sich in den blutigen und trotz der Paraffinirung durchlässigen Handschuhen des Operateurs, sowie unter denselben rasch und massenhaft Mikroorganismen an. Es schien also diese Methode ungenügend und keine Verbesserung zu sein.

Ich ging dann dazu über, die Wölflerschen Leder- und Gummihandschuhe anzuwenden. Besonders die Gummihandschuhe [1]) schie-

[1]) Bezogen von Waldeck & Wagner, Prag I, Graben. Zeige- und Mittelfinger besonders dünn gearbeitet.

nen geeigenschaftet zu sein, Licht in die uns beschäftigenden Fragen zu werfen und zwar nach zweierlei Richtungen. Einmal war interessant zu verfolgen, ob jetzt, wo die Haut der Hand ganz zuverlässig gegen die Oberfläche der Handschuhe abgeschlossen war, das auf dem Handschuh sich ansammelnde Blut entgegen dem im Tricothandschuhe sich festsaugenden Blut keimfrei befunden wird, und andererseits war die Frage nach der Masse der bei Erweichung der Epidermis aus deren desinfektorisch unerreichbaren Tiefe hervortretenden Mikroorganismen zugleich dadurch leicht zu verfolgen.

Die Gummihandschuhversuche wurden dergestalt ausgeführt, dass zuerst die Hände nach Fürbringer desinfiziert wurden. Dann wurde unter laufender, sterilisierter Kochsalzlösung das Sublimat entfernt und eine Probe von den Händen abgenommen.

Der Gummihandschuh war durch Kochen und im strömenden Dampf sterilisiert. Zum leichteren Anziehen wurde er mit einer sterilisierten Kochsalzlösung gefüllt, worauf es leicht gelang, die Hand in denselben hineinzuführen.

Auf der Oberfläche dieser Gummihandschuhe sammelt sich natürlich während der Operation weniger Blut an als auf bez. in den Tricothandschuhen, in dieselben dringt gar nichts ein. Aus den während der Operation wiederum von Zeit zu Zeit vom Handschuh abgenommenen Blutproben entwickelten sich aber doch auch Keimkolonien, wenn auch nicht in der überreichen Zahl, wie aus den dem Tricothandschuh entnommenen Tropfen.

Von besonderer Wichtigkeit aber erschien nun, die Haut der Hände unter diesem Gummihandschuh bakteriologisch zu verfolgen. Da der Handschuh über die aseptische Hand feucht übergestülpt war, so waren unter demselben die denkbar günstigsten Bedingungen zur weitgehenden Erweichung der Epidermis gegeben.

War die Anschauung von Krönig von dem Freiwerden der in der Tiefe der Haut sitzenden Bakterien richtig, so musste hier, wenn man den Gummihandschuh über die feuchte Haut der Hände gezogen hatte, die nunmehr sehr stark macerierende Epidermis alsbald reichlich mit Keimen beladen erscheinen, und zwar mit Keimen, welche ausschliesslich aus der Haut stammten, da durch den unverletzten Gummihandschuh von aussen keine Spaltpilze durchdringen konnten.

Als besonders beweisend möchte ich einen Fall anführen, wo ich eine sehr langdauernde, schwierige Operation — Entfernung

eines allseitig verwachsenen, mannskopfgrossen Ovarialsarkom — mit diesen Gummihandschuhen ausführte. Die nach der Desinfektion geprüfte und keimfrei befundene Hand war $1^1/_2$ Stunden lang in diesem Handschuh erweicht worden. Nach vorsichtigem Abstülpen dieser Gummihandschuhe kam die vollkommen blutfreie Hand zum Vorschein, deren Haut die Zeichen hochgradigster Erweichung und Durchfeuchtung darbot. Durch Reiben der Finger aneinander konnte eine stark milchig getrübte, mit mikroskopisch leicht nachweisbaren Epidermis-Schollen durchsetzte Flüssigkeit abgeträufelt werden, die sorgsam in Petrischen Schalen aufgefangen und mit Agar vermischt wurde. Bei mehrtägigem Verweilen dieser Proben im Brütschrank bei 37° C blieb dieselbe vollkommen keimfrei. Das gleiche Resultat wiederholte sich in allen Fällen, in welchen die Hände vor dem Überziehen des Gummihandschuhs steril befunden worden waren.

Die grosse Bedeutung gerade dieses Befunds scheint mir nun darin zu liegen, dass er ein unumstösslicher und unanfechtbarer Beweis dafür ist, dass die Haut sicher vollkommen keimfrei gemacht werden kann und dass nicht bloss eine oberflächliche Keimfreiheit vorgetäuscht wird. Ich schliesse mich in dieser Auffassung ganz den bekannten Anschauungen Ahlfelds[1]) über diese Frage an.

Für diese Behauptung, dass die Haut in der That vollkommen keimfrei gemacht werden kann, vermag ich übrigens noch einen anderen Beweis zu erbringen.

Bei 30 Laparotomieen habe ich nach dem Hautschnitt einen der Länge desselben entsprechenden, 1 cm breiten Hautstreifen excidiert, denselben sofort zwischen zwei Klammern straff ausspannen lassen, und nun mit sterilisierten Messern die Haut abgeschabt. Die verschiedenen Schichten dieser Schabsel wurden in Petrischalen aufgesammelt, nach Geppert behandelt, um alle nach der Desinfektion zurückbleibenden Sublimatreste zu entfernen, und sodann verimpft.

Bei 12 weiteren Operationen habe ich die Hautstreifen ohne Schaben in Stücke zerschnitten und diese selbst verimpft.

Unter 39 Proben der letzteren Versuchsreihe blieben

28 Hautstückchen steril, 11 nicht steril.
d. i. in 71,8 % d. i. in 28,2 %.

---

[1]) Deutsche med. Wochenschrift 1895, XXI, Nr. 21 und 1896, XXII, Nr. 6.

Bei den Schabeversuchen blieb

	steril.	nicht steril.
die erste Schicht	18 = 75 %	6 = 25 %
„ zweite „	20 = 83,5 %	4 = 16,5 %
„ abgeschabte Haut, dritte Schicht	19 = 82,5 %	4 = 17,5 %
Gesamtresultat	57 = 80,2 %	14 = 19,8 %

Es hatte sich also in ca. 80 % der untersuchten Proben die Haut bis in die Tiefe keimfrei erwiesen.

Im Zusammenhalten mit den Gummihandschuhresultaten ergiebt sich hieraus der Satz, dass die Haut nach der Fürbringerschen Methode keimfrei gemacht werden kann und dass auch bei stärkster Erweichung der Epidermis die Haut so lange keimfrei bleibt, bis von aussen wiederum Mikroorganismen in die Haut gelangen.

Die diesem Ausspruch entgegenstehenden Krönigschen Untersuchungen sind meiner Ansicht nach nicht beweisend. Ich bestreite keineswegs die von Krönig gefundene Thatsache, dass es nicht gelingt, Milzbrandsporen, mit welchen man eine Leichenhaut infiziert hat, so vollkommen aus derselben zu entfernen und zu vernichten, dass nicht eine einzige Spore zurückbleibt, welche dann bei der Verimpfung derartiger Hautstückchen bei weissen Mäusen Milzbrand hervorruft.

In die Haut künstlich eingeimpfte Keime und Sporen von der unvergleichlichen Resistenzkraft der Milzbrandsporen können, wie eben die Versuche Krönigs lehren, nicht bei der Hautdesinfektion unschädlich gemacht werden. Glücklicherweise ist dies auch nicht unsere Aufgabe bei der Händedesinfektion.

Krönig ist in seinen Versuchs-Forderungen zu weit gegangen, über das zu fordernde Ziel hinausgeschossen und ist deshalb nicht berechtigt, die Resultate anderer Forscher, wie Ahlfeld, welcher sich in den richtigen Versuchsbahnen bewegte, anzufechten. Wie sehr man sich hüten muss, beim Anstellen derartiger Experimente allzu „artefiziell“ zu verfahren, das zeigen uns auch die wichtigen Versuche Garrès[1]), der durch Einreiben einer Kultur von Staphylococcus aureus eine beängstigend gelungene Furunkulose bei intakter Epidermis seines Vorderarmes erzeugt hat. Selbstverständlich wäre z. B. der Versuch, derartig in die Haut „eingeriebene“

[1]) Zur Ätiologie akut eitriger Entzündungen. Fortschr. d. Medic. 1885, Nr. 6, p. 165.

Staphylokokken durch sofortige Desinfektion fortzuschaffen oder abzutöten, völlig vergeblich.

Es lehrten aber unsere Gummihandschuhversuche weiterhin, dass die in den permeablen Tricothandschuhen sich ansammelnden Spaltpilze nicht der ersten und wohl auch allgemeinen Annahme zufolge aus der Haut der Hände stammen, also von innen nach aussen, sondern vielmehr umgekehrt von aussen nach innen gewandert sind. Woher kommen sie aber dann?

Die Annahme, dass es die in der Luft suspendierten Keime sind, welche eine so massenhafte Ansiedelung von Spaltpilzen in dem Maschenwerk der Tricothandschuhe bewirken, stösst von vornherein auf nicht geringe Schwierigkeiten.

Wir arbeiten hier in Tübingen bei unseren Operationen unter den denkbar günstigsten äusseren Bedingungen, was Reinheit der Luft und der Umgebung des Operationsgebietes anlangt. Der Operationssaal meiner Klinik ist ganz nach modernen Grundsätzen eingerichtet; der Fussboden ist mit Mettlacher Platten und die halbe Höhe der Wand mit Porzellan überkleidet, die übrige Wand wie die glatte, gewölbte Decke mit Ölfarbe gestrichen. Nirgends im Saal sind tote Nischen, oder sonst Staubfänger. Das wenige Mobiliar ist ausschliesslich aus Glas und Eisen. Die Grösse des Saales ist 81,6 qm Grundfläche und 367,2 cbm Rauminhalt.

Wiederholte Proben ergaben, dass an verschiedenen Stellen des Saales während der Operation aufgestellte Agarschalen in $^1/_2$ Stunde ca. 10—20 Kolonien von Keimen auffingen.

Trotzdem glaube ich bei aseptischen Operationen, z. B. Ovariotomien, in den Luftkeimen die einzige Quelle für diese Handschuhinfektionen annehmen zu müssen, zumal bei weiterem Eingehen auf diesen Gedanken mancherlei Vorstellungen erweckt werden, welche nicht genügend beachtet sein dürften.

Der blutdurchtränkte Handschuh ist wie kein zweites Material geeignet, auffallende Keime aufzunehmen und festzuhalten.

Es ist nicht nur die Feuchtigkeit, sondern namentlich die Klebrigkeit, die dies ausserordentlich begünstigt. Mit Wasser befeuchtete, oder aber trockene Handschuhe nehmen lange nicht in gleichem Masse Keime an. Sodann aber ist es die fortwährende Bewegung, in welcher sich die Hände des Operateurs befinden, was zu einem „Auffischen" der Keime aus der Luft Anlass giebt. Ich habe darüber folgende Versuche gemacht.

Zwei Herren zogen nach Desinfektion ihrer Hände Tricothand-

schuhe an, dieselben wurden mit Blut durchfeuchtet. Der eine blieb $^1/_2$ Stunde lang still sitzen, ohne die Hände zu rühren, der andere musste mit lebhaften Armbewegungen ebensolange den Saal durchwandern. Während der erstere nicht viele Keime auf seine Handschuhe bekam, waren bei letzterem aus jedem Tropfen des Handschuhsaftes zahlreiche Kolonien aufgegangen. Denselben Unterschied erhält man in Agarschalen, deren eine still gehalten, während die andere im selben Zeitraum durch die Luft bewegt worden ist.

Es sind dies aber nicht die einzigen in Betracht kommenden Punkte. Bei trockenen Operationen, wobei auch die Instrumente trocken liegen, bekommt der Operateur natürlich auch von den auf diese Instrumente auffallenden Keimen an die Hand, er sammelt sie hier von überall da, wo sie hingekommen sind.

Dabei ist noch zu bedenken, dass natürlich nicht einzelne Keimindividuen in der Luft herumfliegen, sondern Keimkonglomerate, sesshaft in deren Staubteilchen.

In dem eiweissreichen, alkalischen Blut, das in dem Maschenwerk der Handschuhe fortwährend zerrieben wird, trennen sich diese Konglomerate und die einzelnen Keimindividuen werden frei. Nach 20 Minuten schon hat sich jeder Keim verdoppelt, so dass wir bei langandauernden Operationen auch mit Vermehrungszuständen zu rechnen haben.

All dies lässt schliesslich doch die Herkunft dieser aufgesammelten Keime aus der Luft annehmbar erscheinen.

Selbstverständlich werden aber gewisse Operationen auch Gelegenheit geben, dass die Handschuhe aus dem Operationsgebiet selbst Keime aufnehmen, und hier dürften die bakterienfangenden Tricothandschuhe um so ungünstiger erscheinen. Dies trifft z. B. bei all unseren vaginalen Eingriffen zu, wo wir aus der Scheide sowohl wie aus dem Cervikalschleim auch nach peinlichster Desinfektion Keime genug auflesen können.

Die Frage nach der Pathogenität der „Handschuhkeime“ streife ich hierbei absichtlich nicht. Die Empfehlung der Handschuhe basiert darauf, dass man mit diesen aseptisch, keimfrei operieren könne und unser Streben muss nach wie vor darauf gerichtet sein, Keimansammlungen irgend welcher Art und an irgend einer Stelle während der Operation nach Kräften zu verhüten.

Fasse ich meine vorliegenden Untersuchungen zusammen, um die entsprechenden Schlussfolgerungen daraus zu ziehen, so ergiebt sich, dass die Tricothandschuhe durchaus unzweckmässig „zur Er-

höhung der Asepsis" erscheinen, insofern sie, einmal mit Blut durchdrängt, die unvermeidbar zu ihnen gelangenden Spaltpilze festhalten, so dass auch bei vollkommen aseptischer Operation alsbald eine kaum glaubliche Menge von Mikroorganismen in ihnen sich ansammelt, die sich leicht bakteriologisch nachweisen lässt. Ein Wechsel dieser Tricothandschuhe, wie das Mikulicz wollte, ändert gar nichts in dieser Richtung; denn ebenso, wie die Handschuhe, wird durch diese hindurch die Haut der Hand mit Spaltpilzen beladen.

Wie sehr dies der Fall ist, zeigt uns auch der Umstand, dass es nach einer in Tricothandschuhen durchgeführten Operation viel schwieriger ist, seine Hände keimfrei zu machen als dies vor der Operation der Fall war. Auch wenn man ohne Handschuhe operirt hat, so dass längere Zeit Blut an den Händen klebte, ist ein völliges Entfernen der mit dem Blut eingeriebenen und stellenweise angetrockneten Mikroorganismen ausserordentlich schwierig. Die Desinfektion der Hände, soferne man darunter absolute Keimfreiheit versteht, ist nach jeder, auch aseptisch verlaufenen Operation viel mehr erschwert, als vor derselben, eine von mir oft erbrachte, leicht zu kontrollierende Thatsache, welche bei Aufeinanderfolgen mehrerer Operationen wohl berücksichtigt zu werden verdient und besonders wichtig erscheint, um Übertragungen von Mikroorganismen von einer Patientin auf die andere zu vermeiden. Nach septischen Operationen soll man niemals am selben Tage eine aseptische ausführen, im Notfall aber nur mit Gummihandschuhen operieren.

Die Tricothandschuhe bewirken somit nicht eine Erhöhung der Asepsis, sondern eine Verringerung der Asepsis.

Am meisten keimfrei operieren wir, wie meine daraufhin gerichteten Untersuchungen weiterhin ergeben haben, wenn wir mit zuverlässig desinfizierten, aber unbekleideten Händen operieren, wobei wir die Hände durch oftmaliges Abspülen in bereit stehender sterilisierter Kochsalzlösung während der Operation möglichst rein zu erhalten bestrebt sind. Gleich günstig verhalten sich Gummihandschuhe, die ja ebenfalls leicht während der Operation rein gehalten werden können und die ganz im Sinn von Zoege v. Manteuffel angebracht erscheinen, wenn wegen Lebensgefahr keine Zeit zur Desinfektion der Hände vorhanden ist oder eine vorausgegangene septische Operation zu einer besonderen Gefahr seitens der Hände Anlass gegeben hat.

Das grösste Gewicht mögen die Berufs-Opera-

teure darauf legen, ihre Hände nicht mit spezifischen Infektionserregern zu belasten. Sind sie genötigt, derart gefährliche Dinge zu berühren, so sollen sie prophylaktisch die Infizierung der Haut ihrer Hände durch Gummihandschuhe verhüten. Nach dieser Richtung hin, der dauernden Enthaltung der Berührung giftiger Substanzen, kann prophylaktisch gar nicht genug Vorsicht walten.

Nachtrag.

Besonders verlockend und wünschenswert erschien von Anfang an und erscheint auch heute noch der Gebrauch von Handschuhen beim Touchieren auf dem Kreisssaal der geburtshilflichen Unterrichtsanstalten.

Man ist ja nunmehr einig darüber, dass in erster Linie die „Infektion von aussen" zu fürchten ist; die ganze, grosse, seit 50 Jahren ventilierte Frage nach der Gefährlichkeit und neuerdings auch nach der Entbehrlichkeit der inneren Untersuchung würde in einer unerwarteten, aber erfreulich günstigen Weise gelöst, wenn es gelänge, Handschuhe zu fabrizieren, welche

1. impermeabel, und leicht und sicher desinfizierbar sind,
2. das Gefühl gar nicht beeinträchtigen,
3. genügend schlüpfrig und
4. nicht allzu teuer oder wenigstens öfters verwendbar sind.

Man könnte dann die Ziele des Unterrichts, Ausbildung der Studierenden und Schülerinnen in der inneren Untersuchung, vereinbaren mit der Sorge um das Wohl und Wehe der Kreissenden und die Prophylaxe des Puerperalfiebers würde an steter Sicherheit gewinnen, womit ein ganz ausserordentlicher Fortschritt erreicht wäre. Man möge mich mit dieser Anschauung nicht der Inkonsequenz mit dem oben ausgeführten zeihen, denn selbstverständlich liegen ja hier die Verhältnisse ganz anders.

Bei Operationen ist sowohl eine Einschränkung wie auch eine Auswahl der mit der Wunde in Berührung kommenden Hände beliebig thunlich, es werden nur so wenig wie möglich und zuverlässig desinfizierte Hände eines geschulten Operationspersonals beschäftigt. Auf dem Kreisssaal müssen wir aus didaktischen Gründen so viel Hände als irgend thunlich zulassen, jedes Semester kommen neue und der Desinfektion wie der Untersuchung ungeübte Finger, welche immer wieder aufs neue den Gesundheitszustand der Klinik

gefährden, welcher Umstand sich ja auch deutlich genug in allen Statistiken ausdrückt.

Der eventuelle Einwand, dass man damit die Bedeutung der Notwendigkeit der Händedesinfektion bei den Schülern herabdrückt, fällt in sich zusammen, wenn man jede Gelegenheit wahrnimmt, immer wieder darauf hinzuweisen und wenn man, wie wir dies hier systematisch pflegen, von jeder Hand vor dem Touchieren bez. Anziehen der Handschuhe Proben aus dem Unternagelraum und der Hautoberfläche entnimmt und in Agar überträgt, um den etwaigen Misserfolg der Handdesinfektion später ad oculos zu demonstrieren.

Im übrigen steht ja nichts im Wege, wenn passende Handschuhe gefunden worden sind, die Verwendung solcher auch in der Privatpraxis der Ärzte und Hebammen zu empfehlen. —

Meine seit Jahresfrist dahin gerichteten Bemühungen, solche Handschuhe zu finden, scheiterten an dem mangelnden Entgegenkommen der Fabrikanten, welche die Erfüllung dieser Anforderungen als unmöglich darstellten.

Tricothandschuhe erschienen mir zu diesem Zwecke so wenig tauglich, dass ich auf dem Gebärsaal niemals mit diesen einen Versuch gemacht habe oder gemacht haben würde. Nach den oben mitgeteilten Untersuchungen würden sie geradezu als gefährlich zu bezeichnen sein. Die bisher erhältlichen Gummihandschuhe waren ebenfalls nicht geeignet, da auch die dünnsten Fabrikate das Gefühl der Lernenden zu sehr beeinträchtigten.

Auf dem diesjährigen Chirurgenkongress demonstrierte[1]) nun Friedrich condomdünne Gummihandschuhe, welche geradezu ideal genannt werden können zu dem gewünschten Ziel. Dieselben können in Dampf oder kochendem Wasser sterilisiert werden, beeinträchtigen das Gefühl nicht im geringsten und sind mit Lysol befeuchtet schlüpfriger als die Hände selbst. Ich habe dieselben alsbald auf dem Kreisssaal eingeführt, so dass seitdem kein unbekleideter Finger die Vagina Kreissender berühren darf. Interessant wird nun der Verfolg der Wochenbettsverhältnisse sein, worüber natürlich erst in späterer Zeit berichtet werden kann.

Nach wie vor werden selbstverständlich die Hände zunächst peinlichst nach folgender Vorschrift desinfiziert:

---

[1]) Centralblatt für Chirurgie, 1898 Nr. 17, bezogen von Zieger & Wiegand, Leipzig-Schleussig. 1 Dutzend 18 Mark.

1. Einreiben der Schmierseife in die trockene Haut der Hände und Vorderarme bis Ellenbogen.

2. Waschen und seifen in möglichst heissem Wasser unter wiederholtem Wechsel des Waschwassers, wenigstens 5 Minuten lang (geschieht gewöhnlich $^1/_4$ Stunde lang!)

3. Abtrocknen mit sterilem Handtuch.

4. Bürsten und baden in Spiritus, 1—2 Minuten lang.

5. Bürsten und baden in heisser $^{05}/_{1000}$ Sublimatlösung, 3 Minuten lang.

Nach Schluss der Desinfektion werden die Hände nach Geppert mit Schwefelammonium und sterilem Wasser behandelt, um das Sublimat zu entfernen.

Von jeder Hand, von der Haut sowohl, wie von dem Unternagelraum werden Proben in Agarschalen gebracht. Wenn Kulturen aufgegangen sind, werden von Zeit zu Zeit diese Proben ohne Namensnennung in der klinischen Stunde demonstriert.

Es geschieht also alles, um die Bedeutung der Händedesinfektion und die Wichtigkeit derselben in das rechte Licht zu rücken.

Vor dem Touchieren wird nun über die rechte oder die linke Hand mit Hilfe eines sterilisierten Handtuches ein mit 1 % Lysollösung gefüllter Condomhandschuh gezogen, so dass derselbe von den Fingern der unbekleideten Hand nicht berührt wird. Die mit dem Handschuh versehene Hand wird abermals in Lysol getaucht und ist sodann zum Touchieren fertig.

Nach dem Gebrauch werden die Handschuhe, sofern sie nicht zerrissen sind, gereinigt, gekocht, sterilisiert und so mehrfach benützt.

Unsere bisherigen Erfahrungen auf dem Kreisssaal wie auch auf der Wochenstation berechtigen zu warmer Empfehlung dieser „Touchier-Handschuhe." Dieselben haben sich auch bei Vornahme innerer Wendung wie zur manuellen Placentarlösung als vollkommen tauglich erwiesen, werden also auch diese am meisten gefürchteten Operationen ihrer Infektionsgefahr entkleiden.

Aus der Frauenklinik der Universität Strassburg.

Beitrag zur Behandlung der aus spontan perforierten vereiterten weiblichen Beckenorganen entstandenen Fisteln.

Mit einem Anhang über plastische Verwertung des Uterus.

Von

W. A. Freund.

Es ist interessant zu beobachten, wie bei dem heissen Streite um die Vorzüglichkeit der abdominalen oder vaginalen Exstirpationen vereiterter Beckenorgane [1]) nur selten und nebenbei einer Komplikation dieser schweren Erkrankung gedacht wird — und doch ist die nach verschiedenen Richtungen hin erfolgte Perforation ein durchaus nicht seltenes und sowohl für die Prognose der Krankheit als auch für die Wahl des Operationsverfahrens höchst bedeutsames Ereignis. Die bisherigen Mitteilungen erfahrener Gynäkologen über diesen Punkt darf ich als bekannt voraussetzen; dieselben sind nicht ausreichend, um prinzipielle Normen für die Behandlung aufzustellen.

Bei solchem Stande der Sachen ist jeder thatsächliche Beitrag erwünscht, zumal wenn derselbe geeignet ist, Verständigung über einige wichtige Streitpunkte herbeizuführen. Dazu halte ich meine hier folgenden Mitteilungen für ausreichend. Dieselben beschränken sich auf die spontan erfolgten Durchbrüche vereiterter Tuben und Ovarien, abgesackter peritonealer und parametraner Eiterungen. Ich möchte aber meinen, dass die auf diesem umgrenzten Gebiete gemachten Erfahrungen auch auf anderweitig entstandene Fistel-

[1]) Für die hier zu behandelnden Fälle kommt nur die abdominale Operation in Betracht. — Meine Ansicht über die Frage „abdominal oder vaginal" überhaupt werde ich bei einer anderen Gelegenheit entwickeln.

bildungen mit den Umständen entsprechenden Modifikationen anzuwenden wären, besonders auf Perforation gutartiger intraligamentär entwickelter Ovarialtumoren, speziell in die Harnblase, wovon ich ein sehr schönes Exemplar in meiner Sammlung von Beckendurchschnitten besitze und auf der Tafel 13, Fig. 1 des Atlas meiner „Gynäkologischen Klinik" abgebildet habe.

Von den durch operative Eingriffe direkt entstandenen Fisteldurchbrüchen nach Blase und Mastdarm, über die ich nicht genügende Erfahrungen habe, sehe ich hier ab.

Zunächst einige Bemerkungen zur Pathogenese der hier zu besprechenden Durchbrüche. Ich habe dieselben bei den verschiedensten eitrigen Erkrankungen der weiblichen Beckenorgane gesehen; am häufigsten bei den septischen, in zweiter Reihe bei den tuberkulösen, dann bei den gonorrhoischen, am seltensten bei den mit gelinderen Symptomen verlaufenden peri- und parametranen Prozessen, die man als saprämisch bedingt und früher als mit den sogenannten ichorrhämischen Symptomen verlaufend bezeichnet hatte. Diese letztere Form nimmt schon insofern eine Sonderstellung ein, als es gemeiniglich bei einer Perforation bleibt, während bei den anderen Prozessen, vor allen anderen bei den tuberkulösen, mehrfache Durchbrüche vorkommen können.

Was die Lokalität der Perforation anlangt, so ist das Rectum entschieden die Prädilektionsstelle für dieselben. Die oberhalb der den Sphincter tertius und die Retraktorengabel bedeckenden queren Schleimhautfalte sich ausbreitende Ausbuchtung des Darmes trägt die Perforationsstelle in den meisten Fällen nach vorn und etwas seitlich. Bei sehr veralteten, jahrelang sich hinziehenden Prozessen finden sich mehrfache Durchbrüche an verschiedenen Stellen des Rectums und der Flexura iliaca, besonders häufig an dem unteren Knie derselben und von dieser Stelle entlang der horizontal verlaufenden Partie bis zum Rectum hin, selten an dem hinteren Umfange des Rectums, von paraproctalen Eiterungen zwischen dem Kreuzbein und Mastdarm. In einem Falle von Perforation der linken tuberkulösen Tube habe ich die Durchbruchsstelle gerade auf der Höhe der Querfalte des Sphincter tertius als einen starr offenen Spalt getastet; ich war imstande die Sonde durch diesen Spalt bis in die Jauchehöhle der linken Tube zu führen.

Bekanntlich findet man bei Tuberkulose des Genitalapparates auch Durchbrüche in anderen Darmpartien, in dem Proc. vermiformis, dem Coecum und dem Ileum.

Das nächst dem Darm beliebte Durchbruchsorgan ist die Harnblase. Hier sind es die beiden Seitenzipfel, welche um den Cervix herumgreifen, dann weiter oben und seitlich gelegene Partien des Körpers der Blase, welche die Durchbruchstellen tragen. Diese Partien sind dabei sehr oft starr über die vereiterten Adnexe gespannt, mit denselben verwachsen und nicht selten über diese Adnexe hinweg mit verschiedenen Partien des Darmkanales, dem Fundus uteri und mit dem Netze verbacken. In einem Falle von chronischer septischer Salpingitis und Oophoritis habe ich eine doppelte Perforation der Harnblase auf der linken Seite von mehrfachen Lokulamenten der infantilen, vereiterten Tube aus beobachtet.

Durchbrüche in den Uterus sieht man fast ausschliesslich bei echten aus Cervixrissen durch Infektion entstandenen parametritischen Eiterungen; dieselben bahnen sich manchmal durch die Partie, welche die Infektion in ihren Lymphgefässen besorgt hatten, einen breiten Ausweg.

Die Durchbrüche in das Laquear vaginae sieht man unter ähnlichen Bedingungen etwas häufig zustande kommen; am häufigsten, wenn vorher Probepunktionen ausgeführt worden waren.

Dass grössere Durchbrüche mit weiten Perforationsöffnungen in die Peritonealhöhle selten vorkommen, ist bekannt, meist verdickt sich und verklebt das Peritoneum über den erkrankten Stellen und schützt sich damit vor offener Perforation. Nur nach Trauma und forcierten Untersuchungen kommt es in seltenen Fällen zu plötzlichen grösseren Durchbrüchen und damit zur Peritonitis. Spontan erfolgen kleinere Durchbrüche gewöhnlich nur auf dem Grunde der Douglastasche, welche vorher in den oberen Partien durch vorangegangene adhäsive Entzündung von der Bauchhöhle abgeschlossen ist. Man kennt diese abgesackten eiterigen oder serösen Exsudate der Douglasschen Tasche, welche die eiterigen Adnextumoren an verschiedenen Stellen umgeben, zur Genüge.

Die Durchbrüche nach aussen erfolgen bekanntlich bei den parametritischen und perimetritischen Eiterungen am häufigsten in den Inguinalgegenden, selten weiter nach oben und hinten entlang der Cristae ilium, noch seltener durch die Incisura ischiadica major unter der Glutealfalte, am Damm, seitlich zwischen Damm und innerer Schenkelfläche, endlich durch den Nabel. Bei den durch die Incisura ischiadica major erfolgenden Perforationen wird nicht selten das Becken angegriffen. Durch Arrosion des Periostes ent-

steht Caries der Knochen des kleinen Beckens. In diesen Fällen sieht man an den verschiedensten Stellen der Beckengegend und der Oberschenkelgegend Fistelbildung.

Ehe ich auf die direkte Behandlung dieser verschiedenen Perforationen eingehe, will ich die Prophylaxe derselben kurz besprechen. Liegt es in unserer Macht, die Perforation zu verhüten? Hierzu gehört in erster Linie die Kenntnis der prämonitorischen Zeichen der drohenden Perforation. Die Zeichen für den bevorstehenden Durchbruch durch die äussere Haut sind bekannt. Nur an gewissen Stellen der Körperoberfläche, welche mit dicken Lagen von Weichteilen bedeckt sind, sind diese Zeichen nicht so offenkundig und treten spät in Erscheinung. Schmerz und Funktionsstörung (Neuralgien, Kontrakturen) sind wohl die ersten Andeutungen eines sich vorbereitenden Durchbruches. Aufmerksamem Abtasten gelingt es dann wohl in der Tiefe eine Resistenz zu entdecken. Die Probepunktion ergiebt dann Gewissheit. Viel frühzeitiger, energischer ausgesprochen und darum leicht zu erkennen, sind die Zeichen der nach den excretorischen Organen des Beckens tendierenden Perforationen. Zunächst die Erscheinung des Katarrhes der Harnblase und des Mastdarmes; dann der objektive Tastbefund an der Harnblase mittelst des Katheters, am Mastdarm durch den Finger erhoben. Die Harnblase erscheint verzogen und verunstaltet, die von dem andrängenden Tumor des vereiterten Adnexorganes eingedrückte Stelle erkennt man als spaltförmig verengt, die hintere Wand starr über den Tumor ausgespannt, die Schleimhaut hier in resistente Falten gelegt, über welche der Katheter holperig hinweggeführt wird; sehr häufig sind die letzten Tropfen Urines nach dieser Untersuchung blutig tingiert; der übrige Umfang der Blase erscheint glatt und dilatiert. Bei der Katheterisation der mit Urin gefüllten Blase fällt die langsame, oft unterbrochene Entleerung auf, ja bei den letzten Portionen findet nicht selten Aspiration von Luft statt. Diese Untersuchung ist äusserst schmerzhaft. Die Untersuchung des Mastdarmes ergiebt eine starke Schwellung der Mastdarmschleimhaut mit auffallend starker venöser Hyperämie, vorzugsweise an der vorderen Wand, sehr häufig Hämorrhoidalknoten stark ausgebildet. Der Sphincter tertius erscheint starr infiltriert und mit der geschwollenen Querfalte der Schleimhaut so stark nach hinten vorspringend, dass es bei mangelnder Übung nicht gelingt, das Lumen des Darmes an dieser Stelle mit dem Finger zu passieren. In den meisten Fällen ist eine Seite dieser Partie

stärker als die andere in der angegebenen Weise affiziert. Oberhalb dieser Stelle findet man dann wenigstens bei drohendem Durchbruch eine vorgewölbte Partie, je nach der Entwickelung des Eiterprozesses hart oder fluktuierend. Am Bauche erscheinen das S Romanum und das Quercolon stark aufgetrieben. Bei tuberkulösen Prozessen findet man nicht selten ausserdem das Coecum aufgetrieben, resistent und den Ileocöcaldrüsenstrang rosenkranzförmig nach innen und oben ziehend. Vielfache Versuche, die affizierten Stellen in der Blase und im Mastdarm mit geeigneten Spiegeln dem Auge zugänglich zu machen, sind uns nicht gelungen. Die Verzerrung und Fixierung der Organe an den affizierten Stellen macht dieses Misslingen erklärlich.

Sehr wichtig sind auch die subjektiven Erscheinungen der Kranken bei drohender Perforation. Ausser den allgemeinen Erscheinungen des Fiebers ist es vorzugsweise ein bald stechender bald klopfender Schmerz in der Gegend des drohenden Durchbruches; ferner die Erscheinung des Katarrhes der Schleimhaut des leidenden Organes und endlich sehr charakteristisch quälender Tenesmus der Blase und des Mastdarmes.

Hier ist der Ort, auf den Unterschied in den Erscheinungen hinzuweisen, welche die drohenden Durchbrüche von krebsigen und myxomatösen Tumoren nach Darm und Blase machen. Die Erscheinungen sind bedeutend milder, so dass meist erst der stattgehabte Durchbruch die bekannten Symptome zu Tage bringt.

Die Behandlung der betreffenden Fälle in dem geschilderten Stadium kann nur in der schnellen Eröffnung des Eiterherdes an geeigneter Stelle bestehen. Hier lassen sich durchaus nicht allgemeine Normen aufstellen, die Wahl des Einschnittes muss von Fall zu Fall getroffen werden.

Die Diagnose der vollendeten Perforation ist nicht schwierig. In der Harnblase ist eine trichterförmig eingestülpte, mit der Umgebung verwachsene, mit rauhen Schleimhautfalten umgebene Partie mittelst des Katheters zu finden, ja die tief in den Seitenzipfeln sitzenden Perforationen sind in seltenen Fällen mit Hilfe des Kystoskops zu sehen. Die Perforationen sind manchmal siebförmig, manchmal nur aus einem grösseren Loch bestehend. Bei Mastdarmperforation findet man eine ebenfalls trichterförmig eingezogene Partie von einem Granulationswall umgeben und mit der Umgebung fest verwachsen. In seltenen Fällen gelingt von dort aus die Sondierung bis in den Eiterherd; meistens gelingt dieselbe

nicht, weil die Fistelgänge vielfach gewunden und geknickt in dem parakystalen und paraproktalen Bindegewebe verlaufen; am Rectum sogar um das Organ herum bis zu einer zweiten Perforation an der hinteren Wand zwischen der Vorderfläche des Kreuzbeines und der hinteren Fläche des Mastdarmes. Besondere Schwierigkeiten für die Erkenntnis des Verlaufes der Eitergänge bieten die fürchterlichen Fälle von gleichzeitigen Perforationen der Blase, des Mastdarmes und der äusseren Decken in der Inguinalgegend, am Gesäss, am Damm und Oberschenkel. Hier handelt es sich gewöhnlich um Komplikation mit Periostitis und Knochenvereiterung des kleinen Beckens. Sehr merkwürdig und für die Behandlung sehr wichtig ist gerade für diese Fälle die Erfahrung, dass von dem ursprünglichen Vereiterungsprozesse an den Beckenorganen in vielen Fällen nur noch die Folgezustände in Gestalt von derben Schwarten (also keine Eitersäcke) nachweisbar sind. Ein radikaler Operationsversuch mit der Absicht der Entfernung der ursprünglich erkrankten Organe ist dann kaum durchzuführen und selbstverständlich nutzlos.

Es wäre natürlich ungemein interessant und wichtig, die Ursachen der an den verschiedenen Stellen erfolgenden Durchbrüche bei den einzelnen Individuen zu kennen; also aus der Art und Lokalität der ursprünglichen Erkrankung, oder aus der individuellen Körperbeschaffenheit der einzelnen Kranken den Ort des Durchbruches vorher zu erkennen; dazu aber sind wir nicht imstande. Ich vermute, dass hierbei individuelle morphologische Eigentümlichkeiten, früher überstandene Krankheiten mit Resten derselben, Narben im Peritoneum, im Beckenbindegewebe, chronische Darmkatarrhe mit follikulären Ulcerationen, wie man sie nicht selten bei Erwachsenen als Folgezustände von in der Kindheit überstandenen Typhlitiden und Dysenterien nachweisen kann, ferner Zufälligkeiten, z. B. Traumen von Klystieren und Katheterismus herrührend eine Rolle spielen. Auch schien mir bei einigen Fällen von ausgesprochenem Infantilismus die cylinderförmige in einen Urachus nach oben sich fortsetzende und mit schwach ausgebildeten Seitenzipfeln versehene Harnblase, eine auffallend tiefe Douglas-Tasche hierbei von Einfluss zu sein.

Die klinischen Erscheinungen des stattgehabten Durchbruches sprechen sich deutlich durch die Entleerungen aus den perforierten Organen aus, sie sind besonders auffallend bei den letzterwähnten komplizierten Perforationen, bei welchen man Fäkalbeimischungen

und Flatus mit dem stinkenden alkalischen schleimig-eiterigen Urin, eiterige mit Urin vermischte Stuhlentleerungen aus dem Mastdarm und endlich mit Stuhlgang, Flatus und Urin vermischte Eitermassen aus den äusseren Fistelöffnungen sich ergiessen sieht.

Dass Fälle mit nicht komplizierten Perforationen spontan heilen können, ist bekannt; vor allem Durchbrüche von Beckenabscessen, besonders aus Wochenbettserkrankungen herrührend, in den Inguinalgegenden und im Genitalschlauch; seltener bei Perforationen der Blase und des Mastdarms. Merkwürdigerweise habe ich Gelegenheit gehabt, Spontanverschluss von Darmperforationen aus tuberkulösen Tuben nach Exstirpation dieser letzteren und missglücktem direktem Verschluss der Perforationsöffnung im Verlaufe der nächsten 4—6 Wochen nach der Operation zu beobachten. Unter Hebung des allgemeinen Zustandes versiegten allmählich die fäkalen Entleerungen aus den Darmbauchfisteln gänzlich.

Ich schicke der Besprechung meiner Behandlungsmethode voraus, dass die bisherigen Mitteilungen über diesen Gegenstand mit wenigen Ausnahmen sich vorzugsweise auf die Behandlung der operativen Verletzung des Darmes und der Harnblase bei Gelegenheit der Exstirpation vereiterter Beckenorgane, nicht auf diejenige der spontan entstandenen Perforationen beziehen.

Für die Behandlung der Perforationen an der Oberfläche des Körpers ist in erster Linie die Entscheidung der Frage von Wichtigkeit, ob der ursprüngliche Krankheitsherd noch als umschriebener Tumor mit eiterigem Inhalt besteht oder nicht. Im Bejahungsfalle habe ich denselben jedesmal mittelst der Laparotomie angegriffen und entfernt. Die Perforationsöffnungen wurden bei dieser Gelegenheit durch Ausschneidung der callösen Ränder, die Fistelgänge durch Applikation des scharfen Löffels behandelt und drainiert. War die Totalexstirpation des Uterus wegen unlösbarer Verbackung mit den kranken Adnexen notwendig, so wurde nach der Scheide und durch die Bauchöffnung drainiert.

Handelte es sich in anderen Fällen um Perforation der Blase oder des Mastdarmes, so wurde der Uterus möglichst geschont, um denselben zur plastischen Bedeckung dieser Perforationsöffnungen in bald näher zu beschreibender Weise zu verwenden. Zeigte sich aber der ursprüngliche Erkrankungsherd im Becken bis auf die Bildung von derben Schwarten ausgeheilt, so wurden die Fistelgänge und Perforationsöffnungen am Becken in rein chirurgischer Weise durch ergiebige Spaltungen, Auslöffelungen und Drainagen

behandelt. Handelte es sich dabei zu gleicher Zeit um Perforationen der Blase und des Mastdarmes, so habe ich durch keine Behandlung Heilung erzielen können; alle derartigen Kranken habe ich verloren. Die grössten und man kann wohl sagen, bisher unüberwindlichen Schwierigkeiten bieten eben die Fälle von mehrfachen Perforationen an der Oberfläche von Bauch und Becken, kompliziert mit Perforationen der Blase und mehrfachen des Darms. Ich habe einen Fall beobachtet, in welchem nach einer wegen Sterilität vorgenommenen Operation (wahrscheinlich Spaltung des Cervix) vor 9 Jahren eiterige Entzündung in der Umgebung des Uterus aufgetreten war. Nach mehrfachen Operationen, u. a. zweimaliger Laparotomie, bei welcher Organe ausgeschnitten worden sein sollten, verfiel die Frau in ein mehrjähriges Siechtum, veranlasst durch fistulöse Durchbrüche am Bauch, nach Blase und Darm. Mit hektischem Fieber behaftet wurde sie in die Klinik transportiert, in welcher ich am 6. Mai 1896 den Versuch durch Laparotomie machte, die noch bestehenden Krankheitsherde zu entfernen. Mit grosser Mühe gelang es zunächst festzustellen, dass alle Beckenorgane vorhanden waren. Nach Entfernung der vereiterten Adnexe und Bedeckung der 2 Blasenperforationsöffnungen und einer grossen Mastdarmfistel wurde die erschöpfte Frau unter Anwendung von Analepticis wieder in die Höhe gebracht, starb aber nach 2 mal 24 Stunden unter Erscheinung von Peritonitis. Die Sektion deckte ausser der geschlossenen Mastdarmfistel noch 3 andere Perforationen an der Hinterwand des Rectums und der Flexur auf. Von diesen aus war nach Freimachung der fistulösen Gänge infolge der Operation Austritt von infizierendem Darminhalt in die Bauchhöhle und damit Peritonitis erfolgt.

Bei nichtkomplizierten Perforationen eiteriger Adnextumoren in die Blase und den Mastdarm hin ist eine lokale Diagnose der Öffnungen das erste Erfordernis. Nach genauer Säuberung der Organe werden nach gemachter Laparotomie die Tumoren sorgfältig von ihren Adhäsionen freigelegt bis an ihre Fixierung an das betroffene Organ hin; darauf werden die Tumoren mit schützenden Gazelappen umgeben und breit eröffnet: Jetzt gelingt es die Perforationsöffnung zu sehen und zu sondieren. Hierauf werden die Tumorwandungen bis auf ein je nach der Grösse der Perforationsöffnung verschieden gross abgemessenes tellerförmiges Stück ausgeschnitten. Von diesem Stück wird die Abscessmembran mit der callösen Fistelöffnung, welche in das Organ hineinführt, abpräpa-

riert; hierauf die Fistelöffnung mittelst fortlaufender Katgutnaht umschnürt, darauf der tellerförmige Tumorrest ebenfalls mit Katgutnaht geschlossen und auf diese Öffnung der Uterus selbst aufgenäht. Mit dieser Prozedur ist mir die definitive Schliessung der Blasenfisteln in jedem Falle gelungen.

Etwas komplizierter ist die Behandlung grösserer Perforationsöffnungen in der Höhe des Sphincter tertius im Mastdarm. Nach Freilegung der Fistel in der eben beschriebenen Weise wird zunächst ein langer Thymolgazestreifen von der Fistel aus nach oben gegen die Flexura iliaca hin in den Darm geschoben, das andere Ende des Streifens wird nach abwärts durch den Anus nach aussen geleitet. Dann wird die Douglassche Tasche nach der Scheide zu weit geöffnet und mit einem Gazestreifen nach der Scheide drainiert; jetzt wird die Mastdarmfistel in derselben Weise wie vorher an der Blase beschrieben in doppelter Naht geschlossen; schliesslich der Uterus über diese Partie nach hinten gelegt und durch eine fortlaufende Naht so auf die hintere Beckenwand und an den Mastdarm befestigt, dass ein vollkommener Abschluss der Beckenhöhle von der Bauchhöhle erreicht wird. Hiermit habe ich es in einem sehr veralteten Falle mit fingerweiter Perforationsöffnung des Mastdarms zu ungestörter Heilung gebracht. Der im Darm liegende Gazestreifen wurde nach 24 Stunden entfernt.

Bei mehrfachen Durchbrüchen des Darmes, wie man sie bei tuberkulösen und bei alten gonorrhoischen oder septischen Tubeneiterungen findet, bleibt nichts anderes übrig, als nach bisher von verschiedenen Autoren angegebenen Methoden mit Ausschneidung der kranken Partie entweder die Invagination der oberen Darmpartie in die untere mit nachfolgender Vernähung oder die Enterostomie mit nachfolgendem Verschlusse der beiden Schnittenden auszuführen. Bei tuberkulösen Durchbrüchen ist die direkte Naht des Darmes äusserst schwierig und wegen der Brüchigkeit der erkrankten Wandung nur mit unsicherem Erfolge auszuführen. Selbst die seröse Naht derjenigen Stellen des Darmes, welche bei der Ablösung von den adhärenten Tumoren ihrer Serosa beraubt wurden, ist eine missliche Sache. Hier sieht man nach einigen Tagen nach Entfernung des Bauchdrains sehr häufig Darmbauchfisteln entstehen. Sind die Personen nicht durch und durch tuberkulös erkrankt, sind speziell ihre Lungen tuberkelfrei, so kann man, wenn nur ihre tuberkulösen Beckenorgane sauber entfernt waren, nach einigen Wochen spontane Heilung dieser Fisteln sehen.

Anhangsweise will ich bei dieser Gelegenheit auf eine plastische Verwendung des Uterus bei Deviationen und Hernienbildung der gesunden Bauch- und Beckenorgane hinweisen. Ich habe bei Gelegenheit der Operation von mit Totalprolaps behafteten Frauen, die zu gleicher Zeit an grossen Bauch- und Cruralbrüchen litten, nach Excision der verdünnten, die Bauchhernie bildenden Bauchdeckenpartie die Cruralbruchränder wundgeschabt, mittelst Peritoneallappen, die ich aus ihrer Nachbarschaft abpräparierte, übernäht, darauf den Uterus und beide Ligamenta lata in fortlaufenden Etagenähten auf die vordere Becken- und Bauchwand angeheftet. Schliesslich wurde durch Scheidendammnaht ein fester Beckenboden gebildet. In einem ganz besonderen schwierigen Falle hat sich ein Recidiv der einen Cruralhernie gebildet, welches die direkte Bruchoperation nötig machte. Da der Uterus nachweisbar an der Stelle der vorderen Bauchwand, an welche er angenäht worden war, fixiert geblieben war, so muss man annehmen, dass der Darm mit Vorwölbung des Ligamentum latum der betreffenden Seite sich nach der Cruralöffnung wieder vorgedrängt hatte.

Jedenfalls weisen die Beobachtungen darauf hin, dass der Uterus sowohl bei erkrankten als auch gesunden Adnexen, wenn er selber gesund ist, durchaus nicht von vornherein als Quantité negligeable zu betrachten und darum wegzuschneiden sei; derselbe kann als vorzügliches plastisches Material in der angegebenen Weise noch sehr gute Dienste leisten — vorausgesetzt, dass er zur Erfüllung seiner natürlichen Bestimmung nicht mehr tauglich ist.

Schliesslich erwähne ich eines Versuches, einen Teil des Uterus zur Deckung eines grossen operativen Defektes zu benutzen. Bei einer 30jährigen sehr heruntergekommenen Person habe ich die vordere Wand des oberhalb des Sphincter tertius in der Höhe von 6 cm carcinomatös erkrankten Mastdarms, den Grund der Douglasschen Tasche und einen Teil der hinteren Cervixwand des Uterus, die gleichfalls carcinomatös ergriffen waren, in solcher Weise entfernt, dass ich mit frontaler Spaltung des Uterus die ganze Hinterwand desselben, den Grund der Douglasschen Tasche und die kranke Partie des Mastdarms excidierte; die erhaltene vordere Wand des Uterus habe ich mit doppelter Naht auf den Defekt des Darmes aufgenäht. Diese Darmpartie erwies sich als funktionsunfähig, weder Stuhl- noch Flatusabgänge liessen sich er-

zielen, der von oben andrängende Darminhalt lockerte die Naht und die Person ging an Peritonitis zu Grunde.

Ich hebe ausdrücklich hervor, dass diese ganze Mitteilung durchaus nicht den Anspruch macht, neue Gesichtspunkte zu eröffnen. Jedem erfahrenen Operateur werden ähnliche Fälle, wie die oben erwähnten, mit verschiedenen Modifikationen vorgekommen sein und er wird dann zu gleichen oder ähnlichen Prozeduren sich veranlasst gesehen haben. Ich erwähne hier nur die Namen Kaltenbach, Veit, Saenger, Kelly, Chaput, an welche sich höchst beachtenswerte Vorschläge für die Behandlung dieser Anomalien und Mitteilungen von gelungenen Operationen knüpfen.

Aus der Frauenklinik der Universität Freiburg i. B.

Tuberkulose der Tuben und des Beckenbauchfelles.

Von

Dr. **Ernst Alterthum,**

Assistenzarzt.

(Mit 2 Tafeln und 5 Textfiguren.)

In einem auf dem oberrheinischen Ärztetag gehaltenen klinischen Vortrag: „Tuberkulose der Tuben und des Beckenbauchfelles“ (1), hat mein hochverehrter Chef, Herr Geh. Rat Hegar, das Wichtigste der Ätiologie, Diagnose und Therapie der Erkrankung kurz besprochen. Die Kürze der zu Gebote stehenden Zeit machte eine eingehende Behandlung des Themas unmöglich. Es soll nun im folgenden meine Aufgabe sein, durch die Mitteilung der Krankengeschichten und pathologischen Untersuchungen die Belege für die in jenem Vortrag enthaltenen Aufstellungen zu liefern, und dabei auch die einschlägige Litteratur näher zu berücksichtigen.

I.

Der Genese nach kann man eine ascendierende und descendierende Form der Genitaltuberkulose unterscheiden. Bei der ersteren gelangen die Bacillen zunächst in die Scheide und von da weiter nach oben. Bei der zweiten Form kommen die Bacillen zuerst in den Bauchfellsack, von da in den Trichter der Tube und in dieser auch weiter abwärts. Genaue Angaben über die Häufigkeit der einen oder anderen Form zu machen, ist nicht möglich; vielfach ist bei weiter vorgeschrittenen Fällen der Ausbreitungsweg der Infektion nicht mehr mit Sicherheit herauszubringen. Soviel ist sicher, dass die descendierende Form am häufigsten beobachtet wird.

Die Quelle der Bacillen ist bei der ascendierenden Form entweder der eigene Körper der Patientin oder die Aussenwelt. Der häufig diarrhoische Stuhlgang der Phthisiker enthält nicht selten auch bei gesundem Darm Bacillen; noch leichter natürlich der Stuhlgang von Menschen, die an Darmtuberkulose leiden. Kleine Mengen der flüssigen Dejektionen gelangen leicht in den Scheideneingang hinein. Auch andere bacillenhaltige Produkte, wie Sputum, Eiter oder dergleichen werden wohl gelegentlich einmal durch irgend welche Manipulationen von einer Patientin in ihre Scheide hineingebracht.

Die Übertragung von Bacillen, welche nicht dem eigenen Körper der Patientin entstammen, kann durch den Coitus bewerkstelligt werden. Bei Leuten, welche an einer tuberkulösen Entzündung der Hoden, Nebenhoden, Prostata oder Samenblasen leiden, enthält das Sperma Bacillen.

Gärtner(2) erzeugte bei Meerschweinchen eine Hodentuberkulose experimentell durch Injektion von Tuberkelbacillen in die Hoden. Von diesen 9 Versuchstieren entnahm er 22 mal Samen zur Untersuchung. Bei 5 Untersuchungen konnte er Bacillen nachweisen. Nicht so sicher entschieden ist dagegen die Frage, ob das Sperma von Leuten, die bei intakten Genitalien an Tuberkulose anderer Organe, namentlich der Lungen leiden, Bacillen enthält. Jani(3), der hierüber als erster Untersuchungen anstellte, hatte in Schnittpräparaten vom Hoden und der Prostata von Phthisikern Tuberkelbacillen in geringer Zahl gefunden. Dagegen hatte er sie in der den Samenblasen entnommenen Samenflüssigkeit niemals nachweisen können. Die Ergebnisse späterer Untersucher widersprechen einander. Walther(4) und ebenso Westermeyer(5) kamen zu einem vollständig negativen Resultat. Jäkh impfte in 5 Fällen Meerschweinchen mit Hodensubstanz, in 5 anderen Fällen mit Samenblaseninhalt von Leuten, die an Tuberkulose verschiedener Organe gestorben waren. Von den mit Hodensubstanz geimpften Meerschweinchen wurde eins, von den mit Samenblaseninhalt geimpften 3 tuberkulös. Bei der mikroskopischen Untersuchung der Hoden hatte Jäkh auch in dem Falle von erfolgreicher Impfung keine Bacillen nachweisen können. Spano(7) konnte 2 mal in dem aus den Samenblasen von Phthisikern entnommenen Sperma Tuberkelbacillen nachweisen, einmal sie auch in Kultur züchten. Injektion von Sperma Tuberkulöser in die Bauchhöhle von Meerschweinchen hatte in 2 Fällen ein negatives, in 6 Fällen ein posi-

tives Resultat. In 2 Fällen gelang es auch durch Injektion des Sperma in die Vagina bei den Versuchstieren eine Genitaltuberkulose zu erzeugen. Gärtner(2) untersuchte das Sperma von 8 Meerschweinchen, die er durch Einspritzung von Tuberkelbacillen in die Trachea tuberkulös gemacht hatte. Er entnahm 35 mal Samen, 5 mal konnte er dabei Bacillen nachweisen. Es scheint also nach diesen zuletzt angeführten Untersuchungen, dass das Sperma von Tuberkulösen mit gesunden Genitalien Bacillen enthalten könne. Zur sicheren Entscheidung der Frage sind allerdings noch weitere, experimentelle Untersuchungen sehr wünschenswert.

Ferner können Keime aus der Aussenwelt durch Arzt oder Hebamme mittelst des touchierenden Fingers oder mittelst Instrumenten in die weiblichen Genitalien hineingebracht werden, zumal wenn solche Personen selbst an Tuberkulose leiden. Ein Teil der im Anschluss an ein Wochenbett zuweilen ganz akut einsetzenden Erkrankungen findet wohl hierdurch am besten seine Erklärung. Freilich muss man vorsichtig sein, da der Beginn der Erkrankung nicht stets sicher bestimmt werden kann. Die Beobachtungen von J. Thorn(8) und Hühnermann(9) haben gezeigt, dass schon in der Schwangerschaft latente Tuberkulose bestehen kann, die erst nach erfolgter Geburt, beziehungsweise nach Eintritt des Abortes sich durch deutliche Symptome bemerkbar macht.

In seltenen Fällen kann wohl auch die Tuberkulose, wie die Gonorrhoe durch Benützung eines verunreinigten Klosets, eines Schwammes oder der Bettleintücher übertragen werden, worauf schon Hegar(10) in seiner Monographie hinwies.

Meist finden wir die hochgradigsten und ältesten Veränderungen, auch bei der ascendierenden Genitaltuberkulose in den Tuben. Der Grund hierfür liegt, wie schon Hegar(10) und nach ihm unter anderen Sippel(11) betonten, in dem Unterschied zwischen den anatomischen Verhältnissen der Tubenschleimhaut einerseits, der Schleimhaut des Uterus und der Vagina andererseits. In den Falten und Buchten der Tubenschleimhaut haben die Bacillen ruhig Zeit zur Vermehrung und ungestörten Einnistung. Anders in der mit Plattenepithel ausgekleideten Scheide und im Uterus, wo die Schleimhaut infolge der Menstruation fortwährend degenerativen und regenerativen Prozessen unterliegt, und daher den Bacillen viel weniger günstige Lebensbedingungen bietet.

Den Weg, auf welchem die Keime vom Introitus bis in die

Tuben gelangen, kennen wir noch nicht ganz genau. Es sind hier 3 Möglichkeiten gegeben.

Hegar(10) wies schon darauf hin, dass vielleicht die Bacillen, ebenso wie dies Rudolf Maier für die Eitererreger bewiesen hat, von kleinen Verletzungen am Introitus und der Vagina aus, in die Lymphspalten des paravaginalen und parametranen Gewebes gelangten und in den Lymphbahnen zum Bauchfell und zur Tube wanderten. von Franqué(12) irrt, wenn er schreibt, dass dieser Infektionsmodus „noch wenig in den Bereich der Erwägungen gezogen ist". Der Franquésche Fall liefert zudem keinen sicheren Beweis für einen derartigen Vorgang. Es handelt sich um eine Eierstocktuberkulose, bei welcher sich die hochgradigsten und ältesten Gewebsveränderungen im Mesovarium fanden. Die Lymphgefässe liessen an dieser Stelle eine Wucherung der Endothelien und Anhäufung von epitheloiden Zellen erkennen. von Franqué glaubt, dass in diesem Fall die Bacillen von einer Verletzung im Scheidengewölbe aus in die Lymphbahnen des Parametrium und von da zum Hilus ovarii gelangten. Allein der Weg von der Scheide zum Mesovarium ist noch weit, und man müsste doch die durch pathologische Veränderungen, etwa Lymphdrüsenschwellungen gekennzeichnete Bahn nachweisen, wenn man sicher sein wollte. Ins Mesovarium können die Bacillen auch auf andere Weise gelangen.

Dieser Infektionsmodus käme namentlich für die im Anschluss an eine Geburt entstandenen Tuberkulosen in Betracht. Die zahlreichen, durch die Geburt veranlassten Einrisse und Abschürfungen in der Vagina können den Bacillen bequeme Zugänge ins paravaginale Zellgewebe eröffnen.

Die zweite Art einer Weiterverbreitung der Keime besteht in einem etappenweisen Fortschreiten im Gewebe der Schleimhaut. Es siedeln die Bacillen sich zuerst in der Scheide oder im Cervix an, dann in der Uterusschleimhaut. In dieser dringen sie weiter zu den Tuben vor und vom Tubenpavillon aus zum Bauchfell und den Ovarien.

Endlich können die Keime mechanisch im Genitalkanal weiter nach oben gebracht werden. Der touchierende Finger braucht die anklebenden Bacillen nicht schon in der Scheide abzustreifen, er kann sie auch noch weiter befördern, etwa gleich bis in die Uterushöhle; ebenso das verunreinigte Instrument des Arztes oder der Hebamme. Man hat auch daran gedacht, dass die Bacillen den

Spermatozoen anklebten und durch diese bis in die Tuben mitgeschleppt würden. Aber da, wo wir sicher im Samen Bacillen finden, nämlich bei Hoden- und Nebenhodentuberkulose, hat die normale Beweglichkeit der Spermatozoen Einbusse erlitten. Und andererseits ist, wie wir oben gezeigt haben, der Übergang der Bacillen aus dem Körper in den Samen bei gesunden Genitalien noch nicht sicher bewiesen.

Viel genauer wie bei der ascendierenden kennen wir den Entstehungsmodus bei der descendierenden Form. Hierbei greift die Infektion vom Beckenperitoneum aus auf die Tuben über. Die Quelle der Bacillen bildet in erster Linie der Darm. Bei Darmtuberkulose durchsetzen Keime die Darmwand und gelangen zur Serosa. Die bei Phthisikern durch Verschlucken ihrer eigenen Sputa oder bei Gesunden mit der Nahrung in den Darm gelangten Bakterien können auch ohne Geschwürsbildung in das Gewebe der Darmschleimhaut und von da zur Serosa gelangen. Wie leicht die Darmwand Keime hindurchtreten lässt, geht aus den Versuchen von Posner und Lewin(13) hervor. Schon durch Erzeugung von Kotstauung brachten dieselben bei ihren Versuchstieren ein Hindurchwandern von Bacterium coli durch die Darmwand zustande.

Darüber, wie die Bacillen von der Darmserosa in die Genitalien gelangen, haben die schon von Hegar(10) angeführten Versuche Pinners(14) Aufschluss gebracht. Dieser zeigte, dass feine Teilchen irgend eines festen Körpers, wie die Partikel der chinesischen Tusche, welche in die Bauchhöhle von Tieren gebracht wurden, nach den abhängigsten Teilen des Bauchfelles, in die Nähe des Tubentrichters und in die Tuben hineinwanderten. Weigert(15) machte darauf aufmerksam, dass man bei hochgradiger Darmtuberkulose bei der Sektion immer Knötchen im Douglasschen Raum findet. Auch bei Patientinnen, die nicht an Darmtuberkulose leiden, kann man manchmal während des Lebens solche ganz auf den Douglas beschränkte, tuberkulöse Peritonitiden nachweisen. So fand sich einmal bei einer Laparotomie eine völlig auf die linke Douglasische Falte beschränkte Erkrankung, die schon vorher diagnostiziert war. Die Krankengeschichte des Falles ist folgende:

Fall I. K. B. 38jährige Bäckersfrau. Patientin ist erblich nicht belastet und war als Kind gesund. Die Menstruation trat mit 16 Jahren regelmässig ein. Seit dem 18. Jahre besteht stets bleiches Aussehen, Mattigkeit bei geringen Anstrengungen. Patientin hat eine spontane

Geburt, eine Frühgeburt und einen Abort durchgemacht. Seit 2 Jahren klagt sie über stechende Schmerzen im Unterleib auf der linken Seite. Im letzten Jahre haben die Beschwerden sehr an Stärke zugenommen.

Untersuchung in Narkose: Person von bleicher Hautfarbe, mit kräftiger Muskulatur und stark entwickeltem Fettpolster. Portio vaginalis steht in der Spinallinie etwas nach links. Der vergrösserte Uteruskörper liegt in Anteflexion. Beide Ovarien sind als mandelgrosse, bewegliche Körper mit höckeriger Oberfläche am hinteren Teil der Linea terminalis zu fühlen. Das rechte Ligamentum sacrouterinum ist lang und nachgiebig. Das linke Ligament ist etwas verkürzt. Man fühlt in dem ganzen Verlauf desselben, besonders deutlich bei der Rektaluntersuchung, stecknadelkopf- bis hanfkorngrosse Knötchen.

Bei der Laparotomie fand man sehr starke Varicen der Ligamenta lata, die linke Tube mit dem Eierstock durch einzelne Adhäsionsstränge verklebt. Beide Eierstöcke waren von derber Konsistenz, enthielten wenig Follikel und liessen an der Oberfläche sehr starke hirnmarkähnliche Furchen erkennen. Im Douglas konnte man dem Verlauf des linken Ligamentum sacrouterinum entsprechend einzelne kleine Knötchen abtasten. Das ganze übrige Bauchfell war frei von Knötchen. Glatter Heilungsverlauf.

Die Infektion kann auch von mesenterialen oder retroperitonealen Lymphdrüsen ausgehen. Auf Seite 79 folgt die Beschreibung einer Ovarialtuberkulose, welche auf diese Art entstanden ist. In einem anderen Falle bildete ein Solitärtuberkel im Netz den Ausgangspunkt für eine Beckenperitonitis.

Fall II. L. R. 28 Jahre alt, Nullipara. Patientin ist erblich nicht belastet, in ihrer Jugend stets gesund gewesen. Die Periode trat mit 16 Jahren ein und war stets regelmässig. Seit 2 Jahren bestehen Kreuzschmerzen bei der Periode, auch ist die Periode schwächer geworden. Seit gleicher Zeit klagt Patientin über Schmerzen in der Magengegend, seit einem halben Jahr auch zeitweise über krampfhafte Leibschmerzen.

Untersuchung in Narkose: Mittelgrosse Person von mässigem Ernährungszustand, mit blasser Hautfarbe. Der Uteruskörper liegt nach hinten und links, ist hühnereigross, beweglich. Linkes Ligamentum sacrouterinum verdickt, aber nachgiebig. Linkes Ovarium über mandelgross, platt, tief und weit nach hinten gelegen, beweglich. Rechtes Ligamentum sacrouterinum nur an seinem Abgang am Isthmus uteri für sich zu fühlen, mit kleinen Knötchen besetzt. Weiter nach der Beckenwand zu lässt sich das Band nicht verfolgen. Hier fühlt man nur knotige Verdickungen. Rechtes Ovarium ist kastaniengross, vor der Articulatio sacroiliaca gelegen, beweglich. Geht man auf der rechten Seite mit dem Finger weiter nach vorn gegen den horizontalen Scham-

beinast, so kommt man an eine kleinapfelgrosse Geschwulst mit unebener Oberfläche, welche man auch gleichzeitig durch die auf den Bauchdecken aufliegende Hand fühlen kann.

Laparotomie: Im Netz findet sich ein kastaniengrosser Solitärtuberkel mit centraler Zerfallshöhle. Er ist von einem 4 cm langen Netzstück eingeschlossen, welches mit dem Processus vermiformis verwachsen ist, von diesem abgelöst und dann reseziert wird. Fieberloser Heilungsverlauf.

Leider wurde bei der Operation der Zustand der Ligamenta sacrouterina nicht kontroliert. Doch unterliegt es wohl keinem Zweifel, dass eine auf die Gegend der rechten Douglasischen Falte beschränkte Peritonealtuberkulose vorhanden war, die von dem Netztuberkel aus entstanden war.

Der Darm ist wohl die gewöhnliche Quelle der Infektion bei der descendierenden Genitaltuberkulose. Doch kann durch die Lymphbahnen des Zwerchfelles auch von einer Pleuritis aus das Peritoneum infiziert werden. Es wird dann aber wohl kaum eine isolierte Tuberkulose des Beckenbauchfelles und der Tuben, als vielmehr eine allgemeine Peritonitis tuberculosa entstehen. Wir sahen einmal eine solche im Anschluss an eine Pleuritis sich ausbilden. Endlich können auch Darmgeschwüre die Erkrankung auf Tuben oder Ovarien, welche mit den Intestinen verwachsen sind, übertragen.

Von grosser Bedeutung sind die Mischinfektionen, welche in verschiedener Weise zustande kommen. Erstens kann die Tuberkulose zu einer schon bestehenden anderweitigen Infektion hinzutreten. Zweitens kann von vornherein ein Bakteriengemisch die Erkrankung verursachen. Drittens können nachträglich andere Keime in die tuberkulösen Genitalien eindringen. Wir haben es mit Eiterkokken, Gonokokken und Bacterium coli zu thun.

Eine vorher entzündlich veränderte Tube giebt sicherlich einen günstigen Boden für die Ansiedelung der Tuberkelbacillen ab. Der ursprüngliche Entzündungserreger wird freilich schwer zu finden sein, da es sich fast immer um alte, abgelaufene Prozesse dreht. In den 2 von Williams (16) und Saulmann (17) veröffentlichten Fällen, in denen neben Tuberkelbacillen Gonokokken im Tubeninhalt nachgewiesen wurden, lässt sich das Zustandekommen der Infektion auch durch gleichzeitiges Eindringen beider Bakterienarten erklären.

Beim männlichen Geschlecht scheint nämlich eine Misch-

infektion von Gonorrhoe und Tuberkulose nicht ganz selten zu sein. Schuchardt(18) konnte im Harnröhreneiter in 3 Fällen neben Gonokokken typische Tuberkelbacillen nachweisen. Es ist daher eine gleichzeitige Infektion mit beiden Giften beim Beischlaf sehr wohl möglich.

Endlich können bei Verwachsungen der Därme mit einer tuberkulösen Pyosalpinx oder einem erkrankten Ovarium, besonders aber bei Durchbruch von Darmgeschwüren in diese Organe, Keime aus dem Darm in die tuberkulös veränderten Teile hineingelangen. Diese Art von Mischinfektion ist von bedeutendem Einfluss auf den ganzen Verlauf und die Prognose der Erkrankung, wie weiter unten noch erörtert werden soll.

II.

Tuberkulös veränderte Tuben zeigen all die verschiedenen Formen, die wir auch sonst bei Entzündungen finden, die Gestalt einer Keule, einer Retorte oder eines Rosenkranzes. Keine dieser Formen ist für Tuberkulose charakteristisch, wenn auch die Rosenkranzform überwiegend häufig vorkommt. Der Tubentrichter bleibt nur in seltenen Fällen offen. Meist ist er verklebt, von den Fimbrien häufig nichts mehr zu erkennen. Sind die Tuben zu umfänglichen Geschwülsten ausgedehnt, so sind die Schleimhautfalten in der Regel fast vollständig zerstört. Soweit die Schleimhaut noch vorhanden ist, ist sie in ein aus Epithelioidzellen, Rundzellen und dazwischen eingestreuten Riesenzellen bestehendes Granulationsgewebe umgewandelt. Die Muscularis enthält häufig typische Tuberkel. Im Tubenkanal findet man Käsemassen von dünnflüssiger oder mehr breiartiger Konsistenz. Zuweilen ist die Erweiterung nur durch Schwellung der Schleimhautfalten bedingt ohne eine bedeutendere Ansammlung von Exsudat.

Bei der mikroskopischen Untersuchung findet man die einzelnen Falten miteinander verklebt. Hierdurch sind abgeschlossene, mit Epithel ausgekleidete Hohlräume von verschiedener, häufig sehr unregelmässiger Form entstanden. Das Epithel ist zum Teil wohlerhalten, zum Teil in Abstossung und Degeneration begriffen. Das Stroma der Schleimhaut ist mit Rundzellen reichlich durchsetzt, typische Epithelioidtuberkel mit Riesenzellen sind eingelagert. Unsere Abbildung (Taf. II, Fig. 5) illustriert diese Verhältnisse sehr gut. Ferner zeigt ein Vergleich mit der Abbildung 1 aus einem von Wolff(19) unter dem Titel „Adenomähnliche Wucherungen der

Tubenschleimhaut bei Tuberkulose" veröffentlichten Aufsatz, dass es sich hier wie dort um ganz die gleichen, pathologischen Vorgänge handelt. In dem Falle Wolffs war bei der makroskopischen Untersuchung der in frischem Zustande der Länge nach aufgeschnittenen Tuben — ein Verfahren, das wir übrigens bei Tuben, die nachher genau mikroskopisch untersucht werden sollen, wegen der starken Retraktion der Muscularis für durchaus unzweckmässig halten — die Diagnose auf Tubencarcinom gestellt. Erst bei der mikroskopischen Untersuchung wurde die Tuberkulose entdeckt. Während wir, wie oben geschildert ist, annehmen, dass die abgebildeten Hohlräume einfach durch eine Verklebung der Schleimhautfalten entstanden sind, ist Wolff dagegen der Ansicht, dass durch aktive Wucherung des Epithels Ausstülpungen an der Schleimhaut zustande kommen. Die Querschnitte durch solche ausgestülpten Partien würden dann die Bilder von Hohlräumen geben. Er stellt die Bildung auf eine Stufe mit den atypischen Epithelwucherungen, die man in neuerer Zeit bei Uterustuberkulose beobachtet hat. Dabei waren aber, wie wir später noch genauer erörtern werden, stets Veränderungen an den einzelnen Epithelzellen selbst, Metaplasie, Aufquellung, Vacuolenbildung vorhanden. Das Bild Wolffs, welches den Beweis für seine Ansicht bringen soll, zeigt jedoch nur eine, durch Hineinwuchern des Stroma in einen der Hohlräume entstandene, mit einer einfachen Schicht wohlerhaltenen Cylinderepithels überkleidete Bindegewebspapille. Von einem Adenom kann da keine Rede sein!

BOSTON MEDICAL LIBRARY APR 16 1900

Der Isthmus der Tube zeigt ein verschiedenes Verhalten. Manchmal lässt ihn die Erkrankung ganz frei, in anderen Fällen aber ist er knotig verdickt. In einer dritten Reihe von Fällen sitzen die knotigen Verdickungen in der Pars keratina des Uterus, entsprechend dem interstitiellen Teil der Tube.

Hegar(10) hat schon 1886 an der Hand von eigenen Beobachtungen und Angaben aus der Litteratur auf diese Veränderung und ihren Wert für die Diagnose der Tubentuberkulose aufmerksam gemacht. Chiari(20) und Schauta(21) haben dann unter der Bezeichnung Salpingitis isthmica nodosa ähnliche Befunde veröffentlicht, aber für Gonorrhoe als charakteristisch erklärt. Auf dem Gynäkologenkongress zu Leipzig wies Bulius(22) darauf hin, dass Schautas Kasuistik einer genauen Beschreibung der Fälle ermangelt, so dass eine Nachprüfung seiner Angaben unmöglich ist. Er machte ferner darauf aufmerksam, dass in 3 von den Fällen,

auf welche Chiari seine Behauptungen stützt, die Patientinnen an chronischer Tuberkulose der Lungen resp. des Darms gestorben waren, dass endlich der Nachweis der Gonokokken nicht erbracht sei, der bei dem Mangel charakteristischer durch die Gonorrhoe hervorgebrachter Gewebsveränderungen gefordert werden muss.

Wir müssen danach vererst bei der schon von Hegar aufgestellten Behauptung bleiben, dass der Befund eines solchen Knotens als ein Indicium für Tuberkulose benutzt werden kann, halten aber das gelegentliche Vorkommen in einem Fall von Gonorrhoe nicht für völlig ausgeschlossen, obwohl es an der Freiburger Klinik noch nie beobachtet wurde. Selbstverständlich kann wohl auch einmal eine Verwechslung mit einem kleinen Myom am Tubenwinkel stattfinden.

In den letzten Jahren wurde 5 mal diese Knotenbildung am Isthmus, beziehungsweise im interstitiellen Teil der Tube beobachtet. Ich lasse hier zunächst die 5 Krankengeschichten und die genaue Beschreibung der durch die Operation gewonnenen Präparate folgen.

Fall III. A. M. 22 Jahre alt, Nullipara. Der Vater der Patientin ist lungenleidend. Ihr selbst ist im Alter von 12 Jahren wegen Knochentuberkulose das linke Kniegelenk reseziert. Die Periode ist noch nicht eingetreten, dagegen stellen sich seit einem Jahr ganz regelmässig alle 4 Wochen Leibschmerzen ein. Seit gleicher Zeit hat Patientin Erscheinungen von Chlorose. Seit einiger Zeit bestehen fast ständige Leibschmerzen, besonders auf der rechten Seite.

Untersuchung in Narkose: Ziemlich kleine Person mit derbem Knochenbau, schlechter Muskulatur und geringem Fettpolster. Die Brüste sind ganz unentwickelt, der Warzenhof ist wenig pigmentiert, die Warze schlecht abgesetzt. Portio vaginalis ist 1 cm lang, misst $1^1/_2$ cm im Durchmesser. Die Färbung ist rötlich, der Muttermund eine 1 cm breite Spalte mit stark gerötetem und erodiertem Saum. Die Portio vaginalis steht nach vorn und hoch. Der Uterushals ist 4 cm lang, schmal und dünn. Der Uteruskörper ist kaum 2 cm lang, von geringer Dicke und Breite, er liegt ganz nach links. Das linke Ligamentum sacrouterinum ist stark verkürzt und gespannt. Hinter dem lateralen Teil desselben fühlt man einen aus einer erbsengrossen und 2 haselnussgrossen Abteilungen bestehenden Körper, der durch einen 2 cm langen Strang mit dem Uterus in Verbindung steht. Ein zweiter Strang geht von dem lateralen Pol dieses Körpers nach hinten gegen das Promontorium. Das rechte Ligamentum sacrouterinum ist verdickt, aber nicht gespannt. An der rechten Fundalecke sitzt ein bohnengrosser, mit einigen kleinen Einschnürungen versehener Anhang. An der rechten

Beckenwand befindet sich eine durch eine Furche in 2 Abteilungen geteilte, gut taubeneigrosse Schwellung, die durch einen Strang mit dem Uterus in Verbindung steht.

Laparotomie: Der Uterus ist nur wallnussgross, die Adnexe sind beiderseits in sehr starke Adhäsionen eingehüllt. Nach Lösung der Verwachsungen werden die Adnexe unterbunden und abgetragen. Hierbei kommt die auf der rechten Seite nach dem Uterus zu gelegte Unterbindung schon in das Parenchym des Uterushornes selbst zu liegen. Glatter Heilungsverlauf. Patientin 3 Wochen nach der Operation aus der Klinik entlassen.

Befund am Präparat: Die linke Tube ist an ihrem uterinen Ende etwa rabenfederkieldick. Sie läuft in dieser Stärke 4 cm nach aussen, dann kommen 2, durch eine Einschnürung getrennte, haselnussgrosse Knoten, die eine dünne Wand besitzen und Käsemassen in ihrem Inneren enthalten. Der Tubentrichter ist verklebt, Fimbrien sind nicht mehr zu erkennen. Die mikroskopische Untersuchung der Wand der Knoten ergiebt, dass die Schleimhaut zerstört und in ein tuberkulöses Granulationsgewebe umgewandelt ist. Die rechte Tube bildet an der Fundalecke einen gut erbsengrossen Knoten. Dann kommt eine $1^1/_2$ cm lange, gänsefederkieldicke Partie, hierauf wieder eine leichte Auftreibung und endlich eine 2 cm lange, dünne Partie, die nach hinten umbiegend in einer haselnussgrossen Anschwellung endigt. Diese letzte Auftreibung enthält Käsebrei und zeigt bei der mikroskopischen Untersuchung dasselbe Bild wie die Knoten von der linken Seite.

Schnitte durch den Knoten vom isthmischen Teil der Tube lassen im mikroskopischen Bilde das Lumen nur als schmalen, wenig verzweigten, mit Epithel besetzten Spalt erkennen. Die Verdickung ist durch Hypertrophie der Muskulatur entstanden. Innerhalb der Muscularis sieht man Anhäufungen von Rundzellen und in spärlicher Zahl typische Epithelioidtuberkel. Verkäsung ist nirgends zu sehen. Die Ovarien sind mit zahlreichen Adhäsionen bedeckt. Sie lassen eine Anzahl in verschiedenen Entwicklungsstadien befindlicher Follikelbläschen erkennen. Das linke Ovarium enthält eine mit Blut gefüllte, kirschgrosse Cyste, das rechte ein älteres Corpus luteum.

Fall IV. M. R. 19 Jahre alt, Nullipara. Eine Schwester der Patientin leidet an Drüseneiterungen und Augenentzündungen. Sie selbst litt mit 10 Jahren „an Drüsen im Leib". Mit 13 Jahren trat ein fast ununterbrochen 5 Monate anhaltender Blutabgang ein, dann ein Jahr lang

keine Blutung. Seit dem 14. Jahr Periode regelmässig; seit einem Jahr Schmerzen bei der Periode. Seit dem 10. Jahr leidet Patientin viel an Mattigkeit, Kopfschmerzen, Herzklopfen bei Anstrengungen, Stuhlverstopfung. Seit 4 Jahren besteht Brennen beim Wasserlassen, seit $^1/_2$ Jahr ist der Urin trübe. Seit einem Jahr häufig Kreuz- und Leibschmerzen, besonders auf der linken Seite.

Untersuchung in Narkose: Mittelgrosse Person von gracilem Knochenbau mit schlechter Muskulatur und geringem Fettpolster. Sehr blasse, kreidige Hautfarbe. Portio vaginalis steht direkt hinter der Schossfuge ungefähr 2 cm oberhalb des unteren Schossfugenrandes. Der Uterus ist als ein platter, wenig umfänglicher Körper direkt hinter der Schossfuge zu fühlen. Nach hinten von der Vaginalportion fühlt man eine Schwellung von prall elastischer Konsistenz, mit glatter Oberfläche, die den ganzen hinteren Teil des Beckens einnimmt, nach oben sich nur wenig über den Beckeneingang erhebt, nach unten kuppelförmige Gestalt hat und mit der rechten Uteruskante zusammenhängt. Zwischen der Geschwulst und der rechten Beckenwand besteht eine membranöse Verbindung. Lateralwärts an der Beckenwand fühlt man einen mandelgrossen Körper mit unebener Oberfläche. Auf der linken Seite zieht eine etwa daumendicke Schwellung von dem oberen Teil des Uteruskörpers zur Beckenwand. — Der Urin enthält Eiterkörperchen und zahlreiche Tuberkelbacillen.

Laparotomie: Entfernung beider stark verwachsenen in Pyosalpinx verwandelten Tuben mit den Eierstöcken. Keilförmige Excision eines knotig verdickten Teiles des rechten Uterushorns nach vorhergehender Unterbindung mit Seidenligaturen. — Fieberfreier Heilungsverlauf. — Anfangs nach der Operation gutes Befinden, keine Schmerzen, erhebliche Besserung des allgemeinen Ernährungszustandes. 2 Monate später stellten sich wieder Schmerzen im Leibe ein, Harndrang, heftige Schmerzen beim Wasserlassen.

Befund am Präparat: Die linke Tube ist in einen retortenförmigen Pyosalpinx umgewandelt. Am Isthmus ist die Tube griffeldick, sie schwillt dann zu einer daumendicken Walze an, an welche sich der ampulläre Teil, der eine gut faustgrosse Schwellung bildet, in spitzem Winkel ansetzt. Der Tubentrichter ist verschlossen. Der Eierstock bildet einen haselnussgrossen Körper mit glatter Oberfläche. Tube und Eierstock sind in Adhäsionen eingehüllt. Der Inhalt der Tube besteht aus Käsemassen.

Die mikroskopische Untersuchung der linken Tube ergiebt, dass sie unmittelbar an der Abtragungsstelle völlig normal ist. Die Wandung der Pyosalpinx besteht aus dünner Muscularis und einem daraufsitzenden, tuberkulösen Granulationsgewebe.

Das linke Ovarium lässt bei der mikroskopischen Untersuchung zahlreiche Primordialfollikel, Graafsche Follikel in den verschiedenen Stadien der Reifung und eine kleine Blutcyste erkennen. Im Ovarialgewebe selbst sind keine Zeichen von Tuberkulose vorhanden, dagegen finden sich Tuberkelknoten in den das Ovarium bedeckenden Adhäsionsmembranen und im Mesovarium.

Die rechte Tube bildet zusammen mit dem Eierstock eine aus 2 etwa gleichlangen, 3 cm im Durchmesser haltenden, cylindrischen Schenkeln bestehende Geschwulst. Der eine Schenkel wird von dem gut daumendicken, ampullären Teil der Tube, der andere von dem medialen Abschnitt der Tube, welcher von Rabenfederkiel- bis Daumendicke anschwillt, und dem Eierstock gebildet. Der Eierstock ist eine härtliche, wallnussgrosse, ganz mit Adhäsionen bedeckte Schwellung.

Die mikroskopische Untersuchung der rechten Tube lässt erkennen, dass die Erweiterung nur durch hochgradige Schwellung der Tubenfalten zustande gekommen ist. Die Schleimhautfalten sind vielfach miteinander verklebt. Es sind hierdurch unregelmässig gestaltete, mit Epithel ausgekleidete Hohlräume entstanden. Stellenweise ist das Epithel in Abstossung begriffen. In das Gewebe der Schleimhautfalten sind Tuberkel in reichlicher Zahl eingelagert. Einzelne dieser beginnen schon im Centrum zu verkäsen. (Tafel II, Fig. 5.) Der rechte Eierstock zeigte bei der mikroskopischen Untersuchung die gleichen Verhältnisse, wie der linke, nur fand sich dicht unter der Oberfläche ein miliares Knötchen im eigentlichen Ovarialgewebe.

Das aus dem rechten Uterushorn excidierte Stück lässt auf Querschnitten das sternförmige, enge Tubenlumen erkennen. Die Schleimhaut ist ganz intakt. Weiter nach aussen sieht man in der Muskulatur eine Anzahl von Hohlräumen von verschiedener Form und Grösse, die mit einem einschichtigen, hohen Epithel ausgekleidet sind. Dazwischen liegen in der Musculatur einzelne Gruppen von Epithelioid- und Riesenzellen, die zum Teil verkalkt sind. (Tafel I, Fig. 1.)

Fall V. R. Z. 23 Jahre, Nullipara. Patientin ist erblich nicht belastet. Sie hat von Kindheit an viel an Augenentzündungen gelitten. Seit dem 15. Jahr Klagen über Mattigkeit, Herzklopfen, Schmerzen im Leib, Appetitlosigkeit. Die Periode trat mit 21 Jahren zum ersten Mal ein, sehr schwach, dauerte nur einige Stunden. Seitdem hat sie sich nur noch einmal gezeigt.

Untersuchung in Narkose: Person etwas unter Mittelgrösse, von derbem Knochenbau und ziemlich gutem Ernährungszustand. Die Hautfarbe ist sehr weiss, die Wangen zeigen durchschimmernde Röte. Portio vaginalis steht nach vorn und hoch, der Muttermund ist eine breite Spalte mit gerötetem, geschwelltem Saum. Der stark verdickte Uteruskörper liegt nach hinten. Das linke Ligamentum sacrouterinum ist sehr kurz, verdickt, resistent. Am Ligament und an der seitlichen Beckenwand fühlt man überall kleine Knötchen von Hanfkorn- bis Erbsengrösse. In der Fundalgegend, der Stelle des linken Tubenabganges entsprechend, sitzen 2 Knötchen dicht am Uterus. Von der linken Uteruskante zieht eine 2—3 cm breite, mit Knötchen besetzte Membran zur Beckenwand. Am rechten Fundalwinkel sitzen 2—3 Knötchen noch im Uterusgewebe, dann kommt ein ebenfalls mit Knötchen besetzter Strang, der als rabenfederkieldickes Gebilde sich nach aussen weiter verfolgen lässt. Rechtes Ligamentum sacrouterinum lang und nachgiebig. Der Eierstock ist bohnengross, von harter Konsistenz. Er liegt hoch oben oberhalb des Beckeneinganges.

Laparotomie: Die rechte Tube besteht aus einer Anzahl gelblich gefärbter, knolliger Auftreibungen, der medialste Knoten befindet sich im Uterusgewebe selbst. Unterbindung, Abtragung von Tube und Eierstock. Damit das Schnürstück nicht zu kurz wird, muss der Schnitt durch den medialsten Knoten hindurchgeführt werden. Es entleeren sich hierbei käsige Massen. Links bestehen so ausserordentlich hochgradige Verwachsungen, dass von einer vollständigen Lösung derselben Abstand genommen wird. Es wird nur der mediale Teil der Tube und ein Stück vom linken Uterushorn reseziert. Eine Besichtigung der tieferen Teile des Beckens ist infolge der Verwachsungen unmöglich. — Fieberfreier Heilungsverlauf. — Untersuchung 5 Monate nach der Operation: Die früheren Beschwerden sind ganz geschwunden. Periode nach der Operation nicht mehr eingetreten. Nur wenig Wallungen. Bauchnarbe fest, Abdomen weich, nirgends druckempfindlich. Sehr gutes Allgemeinbefinden.

Befund am Präparat: Die rechte Tube hat an ihrem uterinen Ende eine Dicke von 1 cm Durchmesser, sie bildet 3 hintereinander gelegene, durch ganz seichte Einschnürungen getrennte, flache Knoten; der ampulläre Teil der Tube stellt einen bleifederdicken Strang dar. Die Fimbrien sind verklebt. An der Abtragungsstelle am Isthmus sieht man auf dem Querschnitt einen mit Käsemassen gefüllten kleinen Hohlraum. Der mandelgrosse Eierstock zeigt tiefe hirnmarkähnliche Furchen und Windungen, auf dem Querschnitt enthält er ein frisches Corpus luteum und eine

Anzahl Follikel in verschiedenen Entwicklungsstadien. Das resezierte Stück von der linken Seite besteht aus einem haselnussgrossen, schon der Pars keratina des Uterus angehörenden Knoten, von welchem aus die Tube in einer Dicke von 1 cm Durchmesser, 2 cm weit nach aussen zieht.

Die mikroskopische Untersuchung der rechten Tube zeigte, dass nahe an der Ampulle die Schleimhaut völlig gesund ist; auch in der Muscularis keine Tuberkelelemente. Auf Durchschnitten vom uterinen Ende sieht man, dass die Schleimhaut ebenfalls ganz gesund ist, das Lumen von normaler Weite. Die Knotenbildung ist bedingt durch einen mit Käsemassen und Kalkkonkrementen gefüllten, auf dem Querschnitt etwas über linsengrossen Hohlraum, der in den äusseren Schichten der Muscularis gelegen ist und eine aus Bindegewebszügen bestehende Wand hat. Näher zum Tubenlumen liegen in der Muscularis einige Epithelioidtuberkel. In der Umgebung derselben ist das Gewebe nur in geringem Grade von Rundzellen durchsetzt.

Auch auf der linken Seite ist das Lumen der Tube von normaler Weite, die Schleimhaut ganz gesund. Auf Durchschnitten durch den interstitiellen Teil sieht man einzelne verschieden gestaltete, mit Cylinderepithel ausgekleidete Hohlräume durch eine dicke Schicht ringförmiger Muskelzüge vom Tubenlumen getrennt. An einzelnen Stellen ist das Epithel dieser Hohlräume zum Teil abgestossen, die Umgebung kleinzellig infiltriert. Ausserdem liegen in den äusseren Schichten der Muskulatur einzelne Gefässe, die mit Detritusmassen gefüllt sind, welche bei Hämalaun-Eosinfärbung einen schmutzig bläulichen Ton angenommen haben. Auf Schnitten aus dem isthmischen Teil der Tube findet man die oben erwähnten epithelialen Hohlräume nicht. An Stelle der mit Detritus gefüllten Gefässe sieht man grössere Hohlräume mit bindegewebiger Wand und käsigem, Kalkkonkremente enthaltendem Inhalt. Ausserdem in der Muscularis einzelne Gruppen von Epithelioidzellen und wenige verkalkte Riesenzellen. In der Umgebung derselben nur ganz geringe kleinzellige Infiltration.

Fall VI. A. R. 22 Jahre, Nullipara. Patientin ist erblich nicht belastet. Als Kind von 5 Jahren hat sie eine Lungenentzündung durchgemacht, sonst war sie stets gesund. Sie ist auf dem Lande bei ständiger Feldarbeit aufgewachsen. Die Periode trat mit 17 Jahren ein und war stets regelmässig und schwach von 3—4 tägiger Dauer. Seit einem Jahr ist die Periode noch schwächer geworden, dauert nur einen Tag, dabei

bestehen heftige Kreuz- und Leibschmerzen. Seit gleicher Zeit treten auch im Intervall häufig krampfartige Unterleibsschmerzen auf, und leidet Patientin an Ausfluss.

Untersuchung in Narkose: Mittelgrosse Person mit ziemlich gracilem Knochenbau von mässigem Ernährungszustand. Portio vaginalis ist kurz, etwa 1 cm lang, der Sagittaldurchmesser beträgt 1 cm, der Breitendurchmesser an der Basis 2 cm, an der Spitze 1 cm. Der Muttermund ist ein kleines Grübchen mit geschwellten und geröteten Rändern. Portio vaginalis steht nach links, vorn und hoch. Der Uteruskörper liegt nach rechts herüber. Er ist retrovertiert, dabei aber ist die Biegung über die vordere Fläche erhalten. Er ist klein und hart. Am rechten Fundalwinkel fühlt man eine schräg von oben innen nach unten aussen verlaufende Furche, lateralwärts davon kommt man an einen kirschgrossen Knoten, hierauf an eine zweite Furche und dann wieder an eine Schwellung, von der ein Strang von Rabenfederkieldicke abgeht. Verfolgt man diesen Strang nach aussen, so kommt man zunächst an eine etwa haselnussgrosse, längliche, etwas härtere Schwellung mit unebener Oberfläche, welche hinter dem lateralen Teil des nachgiebigen, nicht verdickten Ligamentum sacrouterinum dextrum liegt. Das linke Ligamentum sacrouterinum ist verkürzt und gespannt, aber nicht verdickt. Etwas unterhalb des mittleren Teiles der Linea terminalis fühlt man einen wallnussgrossen, elastischen Körper, von dem aus ein Strang zum unteren Teil des Uteruskörpers verläuft. Ausserdem fühlt man noch in der linken Beckenseite eine weiche, mit einzelnen Einschnürungen versehene Schwellung, die mit dem linken Fundalwinkel in Verbindung steht.

Laparotomie: Abdominale Totalexstirpation des Uterus mit den Adnexen. Keine Knötchen auf der Serosa zu sehen. Es bestehen nur ganz geringe Verwachsungen im Becken. Glatter Heilungsverlauf. Befinden bis jetzt, 4 Monate nach der Operation, gut.

Befund am Präparat: Der Uteruskörper hat eine Länge von $3^1/_2$, der Cervix von 4 cm. Der Cervix bildet eine Walze mit einem ziemlich gleichmässigen Durchmesser von 2,25 cm. Der Isthmus ist wenig ausgeprägt. Die vordere Lippe der Vaginalportion ist kaum 1 cm, die hintere $1^1/_4$ cm lang. Der Muttermund ist ein kleines rundes Grübchen mit etwas geröteten Rändern.

Der Uteruskörper hat einen grössten Sagittaldurchmesser von 3 cm. Die Entfernung der Ansätze der beiden Ligamenta rotunda von einander beträgt 4,5 cm. Am rechten Fundalwinkel befindet sich, an der Vorderfläche des Uterus deutlicher ausgebildet als an der Hinterfläche eine flache, schräg von oben innen nach unten aussen verlaufende

Furche. Dann kommt ein kirschgrosser, etwas vorspringender Knoten, hierauf eine zweite, der ersten parallel verlaufende Furche und lateralwärts davon ein zweiter, gleich grosser Knoten. Beide Knoten sind von derber Konsistenz. Von dem lateralen geht nach aussen die Tube ab, welche zunächst auf eine Strecke von 2 cm als rabenfederkieldicker Strang verläuft. Weiter nach aussen folgen dann 2 Knoten von Erbsen-, einer von Haselnuss- und einer von fast Kirschgrösse, alle von fester Konsistenz und durch Einschnürungen von einander getrennt. Weiterhin schwillt der ampulläre Teil der

Fig. 1. Knotenbildungen im interstitiellen Teil der Tube, Uterus mit Adnexen von Fall VI von vorn gesehen, $^1/_3$ natürliche Grösse.

Tube zu einer weichen, 1 cm im Durchmesser haltenden wurstförmigen Schwellung an, die einzelne seichte Einziehungen besitzt und sich nach oben um den Eierstock herumschlägt. Der Tubentrichter ist verklebt, die Fimbrien noch deutlich zu erkennen. Das rechte Ovarium, durch Adhäsionen mit der Tube verbunden, ist 4 cm lang, 3 cm breit, $1^1/_2$ cm dick. Die Oberfläche ist im ganzen glatt. Eine Anzahl bis erbsengrosser Follikel ragt über die Oberfläche hervor. Die linke Tube verläuft zunächst 2 cm weit als griffeldicker Strang nach aussen. Dann folgt ein erbsen- und ein haselnussgrosser, ziemlich harter Knoten. Hierauf schwillt die Tube ebenfalls zu einem weichen, wurstförmigen Gebilde an, welches sich um den Eierstock herumlegt, an der dicksten Stelle etwa 3 cm

Durchmesser besitzt und gegen den Trichter zu sich allmählich wieder auf Daumendicke verjüngt. Der linke Eierstock ist $3^1/_2$ cm lang, $2^1/_2$ cm breit, $1^1/_2$ cm dick. Die Oberfläche ist im ganzen glatt. Der Eierstock enthält eine grössere Anzahl bis erbsengrosser Follikel und ein frisches Corpus luteum.

Ein Sagittalschnitt durch den Uterus lässt ausser einer sehr dicken Uteruskörperschleimhaut makroskopisch nichts Abnormes erkennen. Auf einem Frontalschnitt durch die Knoten im rechten Uterushorn und im Anfangsteil der rechten Tube sieht man, dass erstere nur aus sich durchflechtenden Muskelbündeln gebildet werden. Nur unmittelbar am Tubenwinkel ist dicht unter der Serosa auf einer kleinlinsengrossen Strecke das Gewebe gelblich verfärbt und in Verkäsung. Der interstitielle Teil der Tube zieht durch die Knoten hindurch. Das Lumen ist etwa von normaler Weite, die Schleimhaut makroskopisch ohne Veränderungen. Auch die Knoten im medialen Teil der Tube sind vorwiegend durch Hypertrophie der Muscularis zustande gekommen. Hierbei ist namentlich die Ringmuskulatur beteiligt, welche eine Dicke von 4 mm erreicht. Doch ist in diesen Knoten auch das Tubenlumen erweitert, und die Schleimhaut geschwellt. Der ampulläre Teil der rechten Tube hat eine nur 2 mm dicke Wand und enthält ziemlich dünnflüssige Käsemassen. Sagittalschnitte durch den Uterus, Frontalschnitte durch die Pars keratina dextra und die Knoten vom uterinen Teil der rechten Tube, Stücke aus der Wand des ampullären Teils der rechten Tube und Teile vom rechten Ovarium werden genau mikroskopisch untersucht. Da offenbar links ganz analoge Verhältnisse vorliegen, werden die linksseitigen Adnexe in toto erhalten und nicht mikroskopisch untersucht.

Die mikroskopische Untersuchung der Sagittalschnitte durch den Uterus ergiebt folgenden Befund.

Die ausserordentliche Dicke der Schleimhaut des Uteruskörpers ist durch eine Hyperplasie sowohl der epithelialen, wie der Bindegewebsbestandteile bedingt. Überall befindet sich das interstitielle Gewebe in starker Wucherung. An einzelnen Stellen, vorwiegend in den oberflächlicheren Schleimhautschichten, sind Tuberkelherde eingelagert. Sie liegen oben am Fundus am dichtesten nebeneinander und werden gegen den inneren Muttermund zu immer spärlicher. Teils sind es typische, rundlich geformte, von einem Rundzellenwall umgebene Epithelioidtuberkel, teils mehr unregelmässig gestaltete Anhäufungen von Epithelioidzellen, in deren Nach-

barschaft das Gewebe ebenfalls kleinzellig infiltriert ist. An einzelnen dieser Herde beginnt schon im Zentrum Verkäsung. Auffallend sind noch zahlreiche, starke, arterielle Gefässe, welche das interstitielle Gewebe durchziehen. Die Drüsen sind hypertrophiert und stark geschlängelt. Ihre Zahl scheint auch gegen die Norm vermehrt. Doch beruht das wohl weniger auf einer Neueinsenkung von Drüsen vom Oberflächenepithel aus, als auf Gabelung und Sprossenbildung an den ursprünglich vorhandenen Drüsen. Das Drüsenepithel zeigt die normale cylindrische Form mit den länglichen, basal gestellten Kernen, die sich mit Hämalaun tief dunkel färben. Da, wo das Epithel in das Lumen der Drüsen vorspringende Bindegewebspapillen überzieht, ist es sogar auffallend schmal, fast pallisadenartig. Nur in einzelnen Drüsen, die in der Nachbarschaft von Tuberkeln liegen, zeigt das Epithel ein anderes Verhalten. Hier werden die Zellen niedriger, fast kubisch. Die Grenzen zwischen den einzelnen Zellen verschwinden, die Protoplasmamasse nimmt die Eosinfärbung stärker an. Der Kern rückt aus seiner basalen Stellung mehr in die Mitte der Zelle, erscheint rundlich aufgequollen, mit Hämalaun nur matt gefärbt. Ganz ähnliche Veränderungen zeigt auch das Oberflächenepithel über Tuberkeln. An Stellen endlich, an denen die Tuberkel bis unmittelbar an das Drüsenepithel vorgedrungen, oder schon in die Drüsen eingebrochen sind, sieht man Bilder, die für einen direkten Übergang der Drüsenepithelien in epithelioide Zellen sprechen.

Die Schleimhaut des Cervix und der Portio vaginalis ist gesund und zeigt die normalen Verhältnisse. Auch die Uterusmuscularis lässt auf den Sagittalschnitten nirgends Tuberkel erkennen.

Auf Frontalschnitten durch die Pars keratina dextra sieht man, dass die Muscularis, welche die beiden knotigen Anschwellungen bildet, von zahlreichen Tuberkeln durchsetzt ist. Die Tuberkel enthalten meist typische Riesenzellen, sind von einem Leukocythenwall umgeben, an einzelnen beginnt im Zentrum Verkäsung. Die schon bei der makroskopischen Untersuchung durch ihre gelbe Färbung auffallende, kleinlinsengrosse Stelle entspricht einem grösseren, verkästen Tuberkelherd. Das Stück der Uterusschleimhaut, das im Schnitte mit getroffen ist, zeigt das gleiche Verhalten, wie oben von den Sagittalschnitten geschildert wurde. Die Schleimhaut des interstitiellen Teils der Tube weist eine etwas stärkere Faltenbildung auf als normal. Auch sind die Schleimhautfalten entzündlich infiltriert und in einigen liegen einzelne, spär-

liche Tuberkel. Doch ist das Tubenlumen etwa von normaler Weite.

Die Knoten vom medialen Teil der rechten Tube besitzen eine stark verdickte Schleimhaut, in welcher zahlreiche Tuberkel liegen. Das Epithel der Schleimhautfalten ist an vielen Stellen in Abstossung begriffen. Einzelne Falten sind miteinander verklebt, wodurch abgeschnürte epitheliale Hohlräume entstanden sind. In dem erweiterten Tubenlumen liegen zahlreiche, abgestossene Epithelien, Epithelioidzellen und Leukocythen. Auch die Muscularis enthält besonders in der ringförmigen Schicht zahlreiche Tuberkel.

Im ampullären Teil der Tube ist fast die ganze Schleimhaut in tuberkulöses Gewebe umgewandelt und zum grössten Teil der Verkäsung anheimgefallen. Nur noch Reste von den Falten sind erhalten. Auch in der dünnen Muscularis liegen einzelne Tuberkel. Der Inhalt der Tube besteht aus verkästen Massen.

Der Eierstock zeigt keine Beteiligung an der Tuberkulose.

Eine Färbung der Schnitte auf Tuberkelbacillen ergab ein negatives Resultat.

Fall VII. S. R. 25 Jahre, Nullipara. Die Mutter der Patientin ist an „Wassersucht" gestorben. Patientin ist auf dem Lande bei ständiger Feldarbeit aufgewachsen. Sie hat mit 15 Jahren eine Pleuritis durchgemacht, sonst war sie stets gesund. Die Periode trat mit 17 Jahren ein, war anfangs stets regelmässig, mässig stark, ohne Beschwerden. Als Patientin 20 Jahre alt war, blieb die Periode fast ein Jahr aus. Dann trat sie wieder ein, regelmässig wie früher. Seit 4 Wochen leidet Patientin viel an Leibschmerzen, besonders auf der linken Seite. Der Appetit ist schlecht, der Stuhlgang häufig diarrhoisch. In letzter Zeit bestehen auch abendliche Temperatursteigerungen bis 38.5^0 (Achselhöhle). Die ohne Narkose vorgenommene Untersuchung ergiebt folgenden Befund: Patientin ist unter Mittelgrösse, von mässig derbem Knochenbau, in schlechtem Ernährungszustand. Die Hautfarbe ist im übrigen blass, nur die Wangen sind durchscheinend rot gefärbt. Im Abdomen fühlt man eine Geschwulst, die 12 cm über die Symphyse in die Höhe reicht und sich nach links von der Mittellinie 9 cm, nach rechts etwa 3—4 cm erstreckt. Die Perkussion ergiebt an keiner Stelle über der Geschwulst einen ganz gedämpften Schall. Der vergrösserte Uteruskörper liegt nach vorn. Die Sondenlänge der Uterushöhle beträgt 8 cm. Am linken Fundalwinkel hängt der Uterus mit der von aussen im Abdomen gefühlten Schwellung zusammen. Knötchen sind nirgends zu fühlen. Eine Ausschabung der Uterushöhle fördert dünne, blutreiche

Schleimhaut heraus. Die mikroskopische Untersuchung der Schleimhaut ergiebt eine interstitielle Endometritis, keine Tuberkel in der Schleimhaut.

Laparotomie: Das Peritoneum parietale ist stark verdickt und speckig infiltriert. Die Därme sind durch zahlreiche Adhäsionen untereinander, mit dem Netz, der vorderen Bauchwand und der linksseitigen etwa gänseeigrossen Pyosalpinx verwachsen. Diese adhäriert fest am Uterus, an der hinteren Platte des Ligaments und an der seitlichen Beckenwand. Auch die rechtsseitigen Adnexe sind in zahlreiche Adhäsionen eingehüllt. Knötchen sind weder auf der Parietal-, noch Visceralserosa zu sehen. Allmähliche Lösung der Verwachsungen, wobei die linksseitige Pyosalpinx einreisst und sich dünner, gelbgrüner Eiter entleert. Exstirpation des Uterus und der beiderseitigen Adnexe, Jodoformgazedrainage der Bauchhöhle. Glatter Heilungsverlauf.

Befund am Präparat: Der Körper des exstirpierten Uterus hat eine Länge von 6 cm. Seine grösste Breite beträgt $4^1/_2$ cm, die grösste Dicke $3^1/_2$ cm. Der Cervix bildet einen $3^1/_2$ cm langen, 3 cm im Durchmesser haltenden Cylinder. Portio vaginalis ist ohne Besonderheiten, der Muttermund ein $^3/_4$ cm breites Quergrübchen. Der ganze Uteruskörper ist an der Vorder- und Hinterfläche mit zerrissenen Adhäsionsmembranen bedeckt.

Die linke Tube bildet eine etwa gänseeigrosse Geschwulst. Unmittelbar an ihrem Abgang vom Uterus schwillt sie zu einer Dicke von 1 cm Durchmesser an! Diese Anschwellung nimmt im Verlauf der Tube nach aussen allmählich zu und hat nahe der Ampulle einen Durchmesser von $4^1/_2$ cm.

Auf Querschnitten sieht man, dass im medialen Teil der Tube die Verdickung lediglich durch Wandhypertrophie bedingt ist. Das Lumen ist in diesem Abschnitt der Tube nicht erweitert, die Schleimhaut, wie die mikroskopische Untersuchung ergiebt, vollständig gesund. Dagegen finden sich in der Muscularis zahlreiche Tuberkelherde, von denen die meisten im Zentrum schon verkäst sind. Auf Querschnitten, die etwa 4 cm vom Fundalwinkel nach aussen gelegt sind, hat das Tubenlumen eine Weite von $^1/_2$ cm Durchmesser. Die Schleimhaut ist geschwellt und enthält in ihren Falten einzelne Tuberkel. Die Muscularis ist stark verdickt, besonders an dem gegen das Ligament zu gelegenen Teil der Wand. Die mikroskopische Untersuchung zeigt zahlreiche Tuberkelherde und bis linsengrosse, verkäste Gewebspartieen zwischen den Muskelbündeln. An der Ampulle ist die Anschwellung der

Tube hauptsächlich durch eine Erweiterung des Lumens bedingt, die Wandung hat da eine Dicke von etwa 1 cm. Die Schleimhaut ist bis auf geringe Reste fast ganz zerstört, auch die inneren Schichten der Muscularis sind fast vollständig durch verkäsendes Tuberkelgewebe ersetzt.

Der linke Eierstock ist $4^1/_2$ cm lang; $2^1/_2$ cm breit, $1^1/_2$ cm dick. Auf dem Durchschnitt lässt er eine Anzahl bis über erbsengrosser Follikel erkennen. Tube und Eierstock sind ganz in Adhäsionen eingehüllt.

Die rechte Tube ist am Isthmus griffeldick. In ihrem Verlaufe nach aussen bildet sie 3 Knoten und schwillt an der Ampulle zu Kleinfingerdicke an. Am Isthmus ist das Tubenlumen von normaler Weite, die Schleimhaut gesund, auch in der Muscularis keine Tuberkel. Weiter nach aussen ist das Tubenlumen erweitert, die Schleimhaut geschwellt und enthält in ihren Falten zahlreiche meist im Centrum schon verkäste Tuberkel. Auch die Muscularis ist von einzelnen Tuberkeln durchsetzt. Der Inhalt der Tube ist gelber dünnflüssiger Eiter. Das rechte Ovarium ist $3^1/_2$ cm lang, $2^1/_4$ cm breit, $1^1/_2$ cm dick. Es enthält eine Anzahl bis erbsengrosser Follikel. Tube und Eierstock sind mit zahlreichen Adhäsionssträngen bedeckt.

Tuberkelbacillen wurden in dem Inhalt der Tubensäcke nicht nachgewiesen.

Wie sich aus den mitgeteilten Krankengeschichten entnehmen lässt, war die Anschwellung in keinem unserer 5 Fälle durch eine Erweiterung des Tubenkanals bedingt. Stets hatte derselbe die normale Weite. Die Tubenschleimhaut war in 4 Fällen an der Stelle des Knotens ganz gesund.

Nur in Fall VI enthielt sie einige Tuberkel. Da sich in diesem Falle auch eine Tuberkulose der Uterusschleimhaut fand, so werde ich auf ihn später noch einmal zurückkommen.

Jedesmal waren die Knoten vorwiegend aus hypertrophierter Muscularis mit eingestreuten Tuberkeln zusammengesetzt. Ähnliche Befunde finden wir auch von anderen Autoren angegeben. Zum Beispiel beschreibt von Franqué (12) in einem seiner Fälle von Tubentuberkulose einen Knoten vom Isthmus, der aus hypertrophierter und mit Tuberkeln durchsetzter Muscularis gebildet war.

In dem Falle V bestand ausser der Einlagerung von Tuberkeln

zwischen die Muskelbündel noch eine verkäsende Entzündung der Lymphgefässe, ähnlich wie in dem einen Falle aus Hegars Monographie (10). Besonders an den Präparaten von der linken Tube liess sich deutlich die Entstehung der mit Käsemassen gefüllten Hohlräume aus Gefässen erkennen.

Welche Bedeutung haben nun die mit Epithel ausgekleideten Hohlräume, die sich in Fall IV und V fanden?

Ganz die gleichen Gebilde hat Chiari(20) bei seiner Salpingitis nodosa isthmica beschrieben und abgebildet. Er erklärte sie als Ausstülpungen der Tubenschleimhaut, die durch den Entzündungsreiz zustande kämen.

Böhmann(23), der sie in einer tuberkulösen Tube fand, ist der gleichen Ansicht. Gegen diese Annahme spricht aber in unseren Fällen, dass eine dicke Schicht Ringmuskulatur die Hohlräume vom Tubenlumen trennt, und vor allem, dass absolut keine Zeichen einer Entzündung der Schleimhaut vorhanden sind.

Zweitens könnte man die Hohlräume von Resten des Wolffschen Körpers ableiten, die ja an dieser Stelle manchmal zur Bildung von Adenofibromen Veranlassung geben. Meyer(24) nimmt an, dass von solchen Urnierenresten ausgehende Adenomentwicklung auch ohne Myombildung vorkomme.

Die Abbildung, welche diese Annahme stützen soll, gleicht völlig unserer Tafel I, Fig. 1. Da die Frau, von welcher sein Präparat stammt, an Phthise gestorben war, so ist es für uns nicht ausgeschlossen, dass auch in diesem Fall die Tuberkulose den Reiz zur Adenombildung gegeben hatte. Verdächtig ist jedenfalls, dass Meyer „einzelne Infiltrationsherde“ in der Schleimhaut des Uterus und des ampullären Teils der Tube fand!

Auch Ries (25) glaubt, dass ein Teil der Hohlräume aus Urnierenresten entsteht. Für einzelne Fälle nimmt er eine Abstammung vom Müllerschen Gang an; durch 2 malige Einstülpung des Cölomepithels werde der Müllersche Gang einer Seite manchmal doppelt angelegt. Erhielte sich diese doppelte Anlage vollständig, so entstände eine Nebentube, erhielten sich nur Reste der Doppelbildung, so könnten bei Hinzutreten einer Entzündung solche epitheliale Hohlräume enthaltende Knoten entstehen.

Die Tuben behalten bei der Tuberkulose nur in seltenen Fällen ihre gewöhnliche Lage; meist ist dieselbe verändert. Die Geschwulst tritt in den Douglas herunter und kann ihn tief herabtreiben, oder

sie liegt weniger tief in den seitlichen Abschnitten des hinteren Beckenraumes, an den Seitenrändern der Gebärmutter, sehr selten vorn in der Excavatio vesicouterina. Zuweilen schlägt sich die erkrankte Tube über die hintere Fläche des Uterus oder selbst nach Art einer Guirlande gerade über den Fundus nach der anderen Seite. Ist die Geschwulst umfänglich, so ragt sie oft über den Beckeneingang empor; ebenso wenn der Uterus durch Erkrankung oder puerperalen Zustand vergrössert ist. Man findet dann die Geschwulst zu einer oder beiden Seiten der Medianlinie, oft sich bis in die Nähe der Darmbeingrube erstreckend, doch von dieser meist noch gut isolierbar. Doch kann auch der lateralste Teil des Tumors, der verschlossene und aufgetriebene Trichter, bis in die Darmbeingrube reichen, wo er dann vor die Articulatio sacroiliaca zu liegen kommt.

Adhäsionen, die je nach der Zeitdauer des Processes locker oder fest sind, befestigen den Tumor an seine Nachbarschaft. Die Tuben verwachsen nicht nur mit dem Uterus, der hinteren Platte des Ligaments, dem Boden des Douglas, der seitlichen Beckenwand, dem Mastdarm, auch das Netz, Appendices epiploicae, Dünndarmschlingen, der Processus vermiformis können damit verlötet sein.

Verwachsen Darmschlingen und Netz untereinander, sammeln sich dazwischen noch abgekapselte Exsudate an, so fühlt man bei der Palpation sehr umfängliche Tumoren in das Abdomen hinaufreichen, deren Diagnose nicht stets leicht ist und vielfach schon zu Täuschungen geführt hat. In der Regel wird jedoch die Inkongruenz zwischen dem Ergebnis der Palpation und der Perkussion den Untersucher auf den richtigen Weg leiten.

So fand sich bei einer an Phthise leidenden Patientin ein solcher Scheintumor, der bis 5 cm über den Nabel emporragte. Die Perkussion ergab an keiner Stelle der Geschwulst einen vollständig matten Ton. Bei der inneren Untersuchung liess sich nur ein kleines Stück vom Uterushals durchfühlen, dann kam man vor und hinter der Portio vaginalis an harte Schwellungen, die hinten bis zur Spinalebene herabreichten. Seitlich nach der Beckenwand zu fühlte man überall höckerige Schwellungen von Erbsen- bis Haselnussgrösse. Bei dem sehr elenden Allgemeinzustand der Patientin wurde von einer Operation Abstand genommen.

In einem anderen Falle liess sich durch die Palpation ein

Tumor nachweisen, der sich bis 5 cm über den rechten horizontalen Schambeinast erhob. Bei der inneren Untersuchung fühlte man eine faustgrosse Schwellung in Verbindung mit der rechten Uteruskante. Bei der Operation erkannte man, dass der Tumor aus der zu Kleinfingerdicke angeschwollenen, zusammengeknäuelten und ausserordentlich stark mit Darmschlingen verlöteten Tube bestand. Die Tube enthielt dünnflüssigen Eiter, bei der mikroskopischen Untersuchung fand man zahlreiche, frische Tuberkel mit Riesenzellen in der Schleimhaut.

Sehr komplizierte Verhältnisse entstehen, wenn es zu Darmperforationen und Mischinfektion gekommen ist. Dann finden wir abgekapselte Jaucheherde, die ganzen Beckeneingeweide sind manchmal in so feste, schwielige Adhäsionsschwarten eingebettet, dass es selbst am anatomischen Präparat unmöglich ist, die Grenzen der einzelnen Organe genau festzustellen. Bezüglich näherer Einzelheiten über diese Dinge verweise ich auf die Abbildungen Sellheims (26).

Einfacher liegen die Verhältnisse bei den mit stärkerem, freiem Erguss einhergehenden Formen der tuberkulösen Peritonitis. Wir finden die starke Vorwölbung der Lumbalgegenden, bei der Palpation die grosswellige Fluktuation, bei der Perkussion die nach oben konkave Dämpfungslinie. Die innere Untersuchung ergiebt nicht selten den Uterus in starker Anteposition hinter der Schossfuge, den Douglas als eine weiche, luftkissenartige Schwellung vorgetrieben. Der Erguss besteht meist aus einer klaren, bernsteingelben Flüssigkeit. Das Peritoneum ist bedeckt mit kleinen Knötchen von Stecknadelkopf- bis höchstens Erbsengrösse, die unter dem Mikroskop das Bild typischer Tuberkel, zum Teil unter einem vollkommen intakten Peritonealepithel zeigen. Bei den Fällen von allgemeiner tuberkulöser Peritonitis finden sich diese Knötchen sowohl auf der Parietal- wie Visceralserosa. Sie finden sich aber auch bei den nur auf das Beckenbauchfell beschränkten Fällen und bei der sogenannten trockenen Form. Hierbei haben sie eine grosse diagnostische Bedeutung.

Auf diesen Befund hatte Hegar (10) schon 1886 aufmerksam gemacht; Wieland veröffentlichte 1894 in seiner Dissertation (27) eine Anzahl Krankengeschichten aus hiesiger Klinik, in denen auf Grund solcher Knötchen die Diagnose gestellt war. Neuerdings hat Bulius (22) auf dem Gynäkologenkongress in Leipzig wieder

die Aufmerksamkeit auf dieses diagnostische Zeichen gelenkt, da dasselbe noch nicht die gebührende Beachtung gefunden hat.

Man fühlt diese Knötchen schon durch die Scheide, besonders aber durch den Mastdarm von der Grösse eines Hanfkorns, einer Erbse, Bohne oder noch umfänglicher. Sie sitzen an der hinteren Fläche des Uterus, im Douglas, an der hinteren Platte der Ligamenta lata, am hinteren Abschnitt der seitlichen Beckenwand, längs der Articulatio sacroiliaca, längs der Douglasschen Falten, im paravaginalen Gewebe. Ihre Konsistenz ist etwas verschieden, bald sind sie hart und fest, bald weich, markig. Wenn sie dicht nebeneinander sitzen, geben sie dem palpierenden Finger das Gefühl eines Reibeisens. Zuweilen sind sie auf ihrer Unterlage verschieblich.

Die Knötchen sitzen entweder dem Bauchfell auf, oder sie befinden sich im Bindegewebe und sind durch eine tuberkulöse Erkrankung der Lymphgefässe und Lymphdrüsen entstanden. Dieses lässt sich nicht stets unterscheiden. Doch spricht ihre Gegenwart auf der hinteren Fläche des Uterus, im Douglas, an der hinteren Platte der breiten Mutterbänder für den Sitz auf dem Peritoneum; liegen sie längs der Articulatio sacroiliaca, in der Douglasschen Falte, also im Verlauf der wichtigsten Lymphgefässstränge, so spricht die Wahrscheinlichkeit für subperitonealen Sitz. Sicher ist das, wenn man sie entfernt vom Bauchfell, zum Beispiel im paravaginalen Gewebe trifft.

Solche Knoten im Beckenbindegewebe fühlten wir allerdings auch einigemal bei gonorrhoischen und puerperalen Prozessen und in einem Falle, bei dem wahrscheinlich Syphilis zu Grunde lag. — Französische Autoren, besonders Courty (28) und Cantin (29) haben im Anschluss an septische Prozesse eine zu Knotenbildung führende Lymphadenitis pelvica beschrieben. Das häufige Vorkommen bei Tuberkulose kennen sie ebensowenig, wie die auf der Serosa sitzenden Knötchen.

Diese letzteren bilden ein ausserordentlich sicheres Merkmal der Tuberkulose. Zu Verwechselungen können nur die Bauchfellmetastasen eines Carcinoms oder papillären Eierstockstumors Anlass geben. Doch sind diese meist massiger und nicht so hart, wie Tuberkelknötchen.

Dagegen kann eine ganz eigentümliche Täuschung dadurch entstehen, dass der in die Länge ausgezogene oder auch sehr verbreiterte und verflachte Eierstock einer Geschwulst, etwa einer

Parovarialcyste, einer Sactosalpinx aufsitzt und nun die oft sehr zahlreichen, vorspringenden, kleinen und grösseren Follikel oder kleinen Fibrome und Papillome sich wie Tuberkelknötchen anfühlen.

Im folgenden führe ich einen Fall an, in welchem sich solche Knötchen bei der Untersuchung fanden. Ausserdem sei auf die zum Teil schon angeführten, zum Teil noch folgenden Krankengeschichten: Fall I, II, V, IX, X, XI, XII, XIII verwiesen.

Fall VIII. B. D. 31 Jahre, VI para. Patientin stammt aus einer Familie, in welcher Phthise herrscht. Sie selbst war als Kind stets schwächlich und kränklich. Die Periode trat mit 18 Jahren ein, regelmässig, stark, ohne Beschwerden. Seit einigen Jahren leidet Patientin häufig an Durchfall. Seit 4 Monaten besteht Menopause, seit gleicher Zeit viel Leib- und Kreuzschmerzen.

Untersuchung in Narkose: Person von über Mittelgrösse, von sehr schlechtem Ernährungszustand. An beiden Unterkieferwinkeln stark geschwollene Drüsen. Unterhalb des Nabels vier 3 cm lange, $1^1/_2$ cm im Durchmesser haltende, cylindrische, bewegliche Geschwülste. Rechte Niere tiefstehend und beweglich. Starke Drüsenpakete in den Leistengegenden. Portio vaginalis steht dicht hinter der Schossfuge, etwas unterhalb des unteren Schossfugenrandes. Der kleine Uteruskörper liegt direkt hinter der Schossfuge. Das linke Ligamentum sacrouterinum ist äusserst nachgiebig, mit zahlreichen linsen- bis erbsengrossen verschiebbaren Knötchen besetzt. Der linke Eierstock ist als ein platter, beweglicher Körper von Mandelgrösse dicht unterhalb der Linea terminalis zu fühlen. Auf der rechten Seite fühlt man eine hühnereigrosse, fest an der Beckenwand ansitzende Schwellung. An der hinteren Seite derselben sitzt ein platter Körper mit körniger Oberfläche auf, der durch einen Strang mit dem Uterus verbunden ist. Das rechte Ligamentum sacrouterinum ist mit zahlreichen Knötchen von der Grösse von Hirse- und Hanfkörnern besetzt.

Der Befund der Knötchen wies in diesem Falle auf das Bestehen einer Peritonealtuberkulose hin; ein operativer Eingriff wurde nicht vorgenommen. Die 4 unterhalb des Nabels im Abdomen befindlichen, beweglichen Geschwülste sind vergrösserte, mesenteriale Lymphdrüsen.

Geschwollene mesenteriale und retroperitoneale Drüsen bilden einen nicht seltenen Befund bei der Peritonealtuberkulose. Zuweilen findet man auch wurstförmige Schwellungen im Abdomen, die durch Vergrösserung ganzer Drüsenpakete entstehen. In anderen Fällen sind diese wurstförmigen Schwellungen vielleicht nur durch

starke, anhaltende Kontraktion eines pathologisch veränderten Darmabschnittes bedingt. So wohl in folgendem Falle:

Fall IX. A. D. 39 Jahre, IIIpara. Patientin ist erblich nicht belastet. Sie war als Kind stets gesund. Die Periode trat mit $13^1/_2$ Jahren ein, regelmässig, mässig stark, mit Krämpfen im Leib. Schon seit mehreren Jahren hat Patientin bemerkt, dass der Leib etwas dicker wurde. In dem letzten Vierteljahr hat die Anschwellung stark zugenommen. Ab und zu traten Schmerzen im Unterleib und krampfartige Schmerzen beim Stuhlgang auf.

Untersuchung in Narkose: Person unter Mittelgrösse, mit mässiger Muskulatur und geringem Fettpolster. Abdomen stark ausgedehnt, besonders unterhalb des Nabels. Fluktuation im Abdomen; in beiden Lumbalgegenden gedämpfter Perkussionston. In der Mitte zwischen Nabel und Schossfuge fühlt man im Abdomen eine querverlaufende, wurstförmige Schwellung. Der normal grosse Uteruskörper liegt direkt hinter der Schossfuge. Hinter der Portio vaginalis befindet sich eine weiche, luftkissenartige Schwellung. Das linke Ligamentum sacrouterinum ist stark verdickt, aber ziemlich nachgiebig, in dem Gewebe zwischen Uteruskante und Beckenwand zahlreiche Knoten von Linsen- bis Erbsengrösse. An die rechte Uteruskante schliesst sich eine den ganzen rechtsseitigen Beckenraum ausfüllende Geschwulst von weicher Konsistenz an. Sie hat eine etwas ungleiche Oberfläche, ist etwas zusammendrückbar, lässt sich etwas nach hinten und oben hinter den Uterus schieben und giebt dann das Gefühl der gefalteten Sackwand. Ein plattes, bandartiges Gebilde, welches mit kleinen Erhabenheiten besetzt ist, zieht von der Geschwulst zur Beckenwand.

Nur in seltenen Fällen wird die Diagnose durch die Untersuchung von aus dem Uterus ausgeschabten Schleimhautstücken oder von excidierten Teilen von verdächtigen Erosionen gestellt werden. Haben sich auch in den letzten Jahren die Beobachtungen über Uterus- und Cervixtuberkulose gehäuft, so müssen wir trotzdem die Uterustuberkulose für eine ziemlich seltene Erkrankung halten. Wir können nicht begreifen, wie Walther (30) die Ansicht äussern kann, dass nur die Unterlassung der Untersuchung von Curettements und Probeexcisionen die Schuld daran trüge, dass die Uterustuberkulose so selten beobachtet würde. An der hiesigen Klinik, und wahrscheinlich auch an den meisten anderen, wird schon seit langen Jahren jede ausgeschabte Schleimhaut, jedes excidierte Stück genau mikroskopisch untersucht. Trotzdem konnte nur zweimal aus dem Curettement die Diagnose auf Uterustuberkulose gestellt werden. In einem dritten, schon auf Seite 56 beschriebenen Fall VI,

wurde die Beteiligung der Uterusschleimhaut an der Erkrankung erst nach der Operation bei der histologischen Untersuchung des exstirpierten Organs festgestellt. Im folgenden ist zunächst die Krankengeschichte des ersten Falles und der Befund der histologischen Untersuchung wiedergegeben.

Fall X. A. K. 33 Jahre, Nullipara. Patientin ist erblich nicht belastet und war als Kind und später stets gesund. Die Periode trat mit 18 Jahren ein, regelmässig, mässig stark, mit Leibschmerzen. Seit 4 Jahren ist die Periode schwächer geworden, seit 2 Jahren besteht fast vollständige Amenorrhoe. Jedesmal zur Zeit, wenn die Periode eintreten sollte, traten mehrere Tage anhaltende, heftige Kreuzschmerzen auf.

Untersuchung in Narkose: Mittelgrosse Person von schlechtem Ernährungszustand, mit gesunder Gesichtsfarbe. Portio vaginalis vordere Lippe 1 cm, hintere 2 cm lang, der Querdurchmesser beträgt 2, der Sagittaldurchmesser $1^1/_2$ cm. Der Muttermund ist eine runde Öffnung, aus welcher sich schleimiges Sekret entleert. Der Uteruskörper liegt nach hinten, er ist stark verdickt und hart. Das linke Ligamentum sacrouterinum ist verdickt, gespannt, etwas verkürzt. In ihm fühlt man 2 linsengrosse Knötchen. Der linke Eierstock ist kaum mandelgross, beweglich. Am linken Fundalwinkel fühlt man einen rabenfederkieldicken Strang, der 3 cm weit nach aussen verläuft, dann nach hinten umbiegt und in eine weiche, in der Kreuzbeinaushöhlung liegende Schwellung übergeht. Das rechte Ligamentum sacrouterinum ist verdickt aber nachgiebig. Den rechten Eierstock fühlt man nahe der seitlichen Beckenwand als einen 4 cm langen, 1 cm breiten, platten, beweglichen Körper, der durch einen 2 cm langen Stiel mit dem Uterus in Verbindung steht. Oberhalb dieses Stieles geht noch ein zweiter Strang vom Uterus ab, der 2 cm weit nach aussen verläuft und dann in eine bohnengrosse, platte Schwellung übergeht. Das ausgeführte Curettement ergiebt eine Tuberkulose der Uterusschleimhaut, den genauen mikroskopischen Befund siehe weiter unten.

Laparotomie: Aus äusseren Gründen erst 2 Monate nach dem Curettement vorgenommen. Beide Tuben sind in wurstförmige Geschwülste verwandelt, um den Eierstock herumgeschlagen und mit ihm durch Adhäsionen verbunden. Der Uterus ist stark verdickt; der Douglas nach unten verwachsen. In den Douglasischen Falten sind einzelne Tuberkelknötchen zu erkennen. Exstirpation des Uterus mit den Adnexen. — Glatter Heilungsverlauf.

Befund am Präparat. Der ganze Uterus hat eine Länge von 8 cm, wovon $4^1/_2$ cm auf den Uteruskörper, $3^1/_2$ cm auf den Hals kommen.

Letzterer bildet einen etwas abgeplatteten Cylinder mit einem

Querdurchmesser von 3, einem Sagittaldurchmesser von $2^1/_2$ cm. Portio vaginalis hat die normale Epithelbedeckung. Der Muttermund bildet eine Querspalte mit etwas unregelmässiger Begrenzung. Der Uteruskörper hat an den Tubenansätzen eine Breite von 5 cm. Der grösste Sagittaldurchmesser beträgt 3 cm. Die Vorderfläche des Uteruskörpers ist ganz flach, die Hinterfläche stark gewölbt. Die letztere ist mit zahlreichen, zerrissenen Adhäsionssträngen bedeckt. Die Ligamenta rotunda sind an ihrem Abgang vom Uterus fast kleinfingerdicke, sulzige Stränge.

Die rechte Tube ist an ihrem Abgang vom Uterus etwas über bleifederdick. Nach $1^1/_2$ cm langem Verlauf bildet sie einen kirschkerngrossen Knoten. Dann folgt ein zweiter, wallnussgrosser und ein dritter kirschgrosser, mehr spindeliger Knoten. Dann verläuft die Tube in der Stärke eines kleinen Fingers weiter nach aussen. Der Tubentrichter ist verschlossen, die Ampulle zu einer keulenförmigen Anschwellung von Wallnussgrösse ausgedehnt, die sich wie ein Kranz um den Eierstock herumlegt. Straffe Adhäsionen verbinden die Tube mit dem rechten Eierstock. Dieser ist $3^3/_4$ cm lang, 2 cm breit, 1 cm dick, zeigt eine ziemlich dicke Albuginea und lässt 4—5 durch die Oberfläche durchschimmernde Follikel erkennen.

Die linke Tube ist am Isthmus griffeldick, nach $1^1/_2$ cm langem Verlauf folgt ein spindeliger, 3 cm langer, $1^3/_4$ cm im Durchmesser haltender Knoten. Hierauf verläuft die Tube wieder $1^1/_2$ cm weit als rabenfederkieldicker Strang, dann schwillt die Ampulle zu Kleinfingerdicke an. Der Tubentrichter ist verschlossen, von den Fimbrien nur noch Reste zu erkennen. Die Tube schlägt sich ebenfalls um den Eierstock herum. Der Eierstock ist $3^3/_4$ cm lang, $2^1/_4$ cm breit, $1^1/_2$ cm dick. An seinem freien Rande enthält er ein frisches haselnussgrosses Corpus luteum. Ausserdem lässt er 4—5 durchschimmernde Follikel an der Oberfläche erkennen. Die Eierstock und Tube einhüllenden Adhäsionen sind weniger dicht als rechts.

Ein Frontalschnitt durch den Uterus und die Tuben lässt am Fundus in der Uterusschleimhaut eine geblich verfärbte, etwa linsengrosse Stelle erkennen, sonst zeigt makroskopisch die Körper- und Cervixschleimhaut keine Besonderheiten. Die Knoten der Tube besitzen eine 3—5 cm dicke Wand und aus Käsemassen bestehenden Inhalt.

Befund der mikroskopischen Untersuchung: Die ausgeschabten Schleimhautstücke (Tafel I, Fig. 9) bestehen vorwiegend aus

Zwischengewebe. Dieses ist kleinzellig infiltriert, zahlreiche Epithelioidtuberkel mit Riesenzellen sind eingelagert. Die Tuberkel sind zum Teil noch frisch, die Epithelioidzellen wohlerhalten. An anderen beginnt eben im Centrum die käsige Einschmelzung. An einer Stelle endlich findet sich ein grösserer, nekrotischer Herd. Intaktes Oberflächenepithel überzieht die Schleimhautstücke. Die Zahl der Drüsen ist gegen die Norm sehr vermindert. Die meisten von diesen besitzen wohl erhaltenes Epithel und zeigen nur eine geringe Schlängelung. An einzelnen Drüsen, die unmittelbar an Tuberkelknoten angrenzen, ist das Epithel in Abstossung begriffen. Hier hat es den Anschein, als ob eine direkte Umwandlung der Epithelien in epithelioide Zellen stattfände.

Ganz ähnliche Bilder ergaben Schnitte aus dem Fundalteil des exstirpierten Uterus. Der Stelle der Schleimhaut, die schon bei der makroskopischen Betrachtung durch ihre gelbe Färbung auffiel, entsprach ein grösserer, nekrotischer Herd. In der Umgebung dieses Herdes fanden sich in der Schleimhaut zahlreiche Epithelioidtuberkel mit Riesenzellen. Auch die der Schleimhaut zunächst gelegenen Schichten der Muscularis waren mit einzelnen Tuberkeln durchsetzt.

Schon in dem Curettement fand sich, allerdings nur an ganz wenigen Stellen in den Präparaten, eine beginnende Wucherung und Metaplasie der Epithelzellen. Das Gleiche liess sich auch in den Schnittpräparaten vom Uterusfundus an Drüsen- und Deckepithelien erkennen. Da jedoch die gleichen Prozesse sich in weit stärkerem Masse an der Cervikalschleimhaut fanden, so sei bezüglich der Details auf die unten folgende Beschreibung dieser verwiesen.

Auf Schnitten durch die weiter abwärts gelegenen Teile des Uteruskörpers sind weder in der Schleimhaut, noch in der Muscularis Tuberkel zu finden. Die Schleimhaut ist dünn. Das Zwischengewebe ist kleinzellig infiltriert. Die Zahl der Drüsen ist gegen die Norm etwas vermindert, Drüsen- und Deckepithel sind normal, nur liegen hier und da einzelne Rundzellen zwischen den Epithelien.

Auch auf Schnitten durch den Cervix sehen wir weder in der Schleimhaut noch in der Muskulatur Tuberkel. Das interstitielle Gewebe der Schleimhaut bietet ausser einer mässig starken Durchsetzung mit Rundzellen nichts Besonderes. An einzelnen Stellen ist die Schleimhaut mit normalem, einschichtigen Cylinderepithel bedeckt. Auch die Drüsen sind mit normalem einschichtigen Epithel

mit basal stehenden Kernen ausgekleidet. Der Drüseninhalt besteht aus Schleim.

An anderen Partieen weicht der Bau der Schleimhaut, dadurch dass es zu einer Wucherung und Metaplasie der Epithelien gekommen ist, erheblich von der Norm ab. Hier ist die Schleimhaut, wie uns schon die Betrachtung mit schwacher Vergrösserung lehrt, mit einer aus 4, 5 oder noch mehr übereinander liegenden Zelllagen bestehenden Epithelschicht bedeckt. Diese Bedeckung ist entweder auf grössere Strecken von ziemlich gleichmässiger Dicke, oder die Oberfläche erscheint zerklüftet und wie ausgefasert, indem einzelne aus Epithelien bestehende papillen- oder büschelartige Fortsätze in das Lumen des Cervikalkanals hineinragen. Auf dieser Epithelschicht lagert eine Gerinnungsmasse auf, die durch Eosin gleichmässig rosa gefärbt wird. In diese sind einzelne Leukocyten eingeschlossen. Gleiche Wucherungsprozesse wie am Deckepithel finden wir auch am Drüsenepithel. Es wird mehrschichtig, Fortsätze bilden sich, die ins Drüsenlumen hereinragen. Diese Fortsätze sind bald mehr kolben- oder keulenförmig, plump, bald fein und fadenförmig, manchmal nur aus einer einzelnen Reihe von hintereinander gelagerten Zellen bestehend. Verbinden sich 2 solcher von gegenüberliegenden Drüsenwandungen ausgehende Fortsätze, so entstehen Epithelbrücken. Geht der Prozess noch weiter, so wird schiesslich das ganze Drüsenlumen ausgefüllt. Aus den Drüsen sind dann solide Epithelstränge und Zapfen geworden. Siehe Tafel II, Fig. 6.

Mit stärkeren Vergrösserungen kann man dann die Veränderungen, welche an den Zellen im einzelnen vor sich gegangen sind, genauer studieren. (Tafel II, Fig. 7.) Diese haben die Cylinderform mit dem basal gestellten Kern verloren. Die ganze Zelle hat an Grösse zugenommen, ist rundlich oder polygonal geworden. An einzelnen Stellen, zum Beispiel in den papillenartigen Epithelvorsprüngen sehen wir auch mehr längliche Zellformen. Das Protoplasma hat die Eosinfärbung ziemlich stark angenommen. Innerhalb der Protoplasmamasse treten an sehr vielen Stellen Hohlräume, Vakuolen auf.

Auch die Kerne erleiden Veränderungen. Sie rücken aus ihrer basalen Stellung mehr in das Centrum der Zellen, werden grösser, bläschenförmig, bald von mehr rundlicher, bald mehr länglicher Form und nehmen bei Hämalaunfärbung nur einen schwach blauen Ton an, der stark gegen die dunkle Färbung der normalen Cylinderepithelkerne kontrastiert.

Kernteilungsfiguren liessen sich nicht nachweisen. Dies hat aber seinen Grund wohl darin, dass das Präparat nicht unmittelbar nach der Exstirpation in die Konservierungsflüssigkeit gelegt werden konnte.

Zwischen den Epithelien, zum Teil frei, zum Teil in Vakuolen eingeschlossen, liegen einzelne Rundzellen. Die meisten von ihnen besitzen fragmentierte Kerne, bei vielen sieht man die bekannte Kleeblattform.

An einzelnen Stellen findet sich eine zwiebelschalenartige, koncentrische Anordnung der Zellen, sodass Bilder entstehen, welche den sogenannten Cancroidperlen sehr ähnlich sehen. Unsere Abbildung 8 auf Tafel II giebt eine solche Stelle wieder. In dem Centrum liegen 2 grosse Zellen. Der Protoplasmahof derselben ist mit Eosin nur schwach rosa gefärbt und hat infolge der Einlagerung zahlreicher kleiner Vacuolen ein etwas schaumiges Aussehen. Innerhalb der Protoplasmamasse liegen einzelne Rundzellen. Die Kerne diese beiden mittleren Zellen sind bläschenförmig, gross, von rundlicher Form, mit Hämalaun schwach blau gefärbt. Um diese centralen Zellen herum lagern sich in 4—5 facher Schicht andere, die halbmondförmig gebogen und concentrisch übereinander angeordnet sind. Sie haben spindelige Form und laufen nach beiden Enden spitz zu. Der rundliche, bläschenförmige Kern liegt gerade in der Mitte der Zellen. Das Protoplasma dieser hat die Eosinfärbung stärker angenommen, als das der centralen Zellen.

Die Portio vaginalis ist mit normalem Plattenepithel bekleidet und weist keine Besonderheiten auf.

Beide Tuben haben am Isthmus eine stark injizierte, mit Rundzellen durchsetzte Schleimhaut ohne Einlagerung von Tuberkeln. Dagegen finden sich solche in grösserer Zahl in der Tubenmuscularis. Weiter nach aussen finden sich stärkere Veränderungen in der Schleimhaut. Das Lumen der Tube ist durch Anfüllung mit Käsemassen erweitert, die Schleimhaut bis auf wenige Reste zerstört und durch tuberkulöse Granulationen ersetzt. Die Ovarien lassen keine Beteiligung an der Tuberkulose erkennen. Tuberkelbacillen wurden weder in den Präparaten von der Uterusschleimhaut, noch von der Tube nachgewiesen.

Es handelt sich in dem beschriebenen Fall um eine sekundäre, durch Fortschreiten des Prozesses von den Tuben entstandene Uterustuberkulose. Die Tuben zeigen alte, tiefgreifende Veränderungen, die Erkrankung des Uterus ist jüngeren Datums. Hier war nur

im Fundus die Muskularis ergriffen, sonst bestand überall eine reine Schleimhauterkrankung. Wie in diesem Fall die Infektionserreger in die Tuben gelangt sind, lässt sich nicht mit Sicherheit ausmachen, doch deuten die Knötchen im Douglas auf eine vom Peritoneum ausgehende Infektion.

Das eigentümliche Verhalten, dass spezifische Veränderungen nur im Fundalteil des exstirpierten Organs und im Cervix bestanden, findet in dem vorausgegangenen Curettement seine Erklärung. Die Curette hatte die ganze, erkrankte Körperschleimhaut entfernt, nur am Fundus waren Reste zurückgeblieben.

Ganz ähnlich wie hier lagen die Verhältnisse in dem Falle Orthmanns(31). Dieser hatte aus dem Curettement die Diagnose auf Tuberkulose der Uterusschleimhaut gestellt. Bei der nachfolgenden Totalexstirpation fand er nur in der Muscularis einzelne Tuberkel, in der Schleimhaut eine einfache, interstitielle Entzündung.

Ein besonderes Interesse bietet der beschriebene Fall durch die eigentümlichen Epithelwucherungen, welche sich in der Körper- und namentlich in der Cervixschleimhaut fanden. Während man solche Epithelwucherungen bei Tuberkulose anderer Organe, zum Beispiel der Lungen, der Haut, des Kehlkopfes schon lange beobachtet hatte, haben erst Veröffentlichungen aus den letzten Jahren von von Franqué(32), Orthmann(33) und Walther(30) uns ihr Vorkommen an den Genitalien kennen gelehrt. Die Befunde Orthmanns und Walthers sind ähnliche wie die, welche wir von der Schleimhaut des Fundalteils und aus dem Curettement erheben konnten. Nur waren bei beiden die Epithelveränderungen stärker, während sie bei uns nur auf wenige Stellen beschränkt waren. Dann sahen beide die Drüsen gegenüber der Norm vermehrt; bei uns war ein fast völliger Schwund der Drüsen eingetreten.

von Franqué machte seine Untersuchungen an einem wegen Cancroid der Vaginalportion exstirpierten Uterus.

Hier fanden sich in der im übrigen gesunden Körperschleimhaut 2 kirschkerngrosse, markige Knötchen. Diese waren mit normalem Oberflächenepithel bedeckt. Sie bestanden aus zahlreichen erweiterten, teilweise in Retentionscystchen umgewandelten Drüsen. An dem grössten Teil der Drüsenepithelien bemerkte man Wucherung, Übergang in Epithelioid- und Riesenzellen. Im interglandulären Gewebe fanden sich typische Epithelioidtuberkel mit Riesenzellen, ausserdem bandartige Züge von Epithelioidzellen. Letztere hält v. Franqué für Drüsen, deren Lumen durch die Zellwucherung

vollständig ausgefüllt ist. Die Cervixschleimhaut war in Franqués Falle vollständig gesund.

Gerade diese bot in unserem Falle ein äusserst interessantes Verhalten. Hier haben wir nichts von den Gewebsveränderungen, die wir sonst als für Tuberkulose charakteristisch betrachten. Wir finden keine Anhäufungen von Epithelioidzellen, keine Riesenzellen; das Zwischengewebe ist bis auf eine mässig starke Durchsetzung mit Rundzellen ganz normal. Die pathologischen Prozesse spielen sich allein am Epithel ab. Diese Epithelveränderungen aber, die Wucherung und Metaplasie der Zellen, sind ganz ähnliche, wie wir sie bei den ersten Stadien der Carcinombildung finden.

Auf die Möglichkeit einer Verwechselung mit beginnenden, malignen Neubildungen weist schon von Franqué für seinen Fall hin. Zur Sicherung der Diagnose empfiehlt er die Durchmusterung einer grösseren Schnittserie zum Aufsuchen von typischen Tuberkeln und Riesenzellen im Zwischengewebe. Wie viel näher liegt aber noch die Gefahr eines diagnostischen Irrtums in einem Falle, wie dem unsrigen, wo in dem ganzen Cervix kein Tuberkel, keine Riesenzelle im Zwischengewebe vorhanden war.

Die Veränderungen der Zellen im einzelnen waren in unserem Falle die gleichen, wie sie von Franqué und Orthmann beschrieben haben. Nur auf einen Punkt möchte ich hinweisen, der noch dazu beiträgt, die Differentialdiagnose zwischen einer solchen Affektion und dem ersten Beginn einer malignen Neubildung zu erschweren. An verschiedenen Stellen fanden sich nämlich die Zellen ganz in derselben Art aneinander gelagert, wie wir dies von den Cancroidperlen der Carcinome kennen. Wenn nun auch ein wesentlicher Unterschied dieser Wucherungen gegenüber malignen Neubildungen darin besteht, dass ihnen die Tendenz, in die Tiefe des Gewebes vorzudringen, vollständig fehlt, und wenn wir auch über ihre Häufigkeit noch kein Urteil besitzen, so wird man doch künftighin bei der Untersuchung von durch Probeexcision gewonnenen Stücken das Vorkommen derartiger Wucherungsprozesse bei Tuberkulose im Auge behalten müssen.

Der zweite Fall, bei welchem sich durch das Curettement eine Tuberkulose der Uterusschleimhaut nachweisen liess, war folgender.

Fall XI. A. B. 21 Jahre, Nullipara. Patientin ist erblich nicht belastet. Sie war als Kind nie krank, aber stets schwächlich. Seit dem 16. Jahr litt sie angeblich an Bleichsucht. Die Periode trat mit 17 Jahren ein. Sie war bis zum 19. Jahre unregelmässig, postponierend, schwach,

seitdem regelmässig, stärker, ohne Beschwerden. Patientin fühlte sich vom 19. Jahre an ganz wohl bis vor einem halben Jahre. Seitdem häufig Kopfschmerzen und Mattigkeit. Dann stellte sich Amenorrhoe ein, die $2^1/_2$ Monate anhielt. Wenige Tage nachdem die letzte regelmässige Periode vorüber war, erkrankte Patientin mit den Symptomen einer peritonitischen Reizung, Erbrechen, Leibschmerzen, aufgetriebenem Leib. Die Beschwerden besserten sich in den nächsten Wochen wieder, so dass sich Patientin einige Zeit wohl fühlte, bis 8 Wochen nach dem ersten Anfall der Erkrankung ein zweiter ähnlicher auftrat, der Patientin veranlasste, die Klinik aufzusuchen. Hier trat dann etwa 8 Tage nach dem Eintritt der Patientin die Periode wieder ein.

Untersuchung in Narkose: Person von über Mittelgrösse, mit derbem Knochenbau, schlechter Muskulatur und schlechtem Fettpolster. Im Abdomen fühlt man eine Geschwulst, die sich in der Mittellinie 8 cm über die Symphyse erhebt, die Linea alba nach links hin um 3 cm überschreitet, 11 cm über den rechten horizontalen Schambeinast in die Höhe reicht und sich nach rechts bis zur Mitte des rechten Poupartschen Bandes erstreckt. Bei der Palpation hört man an verschiedenen Stellen über der Geschwulst ein deutliches Quatschen. Der Perkussionston ist überall tympanitisch. Portio vaginalis steht etwas nach links. Der Uteruskörper lässt sich von der im Abdomen gefühlten Geschwulst nicht abgrenzen. Die Sonde geht $6^1/_2$ cm nach links und hinten ein. Das linke Ligamentum sacrouterinum und cardinale ist stark verdickt. Man fühlt in demselben, besonders deutlich am Zusammenfluss der Ligamente am Isthmus des Uterus kleine Knötchen von Linsen- und Erbsengrösse. Die gleichen Knötchen fühlt man auch im rechten Ligamentum cardinale. Ausserdem fühlt man auf der rechten Seite einzelne Kugelsegmente von Haselnuss- und Kirschkerngrösse, welche der im Abdomen gefühlten Geschwulst angehören. Im Anschluss an die Untersuchung Curettement. Die mikroskopische Untersuchung ergiebt eine Tuberkulose der Uterusschleimhaut.

Laparotomie: Nach Eröffnung des Peritoneums sieht man, dass die ganze Parietal- und namentlich Visceralserosa mit kleinen Knötchen bedeckt ist. Die Därme sind untereinander, mit der Tubengeschwulst und dem Netz durch so feste und massenhafte Adhäsionen verbunden, dass von einem weiteren Vorgehen Abstand genommen und die Bauchhöhle wieder geschlossen wird. Glatter Heilungsverlauf.

Es handelte sich wohl auch in diesem zweiten Falle um eine sekundäre Uterustuberkulose, bei welcher die Erkrankung vom Bauchfell und den zunächst ergriffenen Tuben auf die Uterusschleimhaut fortgeschritten war. Bezüglich des Einflusses, den die Laparotomie auf die Erkrankung gehabt hat, lässt sich bis jetzt nichts sagen, da

erst ganz kurze Zeit seit der Operation verflossen ist. Jedenfalls sind die Aussichten auf eine Ausheilung oder wenigstens Stillstand bei der grossen Ausdehnung, die der Prozess in diesem Falle besitzt, nur gering.

Die mikroskopische Untersuchung des Curettements hatte folgendes ergeben:

In einem stark mit Rundzellen durchsetzten interglandulären Gewebe lagen einzelne typische Epithelioidtuberkel und mehr unregelmässig gestaltete Herde von Epithelioidzellen. Innerhalb der Tuberkel sah man einzelne Riesenzellen, zum Teil von recht beträchtlicher Grösse. An keiner Stelle fanden sich Nekrosen innerhalb der Tuberkel. Drüsen fehlten da, wo Tuberkel lagen, fast vollständig. Die wenigen, die vorhanden waren, besassen eine normale Epithelauskleidung, an der sich nichts von den im vorhergehenden Fall beschriebenen Veränderungen nachweisen liess. An Stellen dagegen, wo das Zwischengewebe von Tuberkeln frei war, lagen die Drüsen sehr dicht bei einander und zeigten starke Schlängelung.

Tuberkelbacillen in spärlicher Zahl liessen sich bei Färbung mit Karbolfuchsin und Methylenblau nachweisen.

Auch in dem dritten Fall von Tuberkulose der Uterusschleimhaut, dem oben genau beschriebenen Fall VII, handelte es sich wahrscheinlich um eine sekundäre Erkrankung. Die Bacillen sind von der linken Tube aus in den Uterus gelangt. Hierfür spricht namentlich, dass auch im interstitiellen Teil der linken Tube sich in der Schleimhaut Tuberkel fanden. Wie die Bacillen in die Tuben gelangt sind, wissen wir nicht. Auffallend ist, dass auf dem Peritoneum keine Knötchen zu sehen waren und auch Verwachsungen der Becken- und Baucheingeweide fast ganz fehlten.

Der Befund der mikroskopischen Untersuchung der Schleimhaut war ganz ähnlich, wie in dem vorhergehenden Fall.

Innerhalb des interstitiellen Gewebes lagen einzelne Tuberkel, zum Teil schon im Centrum verkäst. Die Drüsen zeigten die Erscheinungen einer hochgradigen, glandulären Endometritis. Wucherungen der Epithelien, wie in dem erst beschriebenen Fall von Uterustuberkulose wurden nicht beobachtet. Doch fanden sich in der Nähe der Tuberkel an den Drüsenepithelien Veränderungen offenbar degenerativer Natur, bestehend in kubisch werden der Zellen, Verschwinden der Zellgrenzen und Aufquellung des Kerns.

Nur in seltenen Fällen kommt es zu einer Mitbeteiligung des

Eierstocks an der Tuberkulose. Orthmann(33) konnte im ganzen aus der Litteratur 177 Fälle von Eierstockstuberkulose zusammenstellen; doch war nur bei 57 die Diagnose durch eine genaue, mikroskopische Untersuchung sicher gestellt. Ausserdem berichtet er über 4 eigene Beobachtungen. Er unterscheidet eine eigentliche Ovarialtuberkulose und eine Perioophoritis tuberculosa.

Wolff(34) hat durch Untersuchungen an Leichenmaterial nachgewiesen, dass sich manchmal bei der mikroskopischen Untersuchung Tuberkelknötchen in Ovarien auffinden lassen, die makroskopisch keine Spur einer tuberkulösen Erkrankung erkennen liessen. In diesen Fällen handelt es sich aber um Personen, die an einer sehr hochgradigen, meist über die verschiedensten Organe ausgebreiteten Tuberkulose gelitten hatten. Es haben daher auch diese Befunde wohl mehr wissenschaftliches, als eigentlich praktisches Interesse.

Im allgemeinen fanden sich in unseren Fällen an den Ovarien nur die Zeichen einer Perioophoritis und chronischen Oophoritis. Nur einmal konnten wir bei doppelseitiger tuberkulöser Pyosalpinx Tuberkelknötchen in den den Eierstock überziehenden Adhäsionen, im Hilusgewebe, ja ein Knötchen auch dicht unter der Oberfläche im Ovarialstroma selbst entdecken.

Eine eigentliche Ovarialtuberkulose kam an der Freiburger Klinik nur 2 mal zur Beobachtung. Die Krankengeschichte des einen Falles findet sich schon in Hegars Monographie, die des anderen sei hier mitgeteilt:

Fall XII. I. S. 31 Jahre, IV para. Patientin ist erblich nicht belastet, war in ihrer Jugend und später stets gesund. Die Periode trat mit 17 Jahren ein, war bis zur Heirat mit 23 Jahren unregelmässig, postponierend, mit Schmerzen verbunden. Nach der Heirat Periode stets regelmässig ohne Beschwerden. 4 spontane Geburten, letzte vor 1 Jahr. Im letzten Wochenbett Fieber, Patientin lag 7 Wochen zu Bett. Seit dem Wochenbett Ausfluss; fast ständige Leibschmerzen, besonders auf der rechten Seite.

Untersuchung in Narkose: Mittelgrosse Person von mässigem Ernährungszustand. Im Abdomen auf der rechten Seite eine Schwellung, die sich 9—10 cm über den rechten horizontalen Schambeinast erhebt. Die Schwellung erstreckt sich nach rechts bis auf die Darmbeingrube, lässt sich von dieser und dem horizontalen Schambeinast gut abgrenzen, setzt sich aber in das kleine Becken hinein fort. Portio vaginalis steht etwas vor der Spinallinie, der verdickte Uteruskörper liegt in Anteflexion. Das linke Ligamentum sacrouterinum ist verdickt und straff, an demselben

fühlt man linsengrosse Höckerchen. Der linke Eierstock ist als wallnussgrosser, beweglicher Körper hinter dem Ligament zu fühlen. Ein feiner rabenfederkieldicker Strang geht von dem rechten Fundalwinkel zu der von aussen fühlbaren Geschwulst. Ein zweiter, kleinfingerdicker Strang verbindet etwas weiter unten Tumor und Uterus. Zwischen beiden Strängen besteht ein membranöses Gewebe. Das rechte Ligamentum sacrouterinum ist verdickt, deutlich für sich zu fühlen. Mit der Darmbeingrube steht die Geschwulst nicht in Zusammenhang. Eine strangartige Verbindung zieht von dem Tumor nach oben und aussen zur Beckenwand.

Laparotomie: Die rechtsseitigen Adnexe sind in einen fast kindskopfgrossen Tumor verwandelt, der mit der vorderen Bauchwand und dem Netz fest verwachsen ist. Ausserdem liegt der Processus vermiformis in einer Länge von 10 cm der Geschwulst an. Lösung der Adhäsionen, Abtragung der Geschwulst, Resektion des Processus vermiformis, Ausschälung einer verkästen Lymphdrüse aus einem mit der Geschwulst verwachsenen Abschnitt des Mesenteriums des Ileum. Da der linke Eierstock vergrössert, die Tube stark injiziert ist, werden die linksseitigen Adnexe ebenfalls abgetragen. — Der Heilungsverlauf war während der ersten 3 Wochen durch Temperatursteigerungen bis 38.5° (in der Achselhöhle gemessen) und Druckempfindlichkeit in der Ileocöcalgegend gestört. 8 Wochen nach der Operation wurde Patientin als geheilt entlassen.

Befund am Präparat: Der rechte Eierstock bildet eine faustgrosse Geschwulst von ziemlich weicher Konsistenz mit buckeliger, mit Adhäsionen bedeckter Oberfläche. Auf einem Durchschnitt sieht man eine grosse Anzahl mit bröckeligem Eiter gefüllter Hohlräume von verschiedener Grösse. Die kleinsten sind nur stecknadelkopfgross, die grössten über kirschgross. An einzelnen sind in der Wand in das Lumen vorspringende Trabekel zu erkennen. Nur an dem einen Pol der Geschwulst ist noch etwas Ovarialgewebe vorhanden. Hier sieht man bei der mikroskopischen Untersuchung Primordialfollikel und Graafsche Follikel in verschiedenen Entwickelungsstadien. Im übrigen besteht die ganze Geschwulst aus einem kernarmen Gewebe, in welches Tuberkelherde eingestreut sind. Bei einzelnen derselben beginnt eben erst die centrale Verkäsung, aus anderen sind die oben erwähnten mit Eiter gefüllten Hohlräume entstanden. Wir finden dann eine aus mehrfachen Schichten von Epithelioidzellen gebildete Wand, nach aussen davon eine Zone von dicht gelagerten Rundzellen. An einzelnen der Hohlräume sind die Reihen der Epithelioidzellen eigentümlich in Windungen aneinander gelagert, ähnlich wie die Luteinzellen eines Corpus luteum. Doch

lässt sich nirgends die Entstehung aus einem Corpus luteum nachweisen. In die Schicht der Epithelioidzellen sind einzelne typische Langhanssche Riesenzellen eingestreut.

Die rechte Tube ist bleifederdick, Schleimhaut und Muscularis sind frei von Veränderungen, nur unter der Serosa und in der Mesosalpinx einzelne kleinzellig infiltrierte Herde, auch einige typische Tuberkel. Die ganze Tube ist in Adhäsionen eingebettet und an die Eierstocksgeschwulst herangezogen.

Der linke Eierstock und die Tube, ebenso der abgetragene Processus vermiformis lassen keine tuberkulösen Veränderungen erkennen.

Es handelte sich also in diesem Falle um die abscedierende Form der Eierstockstuberkulose. Die Infektion war wohl von der verkästen Lymphdrüse im Mesenterium des Ileums ausgegangen. Interessant ist der Fall auch deshalb, weil er uns wieder die Wichtigkeit des Befundes der oben erwähnten Knötchen beweist. Denn auf diesen Befund hin wurde nach der Untersuchung die sichere Diagnose einer tuberkulösen Erkrankung gestellt, obwohl der Beginn der Erkrankung im Wochenbett viel eher eine puerperale Affektion vermuten liess.

Konnte in diesem Falle die Anamnese auf eine falsche Spur führen, so vermag sie uns im anderen wichtige Aufschlüsse zu geben, indem sie uns eine erbliche Belastung, frühere, tuberkulöse Erkrankungen der Patientinnen kennen lehrt. Besonders müssen die Residuen früher überstandener Erkrankungen, wie Hornhauttrübungen, Knochen- und Drüsennarben unsere Aufmerksamkeit auf sich ziehen. Auch die Gesamtkonstitution der Kranken werden wir berücksichtigen.

Bei einzelnen finden wir ein gesundes Aussehen, kräftigen Knochenbau, guten Ernährungszustand. Andere besitzen den ausgesprochenen Habitus phthisicus, die durchscheinende Haut, die hellroten Wangen und glänzenden Augen, den langen, flachen Brustkorb, auch ohne dass eine Lungenaffektion vorhanden ist. Nicht selten zeigen die Kranken die Erscheinungen hartnäckiger Chlorose, bleiches Aussehen, Schwindel und Kopfschmerz, Mattigkeit, Appetitlosigkeit, Stuhlverstopfung. Manchmal findet man auch ein leicht bläuliches Kolorit, ohne dass ein etwa vorhandenes Lungenleiden dafür eine Erklärung gäbe.

Öfter als gewöhnlich angenommen wird, setzt wahrscheinlich

die Tuberkulose schon frühzeitig in der Kindheit ein. Auch häufen sich die Beobachtungen über fötale Tuberkulose.

Hatten Birch- Hirschfeld und Schmorl (35) nur das Vorhandensein von Tuberkelbacillen im Foetus ohne spezifische Gewebsveränderungen nachgewiesen, so konnte Sarwey (36) bei einer Missgeburt einen typischen, tuberkulösen Abscess beobachten.

Bei einer frühzeitig auftretenden Bauchfell- und Genitaltuberkulose leidet nun nicht nur die allgemeine Körperentwicklung Not; es können selbst bei sonst kräftiger Entwickelung des Körpers, die dem Krankheitsherd benachbarten Teile, insbesondere die übrigen Genitalorgane, in ihrer Ausbildung gestört werden, so dass sie auf einer infantilen Stufe stehen bleiben.

Ein solches Verhältnis wurde an der hiesigen Klinik 3 mal beobachtet. Jedesmal war ein infantiler Uterus vorhanden. Bei 2 Patientinnen war die Periode noch nicht eingetreten, obwohl die eine 22 Jahre, die andere 24 Jahre alt war.

Die Krankengeschichte der einen Patientin ist schon von Hegar (10) mitgeteilt (Fall Hurter). Es handelte sich um ein kräftiges noch nicht menstruiertes, 24 jähriges Mädchen. Beiderseits bestand Tubentuberkulose; der Uterushals war 4 cm, der Uteruskörper nur 2 cm lang. Die Anamnese hatte ergeben, dass Patientin mit 8 Jahren an „Bauchwassersucht" gelitten hatte.

Die zweite Patientin, deren Krankengeschichte weiter oben ausführlich wiedergegeben ist (Fall III) war ein 22 jähriges noch nicht menstruiertes Mädchen. Sie war erblich belastet, hatte mit 12 Jahren eine Kniegelenksresektion durchgemacht und litt an Tuberkulose. Der Uterushals war 4 cm, der Uteruskörper kaum 2 cm lang.

Die Krankengeschichte des dritten Falles, in welchem sich ebenfalls ein nur wallnussgrosser Uteruskörper fand, sei hier angeschlossen.

Fall XIII. A. R. 19 Jahre, Nullipara. Patientin ist erblich nicht belastet, war als Kind gesund. Die Periode trat mit 16 Jahren ein, anfangs eine Pause von 5 Monaten, dann wurde die Periode regelmässig bis vor $^1/_4$ Jahr; seitdem Amenorrhoe. Angeblich Chlorose seit 2 Jahren. Seit einem Jahr Schmerzen im Leib, Anschwellung auf der rechten Seite. In letzter Zeit starke Abmagerung.

Untersuchung in Narkose: Person etwas unter Mittelgrösse, in sehr schlechtem Ernährungszustand. Die rechte Seite des Abdomens ist durch eine kindskopfgrosse Geschwulst von elastischer Konsistenz vor-

getrieben. Die Geschwulst geht nach oben bis zum Rippenbogen, nach unten über das Poupartsche Band herüber bis zur Schenkelbeuge. Sie liegt der Darmbeinschaufel auf und ist von dieser nicht zu isolieren. Portio vaginalis hat eine Länge von $1^1/_2$ cm, einen Breitendurchmesser von 2 cm, einen Sagittaldurchmesser von 1 cm. Sie hat stark konische Form. Der Muttermund ist eine kleine Spalte mit geröteten, geschwellten Rändern. Der Uterushals ist 4 cm lang, sehr schmal und dünn, der Uteruskörper kaum wallnussgross. Beiderseits sind die Ligamenta sacrouterina sehr schlaff. Der linke Eierstock ist ein mandelgrosser, beweglicher Körper. Er liegt am mittleren Teil der Linea terminalis. An der seitlichen Beckenwand fühlt man eine grosse Anzahl kleiner, linsengrosser, beweglicher Knötchen. Der rechte Eierstock ist ein länglicher, platter, in mehrere Abteilungen geteilter Körper, der vor dem unteren Teil der Articulatio sacroiliaca liegt. Ganz hoch oben kommt man mit dem Finger bei der inneren Untersuchung an die von aussen gefühlte Geschwulst. — Eröffnung des Senkungsabscesses in der Inguinalgegend.

III.

Spontane Heilungen der Peritoneal- und Tubentuberkulose scheinen nicht selten zu sein. Hegar(1) führt auf abgelaufene, tuberkulöse Entzündungen einen Teil der Verwachsungen der Bauch- und Beckeneingeweide zurück, die man manchmal bei Laparotomieen findet, und für die sich bei Nulliparae, wenn eine gonorrhoische Infektion auszuschliessen ist, schwer eine Erklärung geben lässt. Zur Stütze dieser Annahme führt er in seinem Vortrage einen Fall an, in welchem sich noch der Ausgangspunkt der abgelaufenen Tuberkulose in Gestalt einer verkästen und teilweise verkalkten Lymphdrüse im Mesenterium des S-Romanum nachweisen liess.[1])

[1]) Diesen und den ebenfalls schon in Hegars Vortrage angeführten Fall XVI hat offenbar Nassauer im Auge, welcher in einem Artikel: Zur Frage der Heilung der tuberkulösen Peritonitis durch die Laparotomie (Münch. med. Wochenschr. 1898 Nr. 16) folgendes schreibt: „Hegar erwähnt 2 Fälle, die undiagnostiziert bei der Operation als tuberkulöse Peritonitis erkannt wurden und bei anderer späterer Operation eine völlige Ausheilung früherer Tuberkulose aufwiesen."

Dies ist vollständig unrichtig wiedergegeben. In keinem Falle handelte es sich um wiederholte Operationen. Einmal wurde die Kranke, bei der Peritonitis tuberculosa diagnostiziert war, nach Hause geschickt, weil sie sich anscheinend in einem so schlechten Zustand befand, dass man keine Hoffnung mehr hatte. Nach spontaner Heilung der Bauchfelltuberkulose wurde später die Kastration wegen Molimina menstrualia bei angeborenem Defekt des Uterus gemacht. Die zweite Kranke ist während des ersten Stadiums ihres Leidens

Die Patientin war eine 30 Jahre alte Nullipara. Sie stammte aus einer sehr gesunden Familie und ihre Geschwister waren sehr kräftige, hochgewachsene Personen, nur sie selbst machte eine Ausnahme. Sie war mit Ausnahme eines als schwere Bleichsucht aufgefassten Krankheitszustandes stets gesund gewesen und hatte angeblich nie an einer entzündlichen Affektion des Unterleibes gelitten. Auch der Ehemann war vollständig gesund und hatte nie Gonorrhoe gehabt. Wegen Sterilität suchte Patientin die ärztliche Hilfe auf. Sie war klein, von gracilem Knochenbau, die Muskulatur und das Fettpolster schwach entwickelt. Sie hatte leicht bläuliches Kolorit. Der Uterus lag in Retroflexion, war durch Adhäsionen fixiert, auch beide Eierstöcke waren wenig beweglich. In der Unterbauchgegend fand sich eine taubeneigrosse, harte, äusserst bewegliche Geschwulst.

Bei der zwecks Lösung der Adhäsionen und Ventrofixation des Uterus ausgeführten Laparotomie stellte sich heraus, dass die kleine Geschwulst eine verkäste, zum Teil verkalkte Lymphdrüse im Mesenterium des S.-Romanum war.

In anderen Fällen, in denen eine Spontanheilung zustande gekommen ist, sind noch die charakteristischen Knötchen auf der Serosa vorhanden; aber die mikroskopische Untersuchung zeigt uns, dass sie einfach aus Bindegewebe bestehen und keine Tuberkelelemente mehr enthalten. So auch in dem folgenden Falle:

Fall XIV. T. U. 48 Jahre, Primipara. Patientin stammt aus gesunder Familie und ist selbst angeblich stets gesund gewesen. Die Periode trat mit 16 Jahren ein, war stets regelmässig, schwach, ohne Beschwerden. Patientin hat einmal spontan geboren und ein normales Wochenbett durchgemacht. Seit 2 Monaten bemerkt sie ein Gefühl von Spannung und Schmerzen im Leib und in der Magengegend.

Untersuchung in Narkose: Person von nicht ganz Mittelgrösse, mit sehr schlechtem Ernährungszustand. Das ganze Abdomen ist halbkugelig aufgetrieben und zeigt elastische Spannung. Man fühlt eine Geschwulst, die sich 10 cm über den rechten horizontalen Schambeinast erhebt, sich nach rechts bis zur Mitte des Poupartschen Bandes erstreckt, nach links die Mittellinie um 3 cm überschreitet. Sie lässt sich nach dem Becken zu nicht deutlich abgrenzen. Die Bauchdecken lassen sich über ihr in einer Falte erheben. Die Konsistenz ist ziemlich fest. Die Perkussion ergiebt überall über der Geschwulst tympanitischen Ton. Bei der Scheidenuntersuchung fühlt man, dass die Portio vaginalis tief und

---

gar nicht zur Beobachtung gekommen, sondern erst nach dessen spontaner Heilung. Die Laparotomie wurde hier wegen Retroversion und Sterilität vorgenommen. — Der Verfasser muss den Aufsatz Hegars sehr oberflächlich gelesen haben.

nach vorn steht. Man kann zwischen Uterushals und der im Unterleib gelegenen Geschwulst eine Strecke weit eindringen.

Bei der Analuntersuchung fühlt man den verdickten, retrovertierten Uteruskörper. Mit seiner linken Seitenkante steht eine Geschwulst in Zusammenhang, die sich lateralwärts gegen den hinteren Teil der seitlichen Beckenwand erstreckt. Diese Geschwulst ist aus zahlreichen, ziemlich weichen Knollen von Haselnuss- und Kirschkerngrösse zusammengesetzt.

Das Ligamentum sacrouterinum lässt sich von der Geschwulst abheben. Hinter dem lateralen Teil des Ligaments fühlt man kleine Knötchen von Linsen- und Erbsengrösse. Auch über den Fundus zieht sich eine 4 cm hohe, 3 cm dicke Geschwulst herauf, die fest mit ihm verbunden ist. Doch lassen sich die Konturen des Fundus noch erkennen. Rechts fühlt man eine membranöse Verbindung zwischen Uterus und Beckenwand. Das Ligamentum sacrouterinum ist kurz und verdickt.

Laparotomie: Das Netz ist in grosser Ausdehnung mit der vorderen Bauchwand verlötet; erst nach Trennung der Adhäsionen gelingt es, in die Bauchhöhle zu kommen. Sehr starke Verwachsungen der Darmschlingen untereinander. Uterus und Adnexe sind ganz in feste Adhäsionen eingehüllt, der Uterus in die Kreuzbeinaushöhlung dislociert. Das Netz und das Peritoneum parietale sind überall mit kleinen grauen Knötchen bedeckt. Einige Knötchen werden excidiert. Von einem weiteren operativen Vorgehen wird wegen der Massenhaftigkeit und Festigkeit der Adhäsionen Abstand genommen. — Der Verlauf war in den ersten 6 Tagen durch Temperatursteigerungen bis 39.0° (in der Scheide gemessen) gestört. Am 20. Tage nach der Operation wurde Patientin aus der Klinik entlassen.

Die mikroskopische Untersuchung der excidierten Knötchen ergab, dass dieselben nur aus Bindegewebe bestehen.

Das Vorkommen solcher nur aus Bindegewebe bestehenden Knötchen ist schon länger bekannt. Man hat sie für nicht bacillären Ursprungs gehalten und als eine besondere Form der Bauchfellentzündung mit dem Namen Peritonitis granulosa oder nodosa belegt. Ja einzelne nahmen an, dass es sich in all den Fällen, in denen durch die Laparotomie Heilung herbeigeführt sei, um diese Peritonitis granulosa gehandelt habe.

Dass diese Bindegewebsknoten aber nichts weiter als spontan ausgeheilte Tuberkelknoten darstellen, dafür brachte uns ein Präparat, an welchem sich die Art und Weise des Zustandekommens solcher Ausheilungen genau verfolgen liess, den sicheren Beweis. Es sei hier zunächst die Krankengeschichte des Falles mitgeteilt.

Fall XV. M. F. 31 Jahre, IVpara. Patientin stammt aus gesunder Familie, ist selbst nie krank gewesen. Die Periode trat mit 15 Jahren ein, war die ersten 6 Jahre unregelmässig postponierend, später stets regelmässig ohne Beschwerden. Die Geburten verliefen spontan, die drei ersten Wochenbetten waren normal. Bei der letzten Geburt vor 4 Jahren Fieber im Wochenbett. Vor $^1/_4$ Jahr litt Patientin 3 Wochen lang an Bauchfellentzündung, es bestand Fieber und Leibschmerzen, der Leib war aufgetrieben. Seitdem ist die Periode sehr stark geworden. Es bestehen häufig Unterleibsschmerzen. Patientin ist stark abgemagert.

Untersuchung in Narkose: Mittelgrosse Person von sehr schlechtem Ernährungszustand. Bei der Scheidenuntersuchung fühlt man Portio vaginalis in der Spinallinie etwas nach links stehend. Vor dem Uterushals kommt man mit dem Finger an eine hinter der Schossfuge und beiden horizontalen Schambeinästen gelegene Geschwulstmasse von bedeutender Breitenausdehnung. Der Uteruskörper lässt sich von dieser Geschwulstmasse nicht isolieren. Bei der Analuntersuchung fühlt man den Hals als eine mässig umfängliche, 4 cm lange Walze, von welcher in der Gegend des inneren Muttermundes ein Tumor nach hinten und unten zu abspringt, der fast bis zur Portio vaginalis herunterreicht. Dieser Tumor schiebt sich hinten zwischen Rectum und Scheide ein. Er hat einen Sagittaldurchmesser von 3 cm, seine Oberfläche fühlt sich mamelloniert, wie mit kleinen Halbkugeln besetzt an. Er geht beiderseits bis an die seitliche Beckenwand heran und hängt mit dieser fest zusammen. Das linke Ligamentum sacrouterinum fühlt man als eine Art Strang durch, von demselben und mit ihm verbunden springen die Geschwulstmassen nach hinten und vorn ab. Nach rechts hin ist die Geschwulst stärker entwickelt. Sie hat eine Dicke von 8—9 cm und füllt fast die ganze rechte Beckenhälfte aus. Auch hier besteht sie aus kleinen Buckeln, von denen der unterste taubeneigross und von elastischer Konsistenz ist. — Die Diagnose schwankte zwischen einer malignen Geschwulst und sehr hochgradigen, tuberkulösen Veränderungen.

Laparotomie: Die Därme und das Netz waren überall untereinander und mit der vorderen Bauchwand verwachsen; das Peritoneum parietale und viscerale mit kleinen, gelben Knötchen bedeckt. Ein Einblick in die tieferen Partien der Bauchhöhle war wegen der hochgradigen Verwachsungen unmöglich. Es wurde von weiterem, operativem Vorgehen Abstand genommen, und nur ein Knötchen zur Untersuchung excidiert. — Ungestörter, fieberloser Heilungsverlauf. — Zur Zeit 11 Monate nach der Operation ist das Befinden der Patientin ausgezeichnet, die Schmerzen sind verschwunden, sie hat an Körpergewicht zugenommen.

Die mikroskopische Untersuchung des excidierten Knötchens ergiebt folgenden Befund:

Das ganze Knötchen ist von einer Bindegewebskapsel umgeben, von der aus Septen in das Innere des Knötchens hineinziehen, die sich dann durchflechten und ein Gerüstwerk bilden. In den Maschen dieses Bindegewebsgerüstes liegen nun Herde von Epithelioidzellen und Riesenzellen, teilweise auch nekrotische Gewebspartien. An einzelnen Stellen haben wir noch typische Tuberkel aus Epithelioidzellen und einer centralen Riesenzelle zusammengesetzt. Es fehlt aber völlig die kleinzellige Infiltration und jeder Tuberkel ist mit einer dicken Schicht concentrisch angeordneter Bindegewebszüge umgeben.

Vielfach sieht man, besonders bei Färbung nach van Gieson und Anwendung starker Vergrösserungen, Züge von jungem, wucherndem Gewebe von dem Bindegewebsmantel aus in den Tuberkel eindringen. Hierdurch werden Epithelioid- und Riesenzellen aus ihrem Zusammenhang gerissen und auseinandergedrängt. Da wo der Prozess schon weiter vorgeschritten ist, sehen wir daher Gruppen von nur ganz wenigen Epithelioidzellen oder einzelne Riesenzellen völlig von dem wuchernden Bindegewebe eingeschlossen. (Tafel I, Fig. 2.)

Um die nekrotischen Partien zieht gleichfalls eine aus concentrisch geschichtetem Bindegewebe bestehende Kapsel herum. Auch hier wuchert von der Kapsel her junges Bindegewebe ein und füllt die durch den Gewebszerfall entstandenen Lücken aus. (Tafel II, Fig. 3.)

Tuberkelbacillen liessen sich, wenn auch nur in sehr geringer Zahl zwischen Epithelioidzellen und innerhalb einiger Riesenzellen nachweisen.

Es handelt sich hier offenbar um Heilungsvorgänge, die schliesslich eine völlige Umwandlung in Bindegewebsknoten, wie wir sie bei der Peritonitis granulosa finden, herbeigeführt hätten.

Ganz ähnliche Gewebsveränderungen hatte Kischensky (37) bei seinen experimentellen Untersuchungen über die Heilung der Peritonealtuberkulose nach Laparotomie beobachtet. Bei Kaninchen und Meerschweinchen fand er 3—6 Tage nach der Operation eine entzündliche Rundzelleninfiltration der Knötchen, 10—15 Tage nach der Operation die Entwickelung jungen Bindegewebes in denselben, 20—50 Tage nach der Operation die tuberkulösen Herde von ringförmigem Bindegewebe umgeben, an einzelnen Stellen Kalkablagerung, einzelne Knoten überhaupt nur noch aus Bindegewebe bestehend.

Bumm (38) untersuchte Knötchen, die er bei einer 2 mal bei der gleichen Patientin ausgeführten Laparotomie excidiert hatte. Auch er nimmt an, dass es zuerst zu einer entzündlichen Rundzelleninfiltration, dann zu Bindegewebsentwickelung in den Knötchen komme.

Dagegen stellte von Kahlden (39), der Gelegenheit hatte, Präparate von einem 7 Monate nach der Operation zur Sektion gekommenen Fall zu untersuchen, die Behauptung auf, dass nicht die Bindegewebswucherung die Heilung bewirke, sondern dass zunächst eine Nekrose sämtlicher Tuberkelelemente stattfände und nur das zerfallene Gewebe durch Narbengewebe ersetzt würde. Auch Gatti (40) hatte bei seinen an Hunden, Meerschweinchen und Kaninchen angestellten Versuchen keine aktive Bindegewebswucherung, sondern vor allem ein Zugrundegehen der Epithelioidzellen durch hydropische Degeneration beobachtet.

Unsere Präparate liefern nun den sicheren Beweis dafür, dass wenigstens beim Menschen die Spontanheilung durch eine Kombination beider Prozesse zustande kommt. Teilweise wird das tuberkulöse Gewebe in grösserer Ausdehnung zunächst nekrotisch, und nur die Lücke wird durch Narbengewebe ausgefüllt. An anderen Stellen ist aber sicher das Primäre eine aktive Wucherung des Bindegewebes, welches den Tuberkel durchsetzt, die Epithelioid- und Riesenzellen auseinander drängt, sie mit Faserzügen umklammert und einschliesst, so dass sie in ihrer Ernährung gestört werden und zerfallen. Wodurch allerdings der Anstoss zu einer solchen Reaktion des Gewebes gegeben wird, ist immer noch nicht festgestellt. Hier müssen erst weitere Untersuchungen Klarheit schaffen.

Auch die Tubentuberkulose zeigt spontane Heilungsvorgänge. Als solche müssen wir wohl starke Verkalkungen ansehen, wenn sie sich in frischeren Fällen der Erkrankung finden. Manchmal sehen wir hierbei ausserordentlich zahlreiche, Kalkkonkremente enthaltende Riesenzellen. Unsere Tafel II, Fig. 4 giebt ein derartiges Bild wieder.

Einmal kam eine in ein völliges Latenzstadium übergetretene Tubentuberkulose neben einer ausgeheilten Bauchfelltuberkulose zur Beobachtung. Der Fall bietet dadurch noch besonderes Interesse, dass ein völliger Defekt der Scheide und ein solides, bogenförmiges Uterusrudiment vorhanden war.

Es musste also hier die Erkrankung descendirend vom Bauchfell auf die Tuben übergegriffen haben. Wir haben keine Berech-

tigung in diesem Falle die Entwicklungsstörung als durch die Tuberkulose bedingt anzusehen. Denn wir müssten dann den Beginn der Erkrankung in eine sehr frühe Foetalzeit zurückverlegen, wofür wir keine Anhaltspunkte haben.

Hier sei zunächst die Krankengeschichte, dann der bei der anatomischen Untersuchung erhobene Befund mitgeteilt.

Fall XVI. A. K. 21 Jahre, Nullipara. Die Mutter der Patientin ist an Phthise gestorben. Als Kind hat Patientin Scharlach durchgemacht. Mit 12 Jahren litt sie an Caries des linken Fusses. Mit 15 Jahren kam Patientin wegen Bauchfellentzündung in die hiesige Klinik. Sie hatte hohes Fieber, der Leib war trommelartig aufgetrieben, es bestand ein grosser Flüssigkeitserguss. Wegen des hoffnungslosen Zustandes wurde von jedem Eingriff abgesehen, die Patientin nach Hause entlassen. Auch eine Untersuchung der Genitalien wurde nicht ausgeführt. Zu Hause besserte sich aber allmählich der Zustand der Patientin, so dass sie wieder arbeitsfähig wurde. Jetzt bestehen sehr starke Molimina menstrualia, dabei ist die Periode noch nie aufgetreten. Deswegen sucht Patientin die Klinik auf.

Untersuchung in Narkose: Person etwas über Mittelgrösse. Der Knochenbau ist derb, die Muscularis ziemlich gut, das Fettpolster, besonders an den unteren Extremitäten stark entwickelt. Die Haut ist durchscheinend, die Augen glänzend, die Wangen hellrot gefärbt. Die Brüste sind mässig entwickelt, der Warzenhof schlecht pigmentiert und wenig umfänglich, die Warze ganz flach und klein. Der Leib ist weich. Der Damm ist sehr lang, die Fossa navicularis tief. Das Hymen ist nicht vollständig geschlossen, sondern besitzt eine Öffnung, in welche man mit der Sonde eindringen kann. Man kommt in einen Gang, der eine ganz kurze Strecke weit gegen den Damm zu verläuft und dann blind endigt.

Bei der Analuntersuchung findet man an der Stelle des Uterus einen etwa zeigefingerdicken, 6 cm langen bogenförmig gestalteten Körper der quer durch das Becken von rechts nach links verläuft. Unterhalb desselben ist von einer Scheide nichts zu fühlen. Beiderseits setzen sich an die Enden des Uterusrudiments aus einzelnen Knoten mit dazwischen liegenden Einschnürungen bestehende, rosenkranzförmige Schwellungen an, die nach der seitlichen Beckenwand hinziehen. Der linke Eierstock ist etwa fingerhutgross, platt, mit Einschnürungen versehen; der rechte gut wallnussgross, von elastischer Konsistenz. Beide Eierstöcke liegen am hinteren Teil der Linea terminalis.

Wegen der starken Molimina menstrualia wird zwecks Kastration die Laparotomie ausgeführt. Nach Eröffnung der Bauchhöhle sieht man auf der Hinterfläche der Blase eine quer durch das Becken ver-

laufende 4 cm lange, 1 cm hohe Falte. Diese Falte geht beiderseits lateralwärts in einen etwa mandelgrossen soliden Körper über, von dessen äusserem Pol das Ligamentum rotundum entspringt. Weiter lateralwärts kommen dann die rosenkranzförmig geschwellten Tuben und die Eierstöcke. Diese sind ganz in Adhäsionen eingehüllt. Beiderseits werden die Adnexe aus ihren Adhäsionen freigemacht, unterbunden und mit den soliden Partes keratinae des Uterus abgetragen.

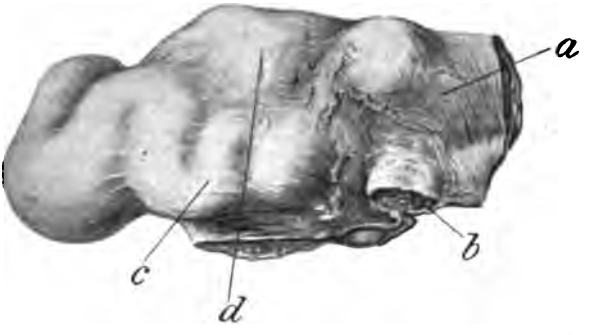

Fig. 2. Rechtes Uterushorn mit Adnexen von vorn gesehen. Natürliche Grösse. a) Uterushorn. b) Ligamentum rotundum. c) Tube. d) Ovarium.

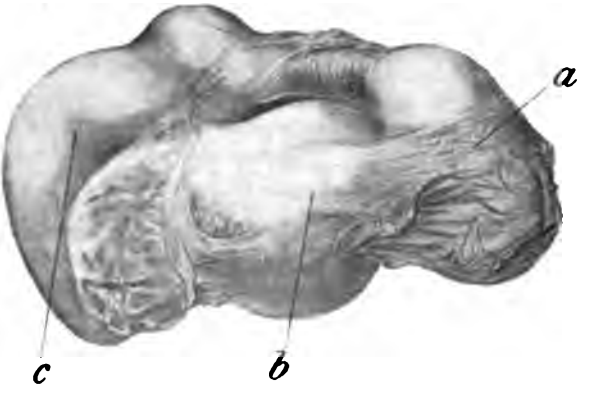

Fig. 3. Linkes Uterushorn mit Adnexen von hinten gesehen.

Beim Eingehen mit der Hand fühlt man im Douglas 2 harte linsengrosse Knötchen. Das eine davon wird zur Untersuchung herausgenommen. — Der Heilungsverlauf war ein völlig fieberfreier. Patientin stand nach 14 Tagen zum ersten Mal auf, 12 Tage später wurde sie als geheilt entlassen.

Befund am Präparat: (Siehe die Abbildungen Fig. 2—5). Das aus dem Douglas entfernte Knötchen besteht aus kernarmem, faserigem Bindegewebe, welches einen aus Kalk bestehenden Kern einschliesst. Tuberkelelemente sind nicht zu erkennen.

Das rechte Uterushorn ist ein $2^1/_2$ cm langes, $1^1/_2$ cm im Durchmesser haltendes muskulöses Gebilde, welches keine Andeutung von einer Höhle erkennen lässt. An die Spitze dieses Horns setzt sich

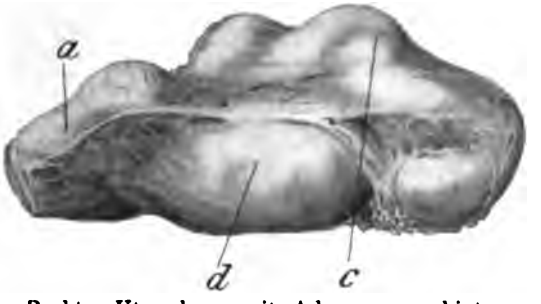

Fig. 4. Rechtes Uterushorn mit Adnexen von hinten gesehen.

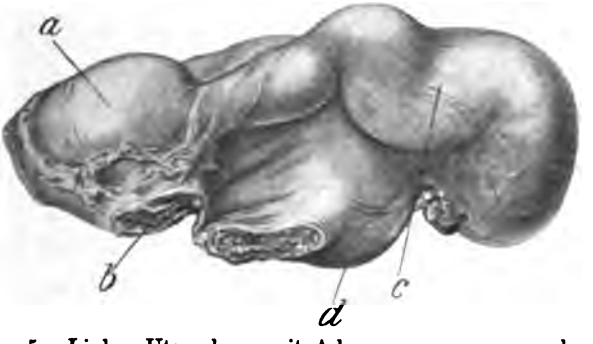

Fig. 5. Linkes Uterushorn mit Adnexen von vorn gesehen.

die rechte Tube an. Die Abgangsstelle derselben ist markiert durch einen an dieser Stelle von der Vorderfläche des Uterushorns entspringenden, platten, fast 1 cm breiten Strang, das Ligamentum rotundum. Die Tube ist in Adhäsionen ganz eingehüllt und mit dem Ovarium fest verbunden. Ihr ampullärer Teil schlägt sich um das Ovarium nach hinten herum. Sie besteht aus 3, durch deutliche Furchen von einander getrennten Anschwellungen. Unmittelbar am Isthmus ist die Tube gut bleifederdick. Sie schwillt dann allmählich an. Der ampulläre Teil hat ungefähr die Stärke eines

Zeigefingers. Der Tubentrichter ist verschlossen, von den Fimbrien nichts mehr zu erkennen.

Das rechte Ovarium ist 3 cm lang, 3 cm breit und 2 cm dick. Soweit es nicht in Adhäsionen eingehüllt ist, ist die Oberfläche glatt ohne Furchen. Die Konsistenz ist ziemlich hart.

Das linke Uterushorn ist 3 cm lang und hat einen Durchmesser von 2 cm. Auch von ihm geht an der Stelle des Tubenansatzes nach vorn ein $^3/_4$ cm breiter, platter Strang ab. Die linke Tube besteht gleichfalls aus 3 knotig aufgetriebenen Windungen. Am Isthmus ist sie etwa griffeldick. Dann kommt die erste Windung die etwas über bleifederdick ist, hierauf eine Einschnürung, und nun folgen die zweite und dritte Windung, die nur durch eine seichtere Furche getrennt sind und allmählich zu fast Daumendicke anschwellen. Von den Fimbrien ist auch links nichts zu erkennen. Die Tube und das Ovarium sind durch feste Adhäsionen miteinander verbunden. Das Ovarium zeigt ganz gleiche Verhältnisse wie das rechte.

Der Seltenheit des Präparates wegen, und da ausserdem auf beiden Seiten ganz gleiche Verhältnisse vorliegen, wird das rechte Horn mit den Adnexen ganz erhalten.

Durch das linke Horn, die Tube und den Eierstock wird ein Frontalschnitt gelegt und dann das ganze Präparat auch mikroskopisch untersucht.

Bei der makroskopischen Betrachtung des Durchschnittes sieht man, dass das Uterushorn aus sich in zahlreichen Richtungen durchflechtenden Muskelbündeln besteht. Ein Lumen ist nicht vorhanden. Der zweite und dritte Knoten der Tube sind mit einer in Alkohol durchscheinend geronnenen Masse ausgefüllt. Die Schleimhaut ist sehr schmal und niedrig, nur gegen den Trichter zu besteht stärkere Faltenbildung. Die Muscularis der Tube ist ausserordentlich dünn, nur $^1/_4$ bis 1 mm dick. Das Ovarium zeigt auf dem Frontalschnitt 5 hanfkorn- bis erbsengrosse Follikel und eine fast kirschgrosse Blutcyste.

Auch bei der mikroskopischen Untersuchung sieht man, dass das Uterusrudiment nur aus Muskulatur besteht. Eingelagerte Tuberkel findet man nicht. Auch im Anfangsteil der Tube findet man keine Tuberkel, Schleimhaut und Muskulatur sind gesund; nur das Lumen ist etwas weiter, als normal.

Weiter nach aussen zeigt die Tube ein anderes Bild. Die Schleimhautfalten sind vielfach miteinander verklebt, wodurch ab-

geschlossene mit Epithel bekleidete Hohlräume entstanden sind. Diese Hohlräume sind teils leer, teils enthalten sie Zelldetritus. Das freie Lumen der Tube ist ausgefüllt mit einer völlig durchscheinend geronnenen, mit Eosin rötlich gefärbten Masse, die keine zelligen Elemente einschliesst. Im Innern der Schleimhautfalten liegen sehr zahlreiche Epithelioidtuberkel. Da wo dieselben ganz dicht an das Epithel der Schleimhautfalten heranreichen, ist dieses verloren gegangen. Grössere nekrotische Partien fehlen vollständig.

Auffallend ist der sehr grosse Reichtum an Riesenzellen, die meist im Innern Kalkkonkremente enthalten. Diese Riesenzellen liegen teils im Centrum der Tuberkel, teils aber auch mit nur ganz wenigen Epithelioidzellen zusammen oder auch ganz isoliert im Bindegewebe. Die Tuberkel sind an den meisten Stellen von einem Wall von Rundzellen umgeben. An einzelnen Stellen fehlt derselbe aber und an seiner Statt findet sich ein kernreiches concentrisch angeordnetes Bindegewebe.

Das Ovarium besteht zum grössten Teil aus einer Blut enthaltenden Cyste. In der Umgebung derselben finden sich sehr zahlreiche, dicht nebeneinander gelagerte Gefässe. Weiter davon entfernt finden wir normales Eierstocksgewebe, in dem wir Follikel in verschiedenen Entwicklungsstadien und eine Anzahl Primordialfollikel erkennen. Tuberkel finden sich nicht in dem Eierstock.

Eine Färbung der Tubenschleimhaut auf Tuberkelbacillen ergiebt ein negatives Resultat.

Es war in diesem Falle also eine Bauchfelltuberkulose, deren Prognose absolut infaust schien, innerhalb von 7 Jahren vollständig spontan ausgeheilt. Die Residuen, die sich in Gestalt der 2 Knötchen im Douglas noch nachweisen liessen, enthielten keine Tuberkelelemente mehr, nur Kalk und Bindegewebe. Die offenbar zu derselben Zeit, wie die Peritonitis, entstandene Tubentuberkulose war in diesem Zeitraum in ein völliges Latenzstadium übergegangen. Wir sehen hier wieder den grossen Reichtum an verkalkten Riesenzellen, den wir schon oben als den Beginn einer Spontanheilung deuteten. Auch die concentrisch angeordnete Bindegewebsentwicklung um einzelne Tuberkel müssen wir wohl in gleicher Weise auffassen. Es ist nicht ausgeschlossen, dass hier im Laufe der Zeit, hätte man den Prozess sich selbst überlassen, eine völlige Heilung zustande gekommen wäre.

Bezüglich der Behandlung muss man die frischen Erkrankungen, die schon längere Zeit bestehenden Entzündungszustände und die ganz alten Formen des Leidens trennen.

Bei den frischen Fällen wird man zunächst einige Zeit abwarten und erst dann operieren, wenn bei einem geeigneten diätetischen und medizinischen Heilverfahren keine Besserung eingetreten ist.

Schon längere Zeit bestehende Entzündungszustände, welche trotz zweckmässiger Behandlung keine entschiedenen Fortschritte zur Besserung machen, bilden das Hauptfeld für die operative Thätigkeit.

Dagegen soll man bei alten indolenten Formen im allgemeinen von der Operation absehen. Die Beschwerden sind in solchen Fällen für gewöhnlich auch nicht durch die Tuberkulose an sich bedingt, sondern mehr durch Narbenschrumpfung und Einbettung von Gefässen und Nerven in schwieliges Gewebe. Freilich können auch bei solchen alten Prozessen infolge von sekundären Infektionen, welche von dem Genitaltractus oder vom Darm aus erfolgen, frische Entzündungen und Abscessbildungen entstehen und eine Operation nötig machen.

Gleichzeitige Erkrankungen schwerer Art in anderen Organen, namentlich den Lungen, bilden selbstverständlich eine Kontraindikation gegen eingreifendere Operationen.

Die Technik der Operation ist die gleiche, wie auch sonst bei Salpingotomieen. Es kommt nur die Laparotomie in Betracht. Denn nur bei dieser vermag man die Adhäsionen unter Leitung des Auges zu lösen, die Tubensäcke ganz und ungeplatzt herauszubringen und ebenso andere etwa noch vorhandene Herde, wie geschwellte Mesenterialdrüsen zu entfernen.

Liegt der medialste Knoten im interstitiellen Teil der Tube, so ist man genötigt, die betreffende Pars keratina uteri mit zu resezieren. Ist die Uterusschleimhaut miterkrankt, so wird man das ganze Organ mit den Adnexen herausnehmen. Zwar scheint die Uterustuberkulose manchmal auch nach einem einfachen Curettement zu heilen, wie die Beobachtungen Sippels (11) und Walthers (30) zeigen. Doch sind wir nie ganz sicher, dass wir mit der Curette alles Krankhafte entfernt haben. Leicht bleiben Reste von tuberkulösem Gewebe zurück, von denen aus sich die Infektion von neuem wieder ausbreiten kann. Auch ist die Prognose einer solchen abdominellen Radikaloperation nicht wesentlich anders als die einer schwierigen Salpingotomie. Im Gegenteil bringt man häufig die Tubensäcke leichter und vollständiger heraus und schafft einfachere

Wundverhältnisse, wenn man den Uterus mit fortnimmt, als wenn man nur die Adnexe aus den Adhäsionen ausschält und den Uterus zurücklässt.

Gerade die massenhaften Verwachsungen, die sich zwischen den einzelnen Bauch- und Beckenorganen bei Tuberkulose bilden, komplizieren in erster Linie die Operationen. In ganz frischen Fällen sind diese Adhäsionen manchmal so ausgedehnt und blutreich, dass man von einer Exstirpation der Adnexe abstehen muss.

In älteren Fällen zwingen einen namentlich feste und ausgedehnte Darmadhäsionen manchmal die Operation abzubrechen, wenn man nicht Gefahr laufen will die Därme anzureissen. Können doch, wenn der tuberkulöse Krankheitsprozess sehr lange besteht, die Verwachsungen so massenhaft werden, und die einzelnen Organe in so derbe Schwielen eingebettet sein, dass man kaum mehr am anatomischen Präparat die Grenzen der einzelnen Teile zu erkennen vermag. Den Beweis hierfür liefern die Beckendurchschnitte Sellheims (26). Von einer Exstirpation der einzelnen Organe kann da natürlich nicht mehr die Rede sein.

Ist man in solchen Fällen zu einer Operation genötigt, so wird man je nach seinem Sitz den Eiterherd von der Scheide, den Bauchdecken, dem Cavum ischiorectale, dem Kreuzbein her zu eröffnen und zu drainieren suchen.

Die Therapie der allgemeinen tuberkulösen Peritonitis gehört zwar nicht eigentlich zum Thema. Doch sei hier darauf hingewiesen, dass man künftighin bei der Beurteilung der durch die operative Behandlung gewonnenen Resultate berücksichtigen muss, dass die Bauchfelltuberkulose nicht ganz selten spontan ausheilt. Man hat auch darüber gestritten, ob der Eröffnung der Bauchhöhle von der Scheide aus die gleiche Wirksamkeit zukäme, wie der Laparotomie.

Wir verfügen nur über einen Fall, bei dem das Exsudat mittelst Colpotomia posterior entleert wurde. Das Resultat war recht befriedigend. $1^1/_2$ Jahr nach der Operation hatte sich das Exsudat noch nicht wieder angesammelt, die Patientin war ganz gesund und verrichtete schwere Arbeit. Nachrichten über das spätere Befinden der Patientin fehlen.

Betrachten wir zum Schluss noch kurz die durch die operative Behandlung der Genitaltuberkulose erzielten Dauerresultate.

Wir sind über das Befinden von 2 Patientinnen genau unterrichtet, deren Krankengeschichten schon in der ersten Arbeit

Hegars(10) veröffentlicht wurden. Das Befinden der einen Patientin, die vor $14^1/_2$ Jahren operiert wurde (Fall II, L. aus B.) war bis vor kurzem sehr gut. In jüngster Zeit sind aber, laut Bericht des behandelnden Arztes, wieder Erscheinungen von Peritonitis aufgetreten.

Die andere vor 12 Jahren operierte Patientin erfreut sich einer ungestörten Gesundheit (Fall VI, Bösch aus Emmendingen).

Auch die Dauererfolge der später ausgeführten Operationen waren gut. So ist zum Beispiel eine Patientin, bei der vor 3 Jahren beide in grosse Pyosalpinx umgewandelte Tuben exstirpiert wurden, heute vollkommen gesund und vermag schwere Arbeit ohne Anstrengung zu leisten.

Endlich besitzen wir über den Gesundheitszustand der meisten innerhalb der letzten 2 Jahre Operierten günstige Nachrichten. Doch ist in diesen Fällen die Beobachtungszeit für ein definitives Urteil noch zu kurz, denn bei einer Krankheit, die so chronisch verläuft wie die Tuberkulose, muss erst durch eine jahrelang fortgesetzte Beobachtung ein andauerndes Freibleiben von Krankheitserscheinungen konstatiert sein, ehe man von einer vollständigen Heilung reden darf.

(Erklärung der Tafeln I und II s. Seite 99.)

Fig. 1.

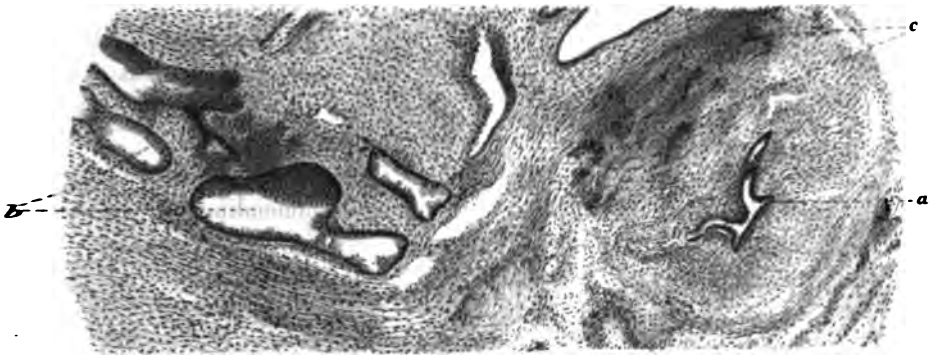

Fig 9.

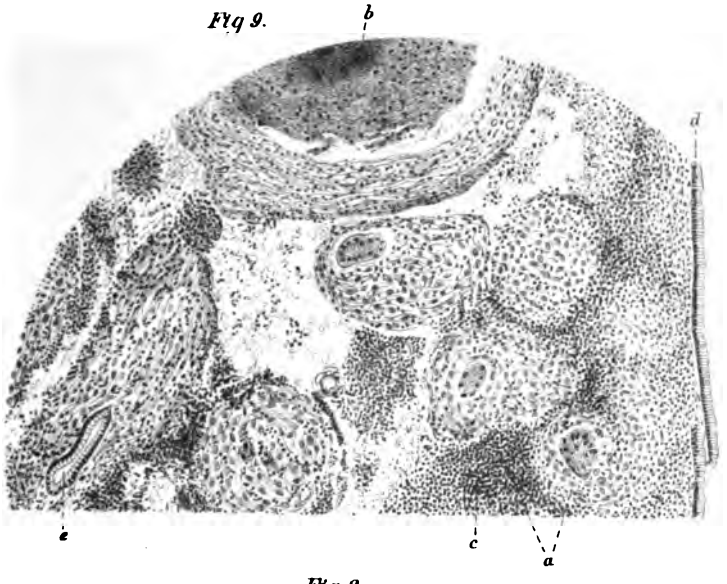

Fig. 2.

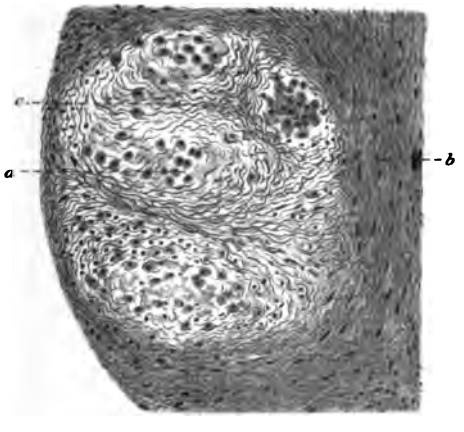

Verlag von Arthur Georgi
Lith. Anst. F.A. Funke, Leipzig.

Fig. 3.

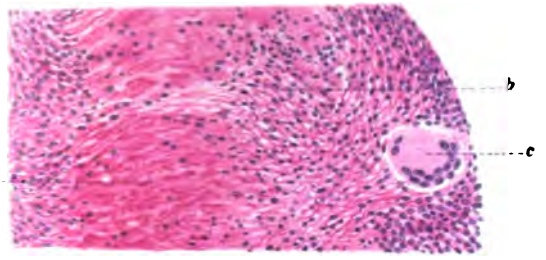

Fig. 4.

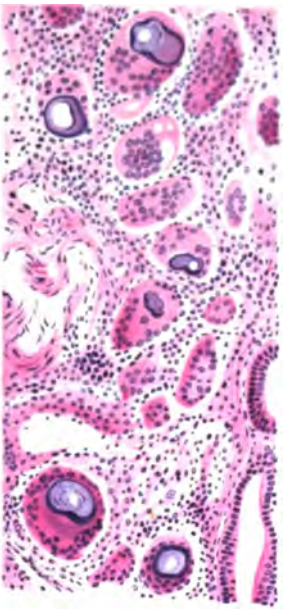

Fig. 5.

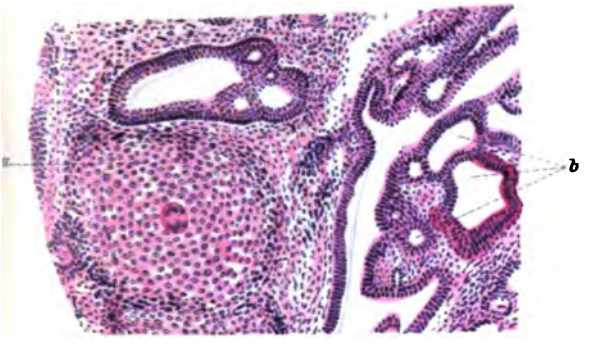

Fig. 7.

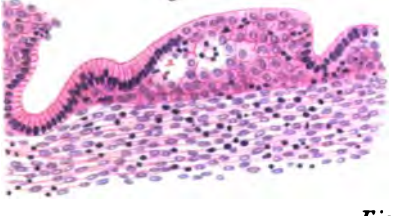

Fig. 8.

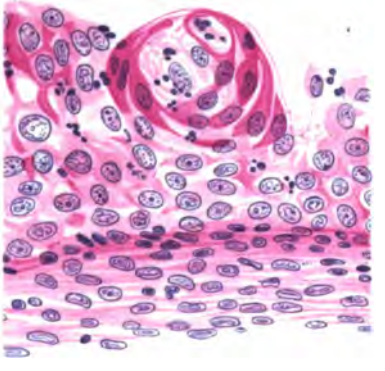

Fig. 6.

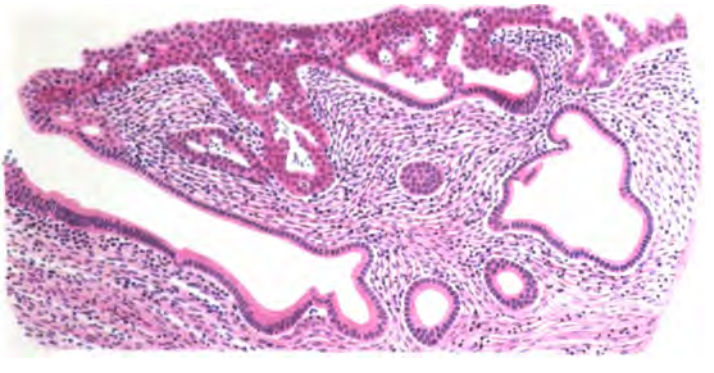

Verlag von Arthur Georgi in Leipzig.

Lith. Anst. v. E. A. Funke, Leipzig.

Litteratur.

1. Hegar, Tuberkulose der Tuben und des Beckenbauchfells. Deutsche med. Wochenschr. 1897 Nr. 45.

2. Gärtner, Über Erblichkeit der Tuberkulose. Zeitschr. für Hygiene, Bd. XIII, 1893.

3. Jani, Über das Vorkommen von Tuberkelbacillen im gesunden Genitalapparat bei Lungenschwindsucht. Virchows Archiv, Bd. 103.

4. Walther, Eine Kontrolluntersuchung der Janischen Arbeit. Zieglers Beiträge, Bd. 16. 1894.

5. Westermeyer, Beitrag zur Lehre von der Vererbung der Tuberkulose. Dissert. inaug., Erlangen 1893.

6. Jäkh, Ueber den Bacillengehalt der Geschlechtsdrüsen und des Sperma tuberkulöser Individuen. Virchows Archiv, Bd. 142.

7. Spano, Récherches bactériologiques sur le sperme d'Individus affectés de Tuberculose. Revue de la Tuberculose 1893, Nr. 4, refer. in Nachtrag zu der Arbeit von Walther. Zieglers Beiträge, Bd. 16.

8. J. Thorn, Zur Genitaltuberkulose des Weibes und zur Frage der intrauterinen Übertragbarkeit der Tuberkulose. Dissert. inaug., Berlin 1894.

9. Hühnermann, Primäre Genitaltuberkulose in der Schwangerschaft, Archiv für Gyn., Bd. XLIII.

10. Hegar, Die Entstehung, Diagnose und chirurgische Behandlung der Genitaltuberkulose des Weibes. Stuttgart bei Enke. 1886.

11. Sippel, Beitrag zur primären Genitaltuberkulose des Weibes nebst Bemerkungen zur Bauchfelltuberkulose. Deutsche med. Wochenschr. 1894, Nr. 52.

12. von Franqué, Zur Tuberkulose der weiblichen Genitalien, insbesondere der Ovarien. Zeitschrift für Geburtsh. und Gyn., Bd. 37, Heft 2.

13. Posner und Lewin, Untersuchungen über die Infektion der Harnwege. Centralbl. für Krankheiten der Harn- und Sexualorgane, Bd. VII, Heft 7.

14. Pinner, Über den Übertritt des Eies aus dem Ovarium in die Tube beim Säugetier. Archiv für Anatom. und Physiol. 1880.

15. Weigert, Virchows Archiv, Bd. 67.

16. Withridge Williams, Tuberculosis of the female generative organs. Johns Hopkins Hospital Reports, Vol. III. 1892.

17. Saulmann, Endometritis und Salpingitis tuberculosa, kompliziert mit Gonorrhoe. Vortrag in der gyn. Gesellschaft zu Brüssel, Centralbl. für Gyn. 1892, Nr. 27.

18. Schuchardt, Die Übertragung der Tuberkulose auf dem Wege des geschlechtlichen Verkehrs. v. Langenbecks Archiv, Bd. XLIV, Heft 2.

19. Wolff, Adenomähnliche Wucherungen der Tubenschleimhaut bei Tubentuberkulose. Monatsschr. für Geburtsh. und Gyn., Bd. VI. 1897.

20. Chiari, Zur pathologischen Anatomie des Eileiterkatarrhs. Zeitschr. für Heilkunde, Bd. VIII. 1887.

21. Schauta, Über die Diagnose der Frühstadien chronischer Salpingitis. Archiv für Gyn., Bd. 33.

22. Bulius, Zur Diagnose der Tuben- und Peritonealtuberkulose, Verhandlungen der Deutschen gynäkol. Gesellschaft. 1897.

23. Böhmann, Über Tuberkulose der Tuben. Dissert. inaug., Würzburg 1893.

24. Robert Meyer, Über die Genese der Cystadenome und Adenomyome des Uterus, Vortrag in der Gesellschaft für Geburtsh. und Gyn. zu Berlin 1897, Zeitschrift für Geburtsh. und Gyn., Bd. 32, Heft 2.

25. Ries, Nodular Forms of Tubal Disease. Journal of experimental medicine, Vol. II. 1897.

26. Sellheim, Zur Topographie der Beckeneiterungen. Verhandlungen der Deutschen gynäkol. Gesellschaft 1897.

27. Wieland, Beitrag zur Diagnose der Genitaltuberkulose des Weibes. Dissert. inaug., Freiburg 1894.

28. Courty, De l'adénite périutérine. Annales de Gyn., Bd. XV. 1881.

29. Cantin, Des Lymphangites périutérines non puerperales. Thèse de Paris 1889.

30. Walther, Zur Kenntnis der Uterustuberkulose. Monatsschr. für Geburtsh. und Gyn. Bd. VI. 1897.

31. Orthmann, Beitrag zur Kenntnis der primären Eileitertuberkulose. Festschr. für A. Martin, Berlin 1895.

32. von Franqué, Zur Histogenese der Uterustuberkulose. Sitzungsberichte der Physikalisch-Med. Gesellschaft zu Würzburg 1894.

33. Orthmann, Über Tuberkulose des Eierstocks, Vortrag in der Gesellschaft für Geburtsh. und Gyn. zu Berlin. Zeitschr. f. Geburtsh. u. Gyn. Bd. 37, Heft 2.

34. Wolff, Über die Tuberkulose des Eierstocks. Arch. für Gyn. Bd. 52.

35. Schmorl und Birch-Hirschfeld, Übergang von Tuberkelbacillen aus dem mütterlichen Blut auf die Frucht. Zieglers Beiträge, Bd. 9.

36. Sarwey, Ein Fall von spätgeborener Missgeburt mit kongenitaler Tuberkulose. Archiv für Gyn. Bd. 48.

37. Kischensky, Experimentelle Untersuchungen über den Einfluss der Laparotomie auf die Bauchfelltuberkulose der Tiere. Centralblatt für path. Anatomie 1893. Nr. 21.

38. Bumm, Über die Heilungsvorgänge nach dem Bauchschnitt bei bacillärer Bauchfelltuberkulose. Verhandlungen der Deutschen gnynäkol. Gesellschaft 1893.

39. von Kahlden, Diskussion im Verein Freiburger Ärzte. Münchn med. Wochenschr. 1896, Nr. 42; und Kaufmann, Über die Ursachen der Heilung der Bauchfelltuberkulose nach Laparotomie. Dissert. inaug., Freiburg 1893.

40. Gatti, Über die feineren histologischen Vorgänge bei der Rückbildung der Bauchfelltuberkulose nach einfachem Bauchschnitt. Archiv für klin. Chirurg. Bd. 53.

Erklärung der Tafeln I und II.

Figur 1. Durchschnitt durch den Knoten vom interstitiellen Teil der rechten Tube von Fall IV. Zeiss, Apochrom. 16, Ocular 4.

a) Tubenlumen,
b) mit Epithel ausgekleidete, abgeschlossene Hohlräume,
c) Tuberkelherde in der Muscularis.

Figur 2. Spontanheilung der Peritonealtuberkulose durch Einwuchern von Bindegewebe in die Tuberkel, Fall XV. Zeiss, Apochrom. 8, Ocul. 4.

a) Epithelioidzellen,
b) Bindegewebsmantel,
c) Einwucherndes Bindegewebe.

Figur 3. Spontanheilung der Peritonealtuberkulose durch Nekrose der Tuberkelelemente, Fall XV. Zeiss, Apochrom. 8, Ocul. 4.

a) Nekrose,
b) Bindegewebe,
c) Riesenzelle.

Figur 4. Zahlreiche, verkalkte Riesenzellen bei Salpingitis tuberculosa. Zeiss, Apochrom. 8, Ocul. 8.

Figur 5. Salpingitis tuberculosa, rechte Tube von Fall IV. Seibert, Objekt 3, Ocul. 0.

a) Tuberkel,
b) abgeschlossene, epitheliale Hohlräume, durch Verklebung der Schleimhautfalten entstanden.

Figur 6. Wucherung und Metaplasie des Cervixepithels bei Tuberkulose, Fall X. Zeiss, Apochrom. 16, Ocul. 4.

Figur 7. Übergang des normalen in das gewucherte metaplasierte Cervixepithel, Fall X. Zeiss, Apochrom. 8, Ocul. 4.

Figur 8. Zwiebelschalenartige Anordnung der Cervixepithelien, Fall X. Zeiss, Apochrom. 8, Ocul. 12.

Figur 9. Endometritis tuberculosa, Curettement von Fall X. Zeiss, Apochrom. 16, Ocul. 4.

a) Tuberkel mit Riesenzellen,
b) nekrotischer Herd,
c) stark kleinzellig infiltriertes Zwischengewebe,
d) Oberflächenepithel,
e) Drüse innerhalb eines Tuberkels.

Aus der Frauenklinik der Universität Heidelberg.

Zur konservativ-operativen Behandlung der Inversio uteri.

Von

F. A. Kehrer.

(Mit vier Holzschnitten.)

Puerperale Inversionen des Uterus gehören zu den seltenen Befunden der gynäkologischen Praxis. Ihre Behandlung, zumal der länger bestehenden, scheint noch keineswegs abgeschlossen. Da ich in einem unlängst beobachteten Falle einen, wie ich glaube, neuen Weg der operativen Behandlung eingeschlagen habe, möchte ich mir erlauben, diesen Fall zu veröffentlichen.

Am 5. Februar 1898 wurde der hiesigen Frauenklinik die Frau eines Musikers W. aus N. in Rheinpreussen überwiesen.

Anamnese: Der Vater ist im 72. Jahre an Altersschwäche, die Mutter (von 14 Kindern) im 68. Jahre an Apoplexia cerebri gestorben. Patientin ist nie ernstlich krank, auch nicht chlorotisch gewesen, im 12. Jahre zuerst, 4 wöchentlich, 5—6 Tage schmerzlos menstruiert. Am 3. Dezember 1895 hat sie sich verheiratet und am 25. Juli 1897 nach 12 stündigem Kreissen, zuletzt 1 stündigem Pressen, ein noch lebendes, reifes Kind mit Unterstützung der Hebamme geboren. Letztere soll zur Entfernung der Nachgeburt zuerst auf den Leib gedrückt, dann von der Scheide aus mit den Fingern nachgeholfen haben. Ausser der Nachgeburt soll dabei eine 2 Fäuste grosse Geschwulst vor die Genitalien getreten und von der Hebamme sofort zurückgebracht worden sein. Dabei wurde die Frau kurze Zeit ohnmächtig und hatte eine starke Blutung. Ein zugerufener Arzt war erst nach 24 Stunden zur Stelle. Er soll die von der Hebamme aufgehobene Nachgeburt und dann die Vagina untersucht und erklärt haben, „er hätte so etwas noch nicht erlebt". Die Behandlung bestand während der nächsten 3 Wochen in kalten Umschlägen auf den Leib, Pulvern (Secale?) und 3 × 25 Tropfen einer Arznei (Extr. fluid. Hydrastis canad.?). Die ersten 6 Tage wurde jeden Tag katheterisiert, die ersten 14 Tage 2 tägig ein Klystier gegeben. Die Blutung dauerte 3 Wochen lang in wechselnder Stärke fort, wurde von der 4. Woche an geringer und setzte auch manchmal einen Tag aus. Die Frau stand nach 3 Wochen wieder auf und blieb seitdem ausser Bett, nahm auch ihre häuslichen Arbeiten wieder auf. Beim

Gehen hatte sie das Gefühl, als wolle etwas aus den Genitalien herausfallen, bei längerem Gehen und Arbeiten auch Kreuzschmerzen, aber keine Harnbeschwerden, ausserdem guten Appetit, kein Brechen, keine Verstopfung und namentlich keinerlei Erscheinungen cerebraler Anämie. In der 6. Woche legte der Arzt 3 Wochen lang einen Mayer-Ring ein. Während dessen liess die Blutung erheblich nach, kam aber nach Wegnahme des Ringes wieder und hat seither, allerdings mit gelegentlichen Tagespausen, angedauert. 4 wöchentliche Steigerungen der Blutung wurden nicht bemerkt. Die letzten 8 Wochen war die Blutung wieder stärker.

Status: Die mittelgrosse, sehr blasse Frau bot folgenden Lokalbefund: Vulva und Vagina weit und schlaff. In letzterer fühlt man einen mit weicher, leicht blutender und dunkelroter Schleimhaut überzogenen Körper von Hühnereigrösse, Birnenform, sagittal abgeplattet und am unteren Ende am breitesten. Derselbe verjüngt sich nach oben zu stielartig. Um diesen Stiel legt sich ein dünnrandiger, ca. 3 cm breiter Ring, wie eine Manschette. Letzterer geht in den Tumor und in's Scheidengewölbe über. Oberhalb dieser Manschette und deren Lichtung entsprechend fühlt man durch die Bauchdecken eine seichte Vertiefung. Beim Anziehen des vaginalen Tumors verschwindet die Manschette, und kann man die Spitze des Tumors im Scheideneingange sichtbar machen. Es handelte sich also um eine durch Längszug aus einer inklompleten in eine komplete zu verwandelnde Inversio uteri.

Behandlung: Zunächst wurde in Narkose versucht, den invertierten Uteruskörper, nach Marion Sims nicht von der Mitte des Fundus, sondern von einer oberen Randpartie durch den Ring der Cervix durchzudrängen, doch bei der Enge des Ringes ohne anderen Erfolg, als dass es aus der Uterusschleimhaut stärker blutete. Nun zog ich den Uterus bis in den Introitus, legte einen Gazelappen darunter und darüber und liess ihn mit dem rechten Daumen und Zeigefinger des rechts von der Frau sitzenden Assistenten herabziehen.

Darauf wurde ein medianer Längsschnitt, 1 cm über der Grenze der leicht quergefalteten Scheide beginnend, durch den äusseren Muttermund und die Cervix bis über die Mitte des Corpus durch die ganze Dicke der vorderen Uteruswand geführt. In der Ausdehnung der Cervix war das Gewebe derb und wenig vaskularisiert, im Corpus dicker, etwa 0,7 cm, und von grösseren Gefässen durchsetzt. Als man in das Peritonealdivertikel eingedrungen war, erwies sich dessen oberer, cervikaler Teil zwar frei von Adhäsionen, aber sehr eng, hatte quergedehnt eine Breite von etwa 1 cm, liess jedenfalls die Kleinfingerspitze nicht durch. Den dickwandigen Uteruskörper durch diesen engen Cervixring in die Bauchhöhle zurückzudrängen, gelang nicht, selbst nachdem der Ring bis in die Scheide eingeschnitten war. Ein Weiterreissen, bis vielleicht in die Blase befürchtend, drückte ich nun die Mitte des Fundus von unten und hinten her fingerhutartig durch die Wunde in die Scheide. Indem ich den basalen Rand der konisch eingestülpten Falte in deren untere Öffnung einschob, gelang es, den grössten Teil des Fundus durch die Wunde herauszubefördern. Der Zeigefinger des Assistenten hielt den Fundus an seiner Stelle ausserhalb der Wunde fest. Nun begann ich die Wunde mit queren, tief durch die Mucosa reichenden und ca. 8 mm vom Peritonealrande ausgestochenen Nähten von Katgut zu vereinigen und zwar in der Richtung vom Fundus nach

der Cervix. Die Fäden wurden sofort und zwar auf der Peritonealseite geknotet. Nachdem etwa die Hälfte der Wunde vernäht war, setzte ich an der Grenze von Scheide und äusserem Muttermund mehrere Kugelzangen ein und drückte nun mit dem Zeigefinger den jetzt zu einem seitlich komprimierten Kegel gestalteten Fundus durch die Wunde zurück nach oben und durch den engen Muttermund in die Bauchhöhle, was nach einiger Schwierigkeit und Ausreissen der linksseitigen Kugelzange gelang. Hierauf vereinigte ich auch den Rest Wundränder bis zum äusseren Muttermund herab unter Knotung der Fäden im Cavum uteri und brachte das Organ ganz in den früheren Zustand zurück. Man konnte zum Schluss bequem den Zeigefinger durch die ganze Uterushöhle bis zum Fundus hinaufführen. Der Uterus lag jetzt im 1. Grade rekliniert. Die Höhle wurde mit Gaze fest ausgestopft, ebenso die Vagina.

Die Operierte hatte in den ersten 4 Tagen Fieber, Maximum (40,1°) am 2. Abend, vom 5.—7. Tage Abfall, Abendtemperaturen 37,5—6, nachher, unter Stühlen und Schweissen, Temperaturen um 37° schwankend. Niemals Empfindlichkeit des Leibes. Erbrechen nur am 1. Tag. Am 27. Februar Uterus in Anteflexion, Cavum 6 cm, Halskanal weit klaffend, Os ext. ohne scharfe Grenze ins Scheidengewölbe übergehend, Narbe fest, linear. Die Frau wurde mit der Weisung entlassen, sich später wieder vorzustellen, um, für den Fall ungenügender Rückbildung der Cervix, aus dem vorderen und hinteren Muttermundsrand mediane Keile (nach meiner Methode der Keilexcision) auszuschneiden und durch Quernähte das Os ext. zu verengern.

An die Mitteilung dieses Falles möchte ich einige allgemeine Betrachtungen anreihen über die zweckmässigste Behandlung der frischen und veralteten Fälle von Inversio uteri puerperalis.

Wenn ich einen aus elastischem und plastischem Material bestehenden Hohlkegel oder einen am einen Ende geschlossenen Hohlcylinder umdrehen, d. h. das geschlossene durch das offene Ende drücken und oberhalb des letzteren wieder in gleicher Form zu Tage treten lassen, gleichsam frisch aufbauen soll, so ist die Aufgabe einfach zu lösen. Man drückt entweder 1. das geschlossene Ende in die Lichtung hinein und, unter entgegengesetztem Zug an der Basis, durch deren Lichtung durch. Oder 2., man fasst das geschlossene Ende von der Höhle aus und zieht es durch letztere durch, während man die Basis fixiert. So beim Umdrehen einer Tasche, eines Strumpfes, aber auch in der Veterinärgeburtshilfe bei Reposition eines invertierten Uterus. Letzteres Ereignis ist bekanntlich bei Säugetieren (Stute, Wiederkäuer, Schwein) nicht selten. Hier ist die Reposition relativ leicht, weil das offene Ende des Hohlkörpers gerade so weit oder, beim Kegel, sogar weiter ist als das geschlossene Ende.

Beim invertierten Uterus des Menschen liegen die Dinge anders und jedenfalls erheblich schwieriger. Denn hier muss das stumpfe

Ende einer hohlen Birne durch die enge Höhle und das dünne Ende (Cervix) hindurch gedrückt werden.

In frischen puerperalen Fällen, wobei der Hals noch erweiterungsfähig und der ganze Uterus weich und plastisch ist, gelingt dies relativ leicht, zumal in Narkose und wenn man nach dem Rat von Kiwisch zuerst eine Tubenecke oder nach Marion Sims eine dem Cervixring nahe Partie des Corpus faltenartig in die Lichtung der Cervix hineinpresst, den übrigen Boden und Körper fingerhutartig einstülpt und allmählich unter abwärts gerichtetem Zug am Muttermund durch diesen in die Bauchhöhle zurückdrängt.

Ungleich schwieriger ist die Aufgabe bei veralteter, Monate und Jahre bestehender Inversion, weil dabei das Uterusgewebe weniger elastisch und weniger plastisch ist, das Peritonealvertikel sowie der Mutterhals sehr eng und derb geworden ist.

In solchen veralteten Fällen hat man folgende Methoden versucht:

1. Man erweiterte von der Scheide aus mit den Fingern, die man in die Furche zwischen dem Muttermundsring und Stiel des Corpus einführte, den Muttermund und drückte mit dem Daumen den eingestülpten Fundus in die Lichtung des Ringes hinein und durch diesen hindurch.

2. Man erweiterte den Muttermundsring vom Mastdarm aus (Courty) oder

3. gleichzeitig von der Blase und dem Mastdarm (Pate in Cincinnati), indem man einen Zeigefinger durch die künstlich erweiterte Harnröhre in die Blase, den andern Zeigefinger in den Mastdarm einschob, mit beiden Fingern den Ring dehnte und mit beiden auf den Fundus von der Scheide aus wirkenden Daumen den eingestülpten Teil durch den Cervixring zurückzudrängen suchte.

4. Um den Muttermundsring beim Zurückstülpen zu fixieren und gleichzeitig excentrisch zu dehnen, setzte Schröder Hakenzangen in den Muttermund, und zog Freund mehrere Seidenbändchen durch und drückte dann den Fundus in den Ring.

5. Simon Thomas machte zuerst den Bauchschnitt und erweiterte von der Peritonealseite aus den Inversionstrichter instrumentell (1 mal mit Erfolg, 1 mal mit lethalem Ausgang).

6. Marion Sims machte in den Muttermundsring einen hinteren medianen und zwei seitliche Längsschnitte.

7. Küstner (1893) machte zuerst einen Querschnitt durch das hintere Scheidengewölbe, dann einen Längsschnitt durch die hintere

Uteruswand und reinvertierte unter Einsetzen des Fingers in den Inversionstrichter den Uterus. Perlis hat diese Methode neuerdings lebhaft befürwortet. In 2 Fällen von Josephsohn-Stockholm wurde übrigens die Methode erfolglos geübt.

Neben diesen Methoden der raschen Reposition giebt es zwei andere, langsamer wirkende, bei denen der Fundus von der Scheide aus in einen Hohlkegel mit abwärts gerichteter Basis verwandelt und durch anhaltenden Druck in und durch den Ring zurückgedrängt wird. Das ist dasselbe Prinzip, nach welchem die Fruchtblase oder der vorliegende Kindesteil durch den Wehendruck in den engen Mutterhals geschoben werden und diesen allmählich erweitern, natürlich in umgekehrtem Sinne wie bei der Reinversion. Die beiden hierhergehörigen Methoden sind:

8. Die von Borggreve in Bevergern (Westfalen), von Kiwisch erwähnt. B. legte einen mit einem Knopfe versehenen Pistill derart in die Scheide, dass der Knopf den Fundus eindrückte und stützte das freie Ende des Pistills durch eine T-Binde. Bei der Wöchnerin von 3 Tagen war nach 4tägiger Wirkung dieses Apparates die Reinversion gelungen.

9. Die wohl am häufigsten geübte Methode, welche auch oft, wenn freilich erst nach vielen qualvollen Tagen, zum Ziele geführt hat, ist das Einlegen eines genügend grossen, mit Wasser gefüllten Kolpeurynters. Die Kuppe der Gummiblase drückt zunächst den Fundus ein und zurück, dann durch andauernden Druck des Corpus-Fundus-Kegels gegen den Halsring diesen auseinander und kann so im Verlauf von Tagen Reinversion bewirken.

10. Fehling schlug Einführen eines Schrotbeutels in die Scheide zur Reposition vor.

Um mich über die verschiedenen Hindernisse der Reposition und deren beste Beseitigung zu unterrichten, habe ich mir Phantome invertierter Uteri herstellen lassen. Zuerst benutzte ich Gummiballons, ferner Hohlbirnen aus dickem Leder und dickstem Wollstoff, dem sogenannten Moleton, und Filz. Doch sind diese Materialien entweder zu steif, oder zu leicht zusammendrückbar. Weiter versuchte ich den Pansen des Rindes (sogenannte Sulze), Schweinsschwarte und Haut vom Vorderknie des Ochsen. Letztere ist an der beim Liegen des Tieres auf dem Boden ruhenden Streckseite erheblich dicker als in der Umgebung und eignet sich deshalb besonders zur Imitation eines Uterus, dessen Wände vom Fundus

nach dem Os sich allmählich verdünnen. Die Haare werden durch Scheren und nachträgliches Rasieren entfernt.

Um nun Form und Grösse eines Uterus inversus nachzuahmen, schneidet man die betreffende Haut so zurecht, dass der Ausschnitt einem Seestern mit fünf Strahlen gleicht. Dem Fundus entsprechen die Scheibe, dem Corpus und der Cervix die Arme des Seesternes. Die Spitzen der Strahlen werden abgekippt. Dann lässt man durch Überwendlingsnähte die aneinander grenzenden breiten Ränder der Strahlen fest aneinander nähen bis auf einen offen bleibenden Spalt zwischen dem 4. und 5. Strahl. Durch die einander zugekehrten Ränder dieses Spaltes zieht man 5 Bindfaden querüber durch; die einzelnen Faden werden an ihren beiden Enden mit Knöpfen versehen. Durch Lösen und festes Zusammenziehen dieser kann man den Spalt schliessen oder beliebig erweitern.

Zuletzt wird, zur Nachahmung des Scheidengewölbes, eine in ihrer Mitte durchlöcherte, runde Platte rechtwinkelig auf die Spitze der Hohlbirne aufgesetzt, indem man die Ränder des 1 cm durchmessenden Loches mit den abgestutzten Enden der vernähten Strahlen durch Nähte vereinigt. Als Fortsetzung des Spaltes der Hohlbirne macht man einen Einschnitt in die Platte, ebenfalls durch zwei Fadenschlingen verschliessbar.

Bei Versuchen mit diesen Phantomen hat sich Folgendes ergeben:

1. Die Umwandlung des stumpfen Endes der Hohlbirne in einen Hohlkegel mit unterer Basis, also die Rückstülpung des Fundus gegen, nicht durch den Inversionstrichter, findet in der Wanddicke und Festigkeit des Materials eine Grenze. Bei sehr dünner Lamelle, wie etwa einer Harnblase, die man durch einen engen Ring durchdrückt, kann man eine Anzahl eng aneinander schliessender Längsfalten bilden und dadurch den Umfang der Faltenbasis so verkleinern, dass diese auch einen engen Ring passiert. Bei zunehmender Dicke der Membran kann man noch einen Kegel mit 4 Längsfurchen herstellen, bei noch dickeren und derberen Häuten nur einen einfachen, an der Basis runden oder seitlich abgeplatteten Kegel bilden, von einer gewissen Grenze der Dicke und Festigkeit an aber nur noch eine flache Telle erzeugen. Ich will bemerken, dass zum Eindrücken des Fundus kein Pistill, sondern der Finger benutzt wurde, wie überhaupt nur die Finger als drückende und dehnende Kräfte zur Verwendung kamen.

2. Der durch Eindrücken des Fundus gebildete Hohlkegel lässt sich nur dann in und durch den engeren Teil der Hohlbirne pressen,

wenn der ganze verjüngte Teil der letzteren in einen Cylinder verwandelt ist, dessen Lichtung durchweg weiter ist als die durch die Rückstülpung verbreiterte Basis des Hohlkegels. Eine Umwandlung des nach oben verjüngten Abschnitts in einen entsprechend weiten Cylinder wäre ohne Einschnitte nur bei plastischem oder elastischem Material möglich, und zwar entweder durch excentrische Dehnung mittelst centrifugal wirkender äusserer Kräfte, oder durch den excentrischen Druck des zurückgestülpten Hohlkegels. Bei dem relativ festen Material unserer Phantome ist aber ebenso wie bei einem Uterus inversus die Umwandlung in einen weiten Cylinder nur dadurch erreichbar, dass man den ganzen verjüngten Teil bis zur Stelle des grössten Umfangs der Birne der Länge nach ein- oder mehrfach durchschneidet.

Man scheint sich seither vorgestellt zu haben, dass das hauptsächliche Repositionshindernis von dem Ring des äusseren Muttermundes und der angrenzenden Cervix ausgehe. Das trifft nun aber nicht zu, wie man sich leicht an unsern Phantomen überzeugen kann. Löst man nämlich nur die oberen beiden (cervikalen) Fadenschlingen, während die 3 unteren die Spalträndер fest aneinandergedrückt halten, so geht der Hohlkegel des Fundus selbst bei stärkerem Druck nicht durch die vom verengten Corpus gebildete trichterartige Stelle hindurch. Erst nach Lösung aller Fadenschlingen, d. h. Herstellung eines bis fast zum grössten Umfang des Hohlkörpers reichenden breiten Spaltes ist eine vollständige Rückstülpung möglich.

3. Am leichtesten gelingt die Rückstülpung, wenn man nach Herstellung eines breiten Längsspaltes, der sich über die ganze Cervix und das halbe Corpus erstreckt, den Fundus schief von hinten unten her fingerhutartig in den Wundspalt nach vorn und oben hereindrängt, bis die Spitze des dadurch gebildeten, durch die Spalträndер seitlich zusammengedrückten Hohlkegels aussen (in der Vagina) weit herausgetreten ist. Durch koncentrisches Hereindrücken der basalen Ringfalte in die untere, offene Höhlung des Kegels kann man so den grössten und umfänglichsten Teil des Hohlkegels in und durch den Spalt durchdrängen. Der Hohlkegel wird dabei seitlich abgeplattet, also in eine konische sagittale Falte verwandelt. Nachdem dies geschehen, fixiert man die dem Os ext. entsprechende Stelle mit Kugelzangen und drückt dann, statt wie vorher schief nach oben vorn, die Kegelspitze grade nach oben in die Lichtung des Os ext. hinein. Damit ist die Reposition beendigt.

Man kann sich an unsern Phantomen leicht überzeugen, dass durch Wechsel in der Druckrichtung der Hohlkegel leichter durch ein Os von gegebener Enge durchgeht, als durch andauernden Druck auf die Mitte des Fundus in der Längsachse des Organs. Das ist auch begreiflich. Denn drückt man einen Kegel durch einen Schlitz von einer der Kegelbasis entsprechenden Weite, so geht er leichter recht- als spitzwinkelig durch.

Erst dann, wenn die Hohlbirne grösstenteils zurückgestülpt ist durch den Spalt, richtet man die Kegelspitze nach der engsten Stelle des Halses und presst sie unschwer, unter Anspannung des oberen Endes des Kanals mit Kugelzangen, durch. Schwierigkeiten können nun noch beim Durchtritt durch das angrenzende Scheidengewölbe erwachsen, die durch Öffnen der Fadenschlingen an dem Scheidenspalt beseitigt werden.

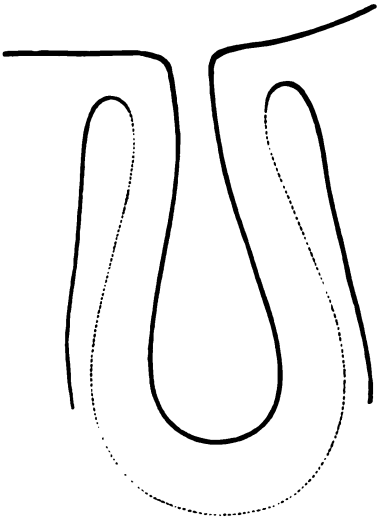

Fig. 1. Frontalschnitt durch den total invertierten Uterus.

Fig. 2. Mediane Längsspaltung der vorderen Wand.

Die Versuche an den Phantomen haben also ergeben, dass die oben beschriebene und in einem Falle thatsächlich geübte Methode in allen wesentlichen Punkten richtig ist.

Um die einzelnen Akte der Operation nochmals hervorzuheben, so sind es folgende:

1. Tiefes Herabziehen und Einschlagen des Uterus in Gaze und Festhalten desselben mit zwei Fingern (Contouren s. Fig. 1).

2. Medianer Längsschnitt durch die vordere Uteruswand bis ins Peritonealdivertikel von dem Os ext. und angrenzenden Ring des Scheidengewölbes bis zur dicksten Stelle des Organes (s. Fig. 2).

3. Fingerhutartige Einstülpung der hinteren Wand des Corpus und Fundus in den vorderen Wundspalt, bis zum weiten Heraustreten der Kegelspitze aus der Wunde, mittelst des schief nach oben vorn drückenden Zeigefingers (s. Fig. 3 und 4).

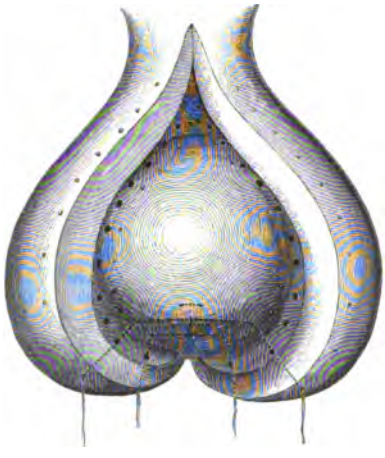

Fig. 3. Fundus in die Wundspalte eingestülpt, von vorn.

Fig. 4. Dasselbe von der rechten Seite gesehen.

4. Anlegen querer Katgutnähte durch die ganze Dicke der Wundränder mit Ein- und Ausstich durch die Mucosa, ohne vorläufige Knotung.

Im obigen Falle wurden die Fäden sofort zugezogen und die dem Fundus näheren nach der Peritonealseite, die unteren nach der Scheide hin geknotet. Es scheint mir aber zweckmässiger, die Knotung bis zur vollständigen Reposition zu unterlassen, weil dann 1. die Querspannung der Wundränder geringer und 2. eine innigere Adaption der Wundflächen möglich ist, und ausserdem die Knoten in das Cavum uteri, nicht in die Peritonealhöhle, zu legen, weil die Knoten als die spätest sich auflösenden Teile des Fadens leicht eine Peritonealreizung bewirken könnten.

5. Eindrängen der Spitze des rückgestülpten Körpers und Bodens in und durch den Muttermund und den Schlitz im Scheidengewölbe in die Bauchhöhle, also nach oben zu, unter Fixation des

Muttermunds-Rings mit Kugelzangen bis zur Vollendung der Reposition. Bei grösseren Widerständen im Laquear kann der Spalt durch Querschnitt nach beiden Seiten erweitert werden.

6. Festes Knoten der Fäden im Cavum uteri resp. der Vagina. Es ist selbstredend, dass davon die Festigkeit der Narbe und damit deren Haltbarkeit bei einer späteren Schwangerschaft zum Teil abhängt. Eine feste Narbe — das ist neben der Reposition die Hauptsache. Denn wenn man riskierte, dass die Narbe in einer späteren Schwangerschaft sich bis zur Berstung dehnte, wäre es gewiss besser, nicht Erhaltung eines funktionsfähigen Uterus anzustreben, sondern die Amputation vorzunehmen.

7. Ausstopfen des Cavum uteri mit Gaze, die 2—3 Tage liegen bleibt, die Wundsekrete rasch abführt, eine Wiederumstülpung verhütet und Kontraktionen anregt.

8. Als Nachoperation bei dauernd weitem Klaffen des Os ext. kommt vielleicht noch Verengerung des Os ext. durch Ausschneiden medianer Keile aus dem vorderen und hinteren Muttermundsring und quere Vereinigung der Wundränder in Frage.

Vor der Küstner-Methode des Querschnitts im hinteren Scheidengewölbe und Spaltung der hinteren Wand scheint mir diese Methode vor allem die leichtere und bequemere Zugänglichkeit des Objektes voraus zu haben. Küstner arbeitet im hinteren, dunkleren Teil der Vagina und muss den Uteruskörper stark nach oben drängen. Ich ziehe den ganzen Uterus stark nach unten bis in den Scheideneingang herein und komme so bequem an die zu operierende vordere Wand. Küstner öffnet den Douglas und muss diesen dann nachträglich vernähen oder drainieren, ich eröffne die Excavatio vesico-uterina und habe in obigem Fall weder die minimale Scheidenwunde vernäht, noch die Excavatio vesico-uterina drainiert.

Dass die Küstnersche Methode übrigens nicht immer gelingt, erlebte Josephsohn-Stockholm (Ctbl. f. Gyn. 1897 p. 560) in 2 Fällen.

Es fragt sich nun, wann ist diese konservativ-operative Behandlung indiziert? Jedenfalls nur in älteren Fällen mit enger, derber Cervix.

Man wird wohl auch in solchen Fällen zunächst in Narkose Manualreposition versuchen, einige Tage später, wenn die Folgen des mechanischen Insults abgelaufen sind, auch einige Tage nach-

einander die Kolpeuryse versuchen, diese aber unter jedesmaliger strengster antiseptischer Auswaschung der Vagina.

Hat auch die Kolpeuryse keinen Erfolg, dann möge man zur angegebenen Operation schreiten.

Im obigen Falle machte ich nur einen Versuch mit Manualreposition, unterliess aber die Kolpeuryse, weil diese bei der grossen Enge und Rigidität der Cervix aussichtslos schien. Doch wird man sich bezüglich dieser Frage nach dem konkreten Fall, insbesondere nach der Festigkeit der Uteruswände entscheiden.

Aus der Frauenklinik der Universität Freiburg i. B.

Abnorme Behaarung und Uterus duplex.

Von

Alfred Hegar.

(Mit einer Abbildung.)

Die Beachtung des Haarwuchses, als eines wichtigen sekundären Geschlechtscharakters, hat nicht nur ein wissenschaftliches Interesse, sondern kann auch von praktischer Bedeutung sein, selbst wenn man von eigentlichen pathologischen Prozessen ganz absieht. Fehler der Entwickelung und Bildung, ein vorzeitiges Wachstum der Haare, Defekt an Stellen, wo sie erscheinen, Anwesenheit, wo sie nicht vorhanden sein sollten, ungewöhnliche Beschaffenheit — Lanugo anstatt Dauerhaar — sind Stigmata, welche uns über den Wert eines Organismus Aufschluss zu geben vermögen. Sie müssen uns ferner auffordern, noch nach anderen Anomalien zu suchen, da diese häufig mehrfach auftreten. Endlich haben wir in ihnen ein Hilfsmittel für unsere Diagnose bei zweifelhaften Zuständen, wo es sich um Entscheidung darüber handelt, ob irgend ein Bildungsfehler oder ein pathologischer Vorgang zu Grunde liege. Die folgende Beobachtung wird dies erläutern.

K. F. 16 $^1/_2$ Jahre alt. Von Bildungsfehlern bei Vorfahren nichts bekannt. Vater und Mutter sind gesund und zeigen keine ungewöhnliche Behaarung. Die Mutter hat grosse, hängende Brüste mit sehr gut abgesetzten und wohlgebildeten Warzen. Sie hat 5 Kinder geboren — eines kam tot zur Welt. Die übrigen 4 Kinder sind von der Mutter 1—2 Jahre lang gestillt worden. Unsere Pat. wurde volle 2 Jahre gestillt. Die Geschwister sind gesund und zeigen bis auf einen Bruder, welcher ebenfalls stark behaart ist, nichts Besonderes. Leider konnte dieser, wegen Abwesenheit von Freiburg, nicht untersucht werden.

Unsere Patientin, bei welcher der Mutter schon in der Kind-

heit die ungewöhnliche Behaarung aufgefallen war, ist bis zum vierzehnten Jahr ganz gesund gewesen. Damals will sie an Bleichsucht — blassem Ansehen, Müdigkeit, Kopfschmerzen — gelitten haben. Die Periode trat mit $14^1/_2$ Jahren ein, unregelmässig, alle 3—6 Wochen, 3—4 Tage lang, sehr schwach und ohne Schmerz. Als dies so etwa $^3/_4$ Jahr gedauert hatte, ging sie auf 5 Monate nach Stuttgart, wo die Menses nicht mehr erschienen und die angebliche Bleichsucht nachliess. Bei ihrer Rückkehr nach Freiburg kam die Periode wieder, wie früher unregelmässig, aber nun verbunden mit Leibschmerzen, welche jedoch nicht sehr stark waren. Erst 6 Monate später, als Patientin $16^1/_4$ Jahre alt war, bei der Periode äusserst heftige Schmerzen, so dass der herbeigerufene Arzt eine Unterleibsentzündung diagnostizierte. Fieber soll jedoch nicht dagewesen sein. Bei Bettruhe und Eisblase Besserung. Allein im folgenden Monat bei Wiedereintritt der Menstruation kamen die Schmerzen in grosser Intensität wieder und blieben von da an ständig bis zu ihrer Aufnahme in die Klinik, 10 Tage später. Der Stuhl war während dieser Zeit träge, das Wasserlassen schmerzhaft, der Schlaf schlecht. Temperatur am Abend der Aufnahme 37,6.

Patientin ist von mittlerer Grösse, im allgemeinen sehr gut entwickelt, derbem Knochenbau, Zähne sehr gut, Muskulatur gut, Fettpolster gering, Schilddrüse: rechter Lappen taubeneigross, linker und mittlerer Lappen haben etwa den Umfang einer Wallnuss. Brustdrüsen sehr schlecht. Warzenhof von sehr geringem Umfang, wenig pigmentiert. Warzen kaum vorhanden, kaum über die Umgebung erhoben, 3—4 mm Durchm.

Kopfhaar reichlich, hellbrünett. Augenbrauen laufen über der Nasenwurzel etwas zusammen. Doch stehen die Haare daselbst nur vereinzelt. Oberlippe mit sehr kurzem feinem Flaum bedeckt. Dies fällt jedoch nicht sehr auf. Dagegen ist die ganze Vorderfläche des Thorax und des Abdomens mit 15—20 mm langen feinen, aber ziemlich dunkeln Haaren bedeckt, welche länger sind und viel dichter stehen, als bei einem andern zum Vergleich herangezogenen Mädchen von annähernd demselben Alter. Auf dem Thorax sind die Spitzen der Haare nach dem Brustbein und etwas nach dem Abdomen hin gerichtet, dies ändert sich lateralwärts von der Mammillarlinie, wo sie nach der Wirbelsäule zu gekehrt sind. Auf dem Bauch haben die etwas längeren Haare eine Richtung medianwärts und gegen den Nabel und ändern sie dann ebenfalls von der Mammillarlinie an gegen die Wirbelsäule hin. Pubes und Mons veneris

sind stark behaart und ebenso der untere Teil der Lin. alba, wie beim Mann. Auf dem Rücken ist die Behaarung nicht sehr stark, nimmt aber nach unten gegen die Lendengegend sehr zu; besonders stark ist sie auf den Hinterbacken und an der Schenkelfalte, wo sie dann in ähnlicher Weise auf die Hinterfläche der Oberschenkel und weniger ausgeprägt auf die der Unterschenkel übergeht. Auch die Vorderfläche der unteren Extremität ist reichlich damit versehen. An den Armen ist die Behaarung nur wenig stärker, als bei andern Individuen. Die Richtung an den Extremitäten geht nach den Händen und Füssen zu. In der Achselhöhle findet sich ein Büschel langer, dunkler, doch nicht sehr dicht stehender Haare.

Der Charakter der Haare ist im allgemeinen der des Wollhaars, dessen Feinheit und flaumartige Beschaffenheit vorhanden ist, doch ist die Pigmentation stärker. Bekanntlich ist übrigens kein scharfer Unterschied zwischen Lanugo und bleibendem Haar vorhanden. Selbst das Mark fehlt häufig bei letzterem. In der Abbildung findet sich Lanugo eines neugeborenen Kindes, Brusthaar unserer Patientin und das eines anderen 17 jährigen Mädchens und Kopfhaar unserer Patientin. Man sieht, dass deren Brusthaar entschieden an Dicke dem des gesunden Mädchens nachsteht, obgleich es länger und dunkler ist.



1 2 3 4

1 Lanugo eines neugeborenen Kindes; 2 Haar von der vorderen Brustfläche der Pat.; 3 Haar von der vorderen Brustfläche eines gesunden Mädchens; 4 Kopfhaar der Pat. Vergr. 120.

Das Becken wurde erst später bei der Entlassung einer genaueren Untersuchung unterworfen, die jedoch auch nicht ganz vollständig war, da die Conj. diagonalis nicht gemessen werden konnte. Conj. ext. 17, Dist. spin. 25,5, Dist. crist. 27, Dist. intertroch. 28,5, Schambogen eng und hoch. Dist. tub. isch. etwa 9. Querspannung entschieden geringer als normal. Vordere Fläche des Kreuzbeins, durch den Mastdarm untersucht, verläuft grade nach abwärts. Die Steissbeinspitze steht stark nach vorn vor, so dass der im Rectum befindliche Finger sehr geniert ist. Lendenlordose gering. Das Becken ist also im allgemeinen wenig geräumig und hat einen kindlichen Charakter. Trotz des jugendlichen Alters nehme ich bei der sonst sehr kräftigen Ausbildung des

Skeletts eine mangelhafte Entwickelung des Beckens an. Ich bemerke hier, dass die gewöhnliche Angabe, nach welcher bei Ut. duplex ein weites Becken vorhanden sei, im allgemeinen falsch ist. Ich habe dies wohl auch, aber nur selten gesehen, dagegen gewöhnlich diesen Körperteil in seiner Ausbildung zurückgeblieben gefunden.

Grosse Schamlippen flache Hautwülste, kleine Labien etwa 4—5 cm lange, 3—4 cm hohe Lappen. Clitoris normal. Hymen vollständig erhalten, mit enger Öffnung. Scheide nicht sehr eng. Sie geht nach oben ohne Bildung eines Gewölbes in eine umfängliche (ca. 5 cm Durchmesser), aber sehr wenig vorragende Kuppel über, in deren Mitte sich ein kleines rundes Loch befindet, durch welches sich eine glatte, gerötete Schleimhaut etwas hervordrängt. Eine eingeführte Sonde dringt 7 cm nach hinten zu ein. Vorn von der mehr rechts und hinten im Becken stehenden Kuppel stösst man auf eine umfängliche, bis zu einer durch den unteren Schoossfugenrand parallel mit dem Eingang gelegten Ebene herabreichende Geschwulst, mit nach unten zu leicht convexer Oberfläche, welche, sehr umfänglich, fast überall nahe an die Beckenwand heranreicht. Links liegt sie dieser fest an, lässt sich jedoch etwas auf und abschieben. Im übrigen ist kaum eine Beweglichkeit vorhanden. Die Oberfläche ist glatt und nirgends sind Vorsprünge oder nur Grenzen einer besonderen Abteilung wahrnehmbar. Die Konsistenz ist durchweg fest. Der Tumor ragt bis zu 7 cm über die Schoossfuge in die Bauchhöhle, in der Mitte des Hypogastriums, so dass die seitlichen Grenzen gleichweit von der Lin. alba entfernt sind. Auf der oberen flachen Wölbung sitzt eine zweite Geschwulst von der Grösse eines Hühnereis, mit der ersteren durch einen dicken Stiel verbunden. Dann folgt eine Einschnürung und weiterhin eine zweite, etwas kleinere Geschwulst. Auch diese Tumoren fühlen sich fest an, lassen sich aber leicht hin und herschieben. Sie liegen hinter der Lin. alba und nur der zweite geht mehr nach links hinüber.

Die Annahme einer Haematometra bei Uterus duplex lag sehr nahe und ich würde keinen Zweifel gehabt haben, wenn ich mir über die Bedeutung der abnormen Behaarung, sowie der auffallend rudimentären Beschaffenheit der Brustwarzen klar gewesen wäre und wenn ich die infantile Form des Beckens, dessen eingehende Untersuchung durch die Beckengeschwulst verhindert war, gekannt hätte. So kam es, dass ich einen Uterustumor nicht ganz ausschloss, obgleich das jugendliche Alter sehr dagegen sprach.

Operation 9. März 1898. Die Scheide wurde am vorderen

Umfang der die Vaginalportion bildenden flachen Kuppel losgetrennt, die Blase auf etwa 2 cm in der Höhe mit den Fingern losgelöst und dann ein Explorativtroikar eingestossen. Dieser durchsetzte eine dicke Wand und das bekannte theerartige Blut kam dann zum Vorschein, worauf ich einen langen Schnitt durch das Gewebe machte. Der Hohlraum, dessen Wand fast 1 cm dick war, enthielt ungefähr $^1/_2$ Liter Flüssigkeit. Doch erfolgte die Entleerung nur sehr allmählich, da die Kranke sofort ins Bett gebracht wurde und nichts geschah, um den Ausfluss zu beschleunigen.

Die Rekonvalescenz verlief nicht gut. Schon in einigen Tagen stieg die Temperatur beträchtlich an, der Leib trieb sich auf und ein grosses Exsudat bildete sich auf der rechten Seite aus. Am 16. Tag post operationem perforierte ein Abscess in die Blase, worauf das Fieber rasch abfiel und vollständiges Wohlbefinden folgte.

Wahrscheinlich war trotz der sorgfältigen Desinfektion der Scheide vor der Operation eine durch Retention des Sekrets begünstigte sekundäre Infektion eingetreten. Als ich nach dem ersten Erscheinen des Fiebers die Wunde untersuchte, floss nichts aus und erst nach Einschieben einer Sonde quoll eine zersetzte Flüssigkeit heraus. Die sofortige Ausspülung und Drainierung der Höhle konnte leider die Entzündung nicht mehr verhüten.

Die etwa 7 Wochen nach der Operation vorgenommene Untersuchung zeigt eine wohlgebildete Vaginalportion von etwa 1—2 cm Länge, 2 cm Breite, cylindrischer Gestalt und mit einer ca. 1 cm langen Spalte, dem Muttermund, der in fast sagittaler Richtung verläuft. Vor der vordern Lippe, also anscheinend im vordern Scheidengewölbe, eine rundliche Öffnung mit granulierenden Rändern, in welche die Sonde 8 cm eindringt. Die etwas nach vorn und links im Becken stehende Vaginalportion geht nach oben in eine Anschwellung über von der Dicke eines Apfels, supravaginaler Abschnitt, von dessen Beschaffenheit man sich durch Untersuchung mit Zeigefinger im Rectum und Daumen in der Scheide leicht überzeugen kann. Von da aus geht ein kurzer dicker Strang nach der linken Beckenwand, während nach rechts hin sich ähnliche, nur längere und weniger umfangreiche Gebilde erstrecken. Oberhalb des offenbar durch umgebende Exsudatmasse stark verdickten supravaginalen Abschnitts des Mutterhalses erhebt sich ein glatter etwa 6—7 cm langer, 5—6 cm breiter und 2 cm dicker Körper mit ziemlich ebenem oberen Rand. Dieser Körper geht nach links ohne scharfe Grenze in einen dicken Strang oder vielmehr dicke

Membran über, welche sich bis zur Beckenwand erstreckt. Nach rechts dagegen läuft ein Strang, welchen man wohl für ein Horn nehmen kann, sich allmählich verdünnend, bis fast zur Lin. terminalis vor der Art. sacroiliaca. Hier beginnt dann eine fast gänseeigrosse etwas platte Masse, welche teils an der Wand des kleinen Beckens vor der Art. sacroiliaca liegt, teils in die Darmbeingrube heraufragt. Von den vor der Operation gefühlten beiden Anschwellungen und Einschnürungen ist nichts mehr zu fühlen.

Es ist nicht meine Absicht, hier näher auf die Haematometra und ihre Behandlung einzugehen. Gewöhnlich warnt man vor Vielthuerei, Ausspülungen der Höhle, Drainage u. s. w. Man ersieht aus der Beobachtung, dass man auch zu wenig thun kann.

Uns interessiert hier wesentlich das eigentümliche Zusammentreffen der abnormen Behaarung mit dem Uterus duplex. Ist dies nur ein Zufall oder besteht ein Zusammenhang? Ich zweifele nicht, dass beide Anomalien eine gemeinsame Ursache haben, eine Entwicklungsstörung, bewirkt durch eine uns unbekannte Schädlichkeit, welche die Frucht getroffen hat. Wir haben also einen Fötalismus vor uns, wie man dies Verhältnis zum Unterschied vom Infantilismus, einer in der Kindheit einsetzenden Entwicklungsstörung nennen kann. Zu den Äusserungen des Fötalismus gehört auch noch die eigentümliche Beschaffenheit des Beckens und der Brustwarze. Diese ist zwar bei sehr vielen Frauen schlecht ausgebildet, aber so rudimentär doch selten, so dass ich das Zusammentreffen mit den anderen Anomalien nicht für zufällig halten möchte.

Man wird es vielleicht auffallend finden, wenn die starke Behaarung in unserem Fall als eine Entwickelungshemmung bezeichnet wird, während man doch gewöhnlich einen in seinem Wachstum vorgeschrittenen Körperteil nicht als in seiner Entwickelung zurückgeblieben bezeichnet. Doch geschieht dies auch sonst. Ein Uterus bicornis kann das normale Organ an Umfang übertreffen, ein infantiles Becken zeigt nicht stets Verkürzungen seiner Durchmesser, ein Individuum bietet Körperverhältnisse eines Kindes dar und besitzt einen Riesenwuchs. Nicht nur die Grösse, sondern auch Bau und Form sind hier massgebend.

Für jenen Haarwuchs liefert uns Brandt[1]) eine gute Erklärung des scheinbaren Widerspruchs. Nach ihm ist die Be-

[1]) Über die sogenannten Hundemenschen etc. Biologisches Centralblatt. 1897. Nr. 5.

haarung des sogenannten Hundemenschen (nicht jede ungewöhnliche Behaarung) eine Hypertrichosis lanuginosa foetalis und beruht auf einer Entwickelungsschwäche des Hautsystems, welches nicht die Kraft hat, die embryonalen Haare auszustossen und durch neue, sich weiter differenzierende zu ersetzen. Häufig sind beim Hundemenschen auch noch weitere, dem Ektoderm entstammende Gebilde, die Zähne fehlerhaft und defekt.

Bei unserer Kranken erstreckt sich die Entwickelungsstörung auch noch auf Organe, welche dem Mesoderm angehören, was nicht zu verwundern ist, da wir auch sonst Missbildungen begegnen, bei welchen sogar sämtliche Keimblätter beteiligt sind.

Leider lässt sich der ursächliche Faktor, welcher während des Embryonallebens eingewirkt hat, nicht angeben, wie dies leider nur zu häufig ist. Man könnte deshalb auch an einen primären Bildungsfehler im Sinne von Klebs[1]) denken, nach welchem ein solcher Fehler „schon bei der ersten Bildung des Körpers gegeben ist". Danach könnte er nur in der Beschaffenheit der Keimplasmen oder in besondern Umständen bei der Befruchtung seine Ursache finden. Klebs nennt z. B. den Hermaphroditismus einen primären Bildungsfehler, während er die Hypospadie ohne sonstige Annäherung des Körpers an den weiblichen Typus als Hemmungsbildung, d. h. im Embryonalleben erworben, betrachtet.

Man kann in unserem Fall das gleichzeitige Vorkommen starker Behaarung bei dem einen Bruder als ein Zeichen für den germinativen Ursprung betrachten. Allein nichts spricht dagegen, dass Bruder und Schwester im Schooss derselben Mutter dem gleichen Einfluss ausgesetzt waren. Auch ist ein erblicher Fehler in der Familie nicht nachweisbar. Nachteilige Einwirkungen, welche, wie Syphilis, Alkohol, Metallgifte leicht Schädigungen des Keims hervorbringen, sind nicht nachzuweisen. So bleibt beim Festhalten an einem germinativen Ursprung nur die Annahme einer durch irgend ein unbekanntes Agens hervorgebrachten Keimvariation oder eines Atavismus. Das persistierende embryonale Wollhaar lässt sich aber nach Brandt nicht auf den Pelz der lebenden Säugetiere, sondern nur auf den der Ursäuger, Promammalia, beziehen. Benutzt man aber zur Erklärung einer Erscheinung überhaupt nicht gern den Atavismus, so wird man dies noch viel weniger thun, wenn man so weit zurückgreifen muss.

---

[1]) Handbuch der path. Anat. pag. 722.

Bei dem Atavismus hätten wir einen gut gebildeten Uterus duplex zu erwarten und nicht ein Organ, welches in einem Abschnitt verkümmert ist. Wir kämen also mit dem Atavismus nicht einmal aus und müssten noch ausserdem eine Entwickelungsstörung heranziehen.

So halten wir am besten an dieser allein fest, da sie für die abnorme Behaarung, den Uterus duplex, die rudimentäre Brustwarze und die Beschaffenheit des Beckens eine hinlängliche Erklärung bietet.

Zum Schluss möchte ich noch darauf aufmerksam machen, dass eine ungewöhnliche Behaarung beim Weibe häufiger ist, als man gewöhnlich annimmt, wenn sie auch sehr selten in so abnormer Weise erscheint, wie in der vorliegenden Beobachtung, wo Wollhaar fast die ganze Hautoberfläche bedeckt. Dagegen ist beim Weib ein dem des Mannes ähnlicher, wenn auch weniger starker, Haarwuchs nichts Ungewöhnliches; also Haare auf der Oberlippe, dem Kinn, den Wangen, dem oberen Abschnitt des Brustbeins, an der Lin. alba von dem Mons veneris nach aufwärts, nicht nur bei älteren, sondern auch bei jungen Frauen und selbst Mädchen. Bekanntlich ist das schöne Geschlecht mancher Rassen und Völker, wie der Italiener und Franzosen, in dieser Hinsicht besonders gut ausgestattet. In manchen Familien ist schon bei jüngeren Mädchen der Flaum auf der Oberlippe etwas gewöhnliches, während die Matrone einen hübschen Backenbart und Kinnbart aufweist. Man würde die stärkere Behaarung noch häufiger bei Weibern wahrnehmen, wenn nicht der Schönheitsfehler durch Ausreissen, Abkneipen und selbst Rasieren verdeckt wäre. Sehr eigentümlich ist das zuweilen eintretende Haarwachstum bei Geschwülsten der Ovarien, aber auch bei Tumoren, welche von anderen Organen ausgehen, ferner bei Tuberkulose, Geisteskrankheiten.

Man sollte diesen Erscheinungen mehr Beachtung schenken, als dies gewöhnlich geschieht, da richtige Aufschlüsse über manche physiologische und pathologische Verhältnisse dadurch erlangt werden können. Auch falsche Ansichten werden dadurch berichtigt, wie die über den Einfluss der Kastration auf das Wachstum der Haare, welches neuerdings von Herff[1]) auf dem Wiener Kongress wieder zur Sprache gebracht hat. Nachträglich stellte sich heraus, dass der etwas ausführlicher mitgeteilte und anscheinend beweisendste

[1]) Verhandlungen der deutsch. Ges. f. Gyn. in Wien p. 482.

Fall mit der Sache gar nichts zu thun hatte, da nur ein Eierstock entfernt worden war. v. Herff hat selbst in anerkennenswerter Weise sehr bald den Irrtum berichtigt [1]).

Die Patientin ist nachträglich an einem retroperitonealen Sarkom gestorben, wobei sich ein zurückgebliebener Eierstock vorfand. Sehr wahrscheinlich hängen die abnorme Behaarung und die sonstigen eigentümlichen Veränderungen, welche v. Herff sehr richtig mit den Erscheinungen bei Akromegalie vergleicht, mit dem Sarkom zusammen, da auch sonst solche Zustände gerade in Verbindung mit bösartigen Geschwülsten vorgefunden worden sind.

Will man einen männlichen Bartwuchs mit der Ausrottung der Keimdrüsen in ursächliche Verbindung bringen, so muss man, um eine leicht vorkommende Täuschung zu vermeiden, vor allem sich vergewissert haben, dass vor der Operation nichts dergleichen vorhanden gewesen sei. Dies ist um so notwendiger, als bei Tumoren der Eierstöcke zuweilen eine ungewöhnliche Behaarung beobachtet worden ist, welche nicht mit der Keimdrüse, sondern mit der Geschwulst in einem gewissen, wenn auch vielleicht nicht ursächlichen Zusammenhang steht, da, wie schon erwähnt, auch bei Tumoren anderer Körperteile, aber auch bei sonstigen Krankheitszuständen wie Tuberkulose, Gehirnleiden, Psychosen, ein abnormer Haarwuchs wahrgenommen worden ist.

Eine Quelle des Irrtums liegt ferner darin, dass die Kranken durch alle Künste der Toilette den sekundären männlichen Sexualcharakter zu verdecken streben.

Eine 38jährige Bauersfrau kam mit einem mannskopfgrossen Fibrom in die Klinik. Sie hatte einmal normal geboren und einmal abortiert. Ihre Periode war in Ordnung bis vor etwa 4 Jahren, wo, wie sie sagte, ihr Leiden begann. Sie war von ungemein kräftigem Körperbau, breiten Schultern, breitem Thorax, derben Knochen und guter Muskulatur. Die Stimme war weiblich, die etwas dunkle Färbung um das Kinn fiel mir auf und als ich näher zusah, entdeckte ich, dass sie von sehr zahlreichen derben, aber bis auf 4 mm abgezwickten Haaren herrührte. Bei Entblössung des Thorax zeigte sich das obere Brustbein mit dichtem, langem Haarbüschel besetzt, stärker, als ihn viele Männer haben. Die Haare nahmen nach unten zu ab, gingen aber doch noch auf dem Abdomen bis zum Nabel herab. Dagegen stiegen sie nicht von dem

[1]) Frommels Jahresb. für das Jahr 1895 p. 457.

stark behaarten Mons veneris an der Lin. alba in die Höhe, wie dies beim Mann gewöhnlich ist. Die Clitoris war auffallend gross; sonst nichts Besonderes an den äusseren Genitalien.

Ich machte die abdominelle Totalexstirpation, wobei beide Eierstöcke vollständig entfernt wurden. Der eine hühnereigross, der andere taubeneigross. Beide zeigten sich bei näherer Untersuchung als kleine Kystome. Doch waren noch Follikel, auch Primordialfollikel genug da. Ich erwartete, dass nach der Operation, von der sich Patientin sehr rasch erholte, der Haarwuchs viel stärker werde. Als sie aber nach einem Vierteljahr sich wieder vorstellte, fanden wir die Behaarung eher geringer und auch bei einer späteren Gelegenheit, etwa 1 Jahr nach der Operation, war durchaus keine Verstärkung eingetreten. Dabei war die Frau sehr fett geworden.

Die starke Behaarung ist hier nicht etwa mit den Geschwülsten in Verbindung zu bringen, da sie nach Aussage der Pat. schon seit langer Zeit bestand. Ich halte den Haarwuchs hier für einen primären Bildungsfehler, welcher sich an den männlichen Körperbau und die stark entwickelte Clitoris anschliesst. Ausgeprägte Hermaphroditen sind selten; aber Personen mit dem einen oder andern konträren Geschlechtscharakter werden schon öfter angetroffen. So beobachtet man bei Weibern Bartwuchs, tiefe Stimme, rudimentäre Brustdrüse. Selbst die primären Geschlechtscharaktere sind zuweilen beteiligt, wie denn die Clitoris erheblich vergrössert sein kann. Beim Mann sehen wir ausgebildete Brüste, breite Hüften, einen zurückgebliebenen Kehlkopf mit Fistelstimme, Hypospadie. Freilich muss man sich hüten, Entwicklungsstörungen für konträre Geschlechtscharaktere zu nehmen. Wo es sich um positive Eigenschaften handelt, wie tiefe Stimme, grosse Clitoris beim Weib, Gynäkomastie, weites Becken von femininer Form beim Mann, können wir fast stets einen primären Bildungsfehler annehmen. Dreht es sich aber um mehr negative Eigentümlichkeiten, wie rudimentäre Brüste und Warzen, enges Becken von männlicher Form beim Weib, Fistelstimme, Hypospadie beim Mann, so müssen wir erst nachweisen, dass hier die Uranlagen im Spiel und nicht äussere Faktoren im Embryonalleben als Ursachen zu betrachten sind. Die gleichzeitige Gegenwart von konträren Geschlechtscharakteren positiver Art kann die Entscheidung herbeiführen.

Das durchaus nicht seltene Vorkommen männlicher Eigenschaften beim Weibe und weiblicher Eigenschaften beim Mann,

wobei ich psychische Verhältnisse noch nicht einmal berücksichtigt habe, beweist, dass die Organe, welche Träger der Geschlechtscharaktere sind, ihre selbständige Bildungsenergie haben. Diese macht sich ganz unabhängig von der Keimdrüse geltend. Wenn auch wie bei allen in Korrelation und Kooperation stehenden Körperteilen eine gegenseitige Beeinflussung zwischen den primären und zwischen diesen und den sekundären Geschlechtscharakteren besteht und die Keimdrüse dabei eine bedeutende Rolle spielt, so besitzt sie doch keine so absolute Gewalt, wie sie ihr der Spruch „propter solum ovarium mulier est quod est" zuschreibt.

Aus der Frauenklinik der Universität Freiburg i. B.

Das Herabtreten von Tubensäcken auf den Beckenboden und die Eröffnung durch das Cavum ischiorectale.

(Mit 2 Tafeln.)

Von

Dr. **Hugo Sellheim**

Assistenzarzt.

Die ursprünglichen Ausgangspunkte und die mit ihnen durchaus nicht stets identische Lokalisation der Eiteransammlungen im weiblichen Becken sind sehr verschieden. Man hat bald einmal das Bindegewebe, bald das Beckenbauchfell, bald die Tuben als vorherrschenden, ja selbst fast ausschliesslichen, primären Sitz des Prozesses hingestellt. An ähnlicher Auffassung wird selbst noch in der Neuzeit festgehalten, wo manche Autoren den Ovarialabscess eine Hauptrolle spielen lassen. Kein Wunder, wenn die auf ungenügend erkannte anatomische Verhältnisse gegründete Diagnose wenig Fortschritte macht, und die Therapie sich zuletzt so einseitig gestaltet, dass von vielen die Exstirpation des Uterus als fast alleiniges Hilfsmittel betrachtet werden konnte, während diese Operation, wenn auch zuweilen angezeigt, doch häufig überflüssig ist und sehr gut durch mildere Verfahren ersetzt werden kann. Ausserdem vermag dieser Eingriff seinen Zweck, die Entleerung des Eiters, nicht immer zu erreichen und ist manchmal, gerade in den schwierigsten Fällen, gar nicht durchführbar.

Ich habe die Absicht, hier nur ein bestimmtes anatomisches Verhältnis, seine Diagnose und die ihm entsprechende Therapie vorzuführen.

Wir haben es mit einer bis dahin noch nicht beschriebenen Lageveränderung einer mit Eiter gefüllten Tube zu thun.

Fall I.

Anamnese: Vor ca. 13 Monaten wurde eine nullipare Puella publica in die Klinik aufgenommen. Die Periode bestand seit dem 12. Jahre, kehrte alle 4 Wochen regelmässig wieder mit 4—5tägiger Dauer, ohne Beschwerden. Letzte Periode vor 3 Wochen.

Patientin hatte vor 3 Jahren angeblich eine dreiwöchentliche „Blinddarmentzündung" durchgemacht. (Beginn der Erkrankung mit Fieber, rechtsseitigen Unterleibsschmerzen, Durchfall und Erbrechen.)

10 Tage vor ihrer Aufnahme erkrankte sie plötzlich mit Kopfschmerzen, Schüttelfrost, starken Unterleibsschmerzen; Stuhlgang und Wasserlassen blieben in Ordnung, der Appetit wurde schlecht. In den ersten Tagen der Erkrankung wurden Temperatursteigerungen bis zu 40° konstatiert. Die Beschwerden dauern bei der Aufnahme noch an.

I. Befund: Der in Narkose aufgenommene Genitalbefund lautete: Starke Behaarung der äusseren Genitalien und des unteren Teils der Linea alba. Die grossen Labien sind ziemlich fettarme, flache Wülste, die kleinen ragen stark hervor. Die Clitoris ist gross, der Damm gut erhalten. Das Hymen bildet einen sehr schmalen Saum mit einer Menge starker Einkerbungen, so dass er in einzelne Zipfel geteilt erscheint, zu welchen von der Scheide aus Längsfalten hinziehen. Farbe der Scheide ist blassrot.

Mit dem Spiegel sieht man die Portio vaginalis vorn 1 cm lang, 3 cm im Durchmesser haltend, cylindrisch, sehr blass. Der Muttermund bildet eine kleine Querspalte mit ganz glatten Rändern, aber sehr profusem, eiterigem Ausfluss.

Durch die Scheide fühlt man die Portio vaginalis vor und über der Spinallinie; der Muttermund ist nach vorn gerichtet. Der Uteruskörper liegt nach hinten und links und ist stark vergrössert. Nach rechts vom Uterus fühlt man eine Geschwulst, die von ihm durch eine flache Furche getrennt ist. Die Schwellung geht nach rechts hin fast bis zur Spinalebene herunter und füllt fast den ganzen rechten Beckenraum aus. Nach vorn bleibt sie etwa 4 cm vom horizontalen Schambeinast entfernt, nach hinten zu erhebt sie sich über die Linea terminalis.

Per anum fühlt man den Uteruskörper deutlicher und zwar den Fundus ziemlich frei. An der rechten Fundalecke beginnt eine feste Verbindung der rechten Uteruskante mit der rechtsseitigen Geschwulst, welche bis zum Halse herunter geht. Die Geschwulst hat eine ovale Gestalt und ist recht fest. Das rechte Ligamentum sacrouterinum lässt sich nicht von der Geschwulst abheben, aber in seinem Verlaufe verfolgen. Links ist der Uterus an die seitliche Beckenwand dicht herangerückt und durch eine feste, membranartige Gewebsmasse mit der Beckenwand verbunden. Das Becken bietet nichts Abnormes.

Die Diagnose wurde auf rechtsseitige Pyosalpinx gestellt.

II. Befund: Bei einer 8 Tage später vorgenommenen Untersuchung konnte man folgende merkwürdige Veränderung konstatieren.

Durch die Scheide fühlt man die Portio vaginalis über und vor der Spinallinie, dabei etwas nach rechts. Der Muttermund ist nach unten gerichtet. Hinter dem Scheidenteil bemerkt man in der hinteren Vaginalwand eine längliche, wurstförmige Geschwulst, welche bis auf 3 cm an die hintere Kommissur heranreicht. Sie ist nach unten schmal, verbreitert und verdickt sich aber nach oben gegen das Scheidegewölbe hin, so dass sie hier etwa die Dicke eines Cylinders von 5 cm Durchmesser erreicht. Weiter oben zieht sie sich von der Medianlinie mehr nach rechts hinauf, wo sie mit ihrem oberen Ende vor der Articulatio sacroiliaca dextra zu liegen scheint. Der Uteruskörper befindet sich nach links und etwas vorn von der Geschwulst, lässt sich an ihr auf- und abschieben und ist stark eleviert.

Per anum fühlt man den oberen Teil des Tumors vor der Articulatio sacroiliaca dextra und fest der Beckenwand anliegend, so dass der Finger an der seitlichen Beckenwand nicht vordringen kann. Die Geschwulst scheint im unteren Teil weich zu sein, geht nach oben nicht nicht mehr soweit in die Höhe wie beim I. Befund und scheint kleiner geworden. Direkt hinter dem Uterushals ist die Kommissur der Ligamenta sacrouterina wenig verdickt.

An der Diagnose rechtsseitige Pyosalpinx wurde festgehalten, trotzdem diese mit ihm vorgegangene Dislokation uns sehr auffällig erschien.

Operation: Am folgenden Tage wurde zunächst das hintere Scheidengewölbe eröffnet und bis zum Douglas vorgedrungen, der sich in der mittleren Partie fest verwachsen zeigte. Da man nur auf dicke feste Gewebsmassen stiess, wurde der Versuch, auf diesem Wege die Eiterhöhle zu erreichen, aufgegeben.

Dann wurde in starker Steissrückenlage durch einen Schnitt vom rechten Tuber ossis ischii bis in die Nähe des Anus Haut und subkutanes Fettgewebe durchtrennt und darauf teils stumpf, teils mit dem Messer weiter in die Tiefe vorgedrungen. Die im Operationsfeld erscheinenden Hämorrhoidalgefässe werden mit Pinces gefasst, doppelt unterbunden und durchschnitten. Nun werden noch einige Fasern des Levator ani durchtrennt und dann kommt man, nachdem noch eine dünne Gewebsschicht durchbrochen war, auf die Geschwulst. Bei dem Versuch einzuschneiden, weicht sie nach oben aus. Packt man sie mit 2 Fingern, so kann man eine Falte bilden. Nachdem der Sack mit einer Hakenzange fixiert ist, lässt sich ein Troikart nur schwer durch die Wand durchdrücken. Es entleert sich Eiter. Die Einstichöffnung wird teils mit der Schere, teils durch Spreizen einer Kornzange erweitert. Dabei fliessen noch

mehrere Esslöffel Eiter ab. Von der äusseren Haut gemessen lag der Eitersack in einer Tiefe von ca. 4 cm. Die Höhle wird mit Chlorwasser ausgespült, mit eingeführten Jodoformgazestreifen gereinigt und ein Jodoformgazestreifen zum definitiven Verband eingelegt.

Verlauf: Die drei ersten Tage nach der Operation reichte die Temperatur noch an 38° heran, dann Verlauf vollständig fieberfrei. Unter täglichem Streifenwechsel und Chlorwasserausspülungen verkleinert sich die Höhle, wie sich sehr gut kontrollieren liess, rasch. Vom 10. Tage ab wurden nur noch Chlorwasserausspülungen gemacht. Nach 5 Wochen konnte die Patientin geheilt entlassen werden. Die Eiterhöhle war von der Tiefe aus allmählich mit Granulationen vollständig ausgefüllt worden und die Hautwunde war in Vernarbung begriffen. Die Regel trat schon 4 Wochen post operationem ohne alle Beschwerden ein. Patientin sieht blühend aus, befindet sich bis jetzt (13 Monate post operationem) sehr wohl.

Es war uns in keiner Weise zweifelhaft, dass im vorliegenden Fall die Schwellung die weit nach unten gedrängte eitererfüllte Tube gewesen war. In einem zweiten Fall konnten wir den anatomischen Beweis für eine solche Lageveränderung führen.

Fall II.

Eine 30jährige 0-pare Puella publica, die schon längere Zeit an einer Anschwellung im Unterleib litt, war seit 10 Wochen mit heftigen Unterleibsschmerzen und hohem Fieber erkrankt. Bei ihrem Eintritt in die Klinik fiel sogleich eine hochgradige Cyanose auf.

Der Untersuchungsbefund ist leider im Journal nur sehr unvollkommen notiert.

Es wird im Unterleib von aussen eine immobile, harte Geschwulst festgestellt, welche sich ca. 5 cm über die Schossfuge erhebt und nach den Seiten sich gegen die Darmbeinschaufeln nicht vollständig abgrenzen lässt. Nach unten setzt sie sich rundum ins kleine Becken fort. Perkussion und Palpation lassen ausgedehnte Darmverwachsungen annehmen. Die Bauchdecken kann man nicht in einer Falte abheben.

Bei der inneren Untersuchung findet sich eine feste Schwellung, die sich hinter dem Uterus und besonders zu seinen beiden Seiten nach unten fast bis auf den Beckenboden erstreckt. Eine weiche Stelle ist nirgends zu fühlen.

Ein Versuch von unten her zwischen Uterus und Mastdarm bis zur Eiterhöhle vorzudringen wurde aufgegeben, nachdem man etwa 3 cm weit teils schneidend, teils stumpf bohrend in schwieligem Gewebe vorgedrungen war und man immer noch dicke harte Massen fühlte. Ebenso missglückte ein Versuch von den Bauchdecken aus den Eitersack zu entleeren. Nach Eröffnung der Peritonealhöhle wurde die vorliegende Wand des blossgelegten

Tumors hart und sehr dick vorgefunden. Eine querverlaufende Darmschlinge war an der Stelle des Tumors, die sich in den Bauchschnitt einstellte, mit ihr und der vorderen Bauchwand in breiter Verwachsung (S-romanum cf. unten). Da die Patientin infolge der Anästhesierung in einen sehr bedenklichen Zustand geriet, wurde von einer Fortsetzung der Operation abgesehen. Bis zum nächsten Abend trat unter zunehmender Cyanose der Exitus ein.

Als Todesursache fand sich bei der Sektion ausgedehnte Lues der Lungen und Leber und Herzhypertrophie.

Das Becken wurde in toto herausgeschnitten. Es zeigt sich von oben gesehen vollständig ausgefüllt von einer kolossalen Schwellung, die mit ihrer höchsten Kuppe die Beckeneingangsebene um 5—6 cm überragt. Der Tumor beginnt hinter der Symphyse und allmählich in nach oben konvexem Bogen ansteigend geht er nach hinten und oben bis zur Grenze zwischen IV. und V. Lendenwirbel. Nach beiden Seiten reichen die Grenzen bis an die Darmbeinschaufeln. Von links her beginnend läuft quer über die Mitte der Vorwölbung, mit ihr fest und breit verwachsen, die Flexura sigmoidea. Dieser Dickdarmabschnitt ist vollständig aus seiner normalen Lage gebracht. Links kommt er von der lateralen Seite des Musculus psoas herunter, legt sich von lateralwärts und oben her der grossen Schwellung dicht auf, zieht innig mit ihr verschmolzen über sie hinüber nach rechts bis zur rechten Darmbeinschaufel. Von hier läuft das S. romanum im Bogen um die rechte hintere Kuppe der Geschwulst herum und steigt vor der Gegend der rechten Articulatio sacroiliaca ins kleine Becken hinab. Weiter ist zunächst nichts zu erkennen.

Das ganze Becken habe ich nach der von mir beschriebenen Methode [1]) in sagittale Serienschnitte mit einem gegenseitigen Abstand von je 1,5 cm zerlegt. Aus dem Ergebnis der Einzelbefunde aller Sagittalebenen will ich hier nur soviel herausheben, als für die Lage und das Verhältnis der Eitersäcke zu einander, zu den einzelnen Beckenorganen, dem knöchernen Becken und dem Beckenboden in Betracht kommt.

Die beiden Tuben sind zu grossen, retortenförmigen Pyosalpinx ausgedehnt. Der Endkolben des rechten ist faustgross, des linken noch etwas grösser. Beide nehmen fast das ganze kleine Becken und noch einen Teil des grossen ein. Die rechte Schwellung füllt das kleine Becken in seiner rechten Hälfte aus, die linke

[1]) Centralblatt für allg. Pathologie u. Pathol. Anatomie, VIII. Bd. 1897, pag. 684.

nimmt die linke Hälfte des kleinen Beckens ein und ragt noch mit einer ca. 6 cm hohen Kuppe ins grosse Becken hinauf.

Die mediane Sagittalebene überschreitet der höherliegende linke Pyosalpinx um 3 cm nach rechts hin, während der rechte nur bis auf 2—3 mm an sie heranreicht. In einem Sagittalschnitt, der noch 1,5 cm nach rechts lateralwärts von der Medianebene geführt ist, liegen also beide Tubensäcke direkt übereinander. Der linke ist bombenfest mit der hinteren und seitlichen Beckenwand und mit den Organen des kleinen Beckens verwachsen. Der rechte ist in seinen tiefer und medialwärts liegenden Partien mit dem Peritoneum nur locker verklebt; nach oben und der seitlichen Beckenwand zu bestehen festere Verwachsungen. Über ihm lagert ein unnachgiebiges Dach, welches links vom linken Pyosalpinx, rechts von dem schwielig verwachsenen Dickdarm mit seinen fettgewebigen Anhängen gebildet wird.

Alle Organe des kleinen Beckens sind hochgradig disloziert. Der Uteruskörper ist anteflektiert und zugleich durch den etwa in gleicher Höhe mit ihm liegenden Abschnitt des linken Eitersackes nach rechts verdrängt. Der Hals ist durch die Verödung des mittleren Douglas nach hinten festgehalten und durch den neben ihm liegenden rechtsseitigen Pyosalpinx nach links gedrückt. Mit dem Collum ist auch die Vagina in ihrem hinteren Abschnitt nach links über die Mittellinie geschoben. Das S. romanum steigt, wie wir bei der Betrachtung des Beckens von oben schon gesehen haben, von rechts her ins kleine Becken hinab. Weiter unten geht es dann in den Mastdarm über, welcher sich zwischen den beiden nach der Beckenmitte zu übereinander liegenden Pyosalpinxsäcken hindurchzwängen muss und mit seinem unteren Teil, ebenso wie Cervix und Scheide, nach links hin über die Mittellinie bogenförmig ausweicht.

Die Ureteren sind den seitlichen Beckenwänden fest angepresst und ziehen in weiten Kurven um die Konvexität der kugeligen Eitersäcke herum nach der Blase. Der rechte Harnleiter ist oberhalb des Beckeneingangs bis auf Bleifederdicke dilatiert.

Die Plica vesicouterina ist vollständig obliteriert.

Der Douglas ist nur in seinem mittleren Abschnitt auf eine Strecke von 3—4 cm von unten nach oben durch derbe, untrennbare, schwielige Verwachsungen verödet. Die seitlichen Partien sind dagegen durch die Pyosalpinxschwellungen enorm ausgedehnt. Diese Eitersäcke drängen sich innerhalb der Pe-

ritonealtasche, besonders rechts an dem Uterushals seitlich vorbei nach vorn und unten. Dadurch kommt das Lumen des rechtsseitigen Pyosalpinx bis auf 12 mm von vorn und seitlich an das hintere Scheidengewölbe am nächsten heran und erstreckt sich neben der Vaginalportion bis auf 2,2 cm nach vorn und unten von ihrer Spitze. Nach hinten und lateralwärts, der Beckenwand zu, legt sich dieser rechtsseitige Eitersack mit seiner unteren Hälfte der Incisura ischiadica dextra in ihrer ganzen Ausdehnung dicht an. Sticht man von der höchsten Konkavität der Incisura ischiadica dextra eine Nadel in horizontaler Richtung von aussen nach innen, so dringt die Spitze nach höchstens 1 cm tiefem Verlauf etwas unterhalb der Mitte der rechten Pyosalpinx in ihn ein.

Das interessante Verhalten der Pyosalpinx zum Douglas'schen Raum zur Incisura ischiadica, mehr aber noch zum Beckenbindegewebe, Diaphragma pelvis und Cavum ischiorectale illustriert am besten ein Blick auf die beigegebenen Abbildungen.

Ein Vergleich der beiden Sagittalschnitte, die sich bis auf einige Millimeter in ihrer Lage in beiden Beckenhälften genau entsprechen, zeigt die bedeutendere Ausdehnungund Dislokation des rechten Douglasabschnitts durch den Pyosalpinx nach unten und vorn, zugleich die Anlagerung seines hinteren Abschnittes an die Incisura ischiadica. Was aber am allermeisten in die Augen springt, ist die hochgradige Kompression des para-rectalen bezw. paravaginalen Beckenbindegewebes und die bedeutendere Verdrängung des Diaphragma pelvis nach unten, wodurch der Eiterherd dem Cavum ischiorectale und dem Damm sehr nahe gebracht wird. Links beträgt die Entfernung vom Boden des Pyosalpinx bis zum Beckenzwerchfell $3^1/_2$ cm, rechts nur 1,1 cm. Links liegt der tiefste Punkt des Diaphragma pelvis in einer Verbindungslinie des unteren Knochenrandes des absteigenden Schambeinastes mit der auf dem Schnitt getroffenen Kreuzbeinspitze, rechts geht das Beckenzwerchfell aber mindestens 1 cm tiefer herunter.[1])

Die Details der beiden Sagittalschnitte gehen, soweit sie aus den Angaben auf den Tafeln noch nicht klar werden, aus der folgenden genaueren Beschreibung hervor.

---

[1]) An einem normalen weiblichen Becken fand ich auf einem Sagittalschnitt durch die gleichen Knochenpunkte das Diaphragma pelvis nicht ganz bis zu der erwähnten Verbindungslinie herabreichend und mehr gestreckt von vorn nach hinten verlaufend.

Rechter Sagittalschnitt

(Beckeneingangsebene in einem Winkel von ca. 30° gegen den Horizont geneigt, der Rückenlage mit aufgestellten Beinen und etwas erhöhtem Oberkörper annähernd entsprechend).

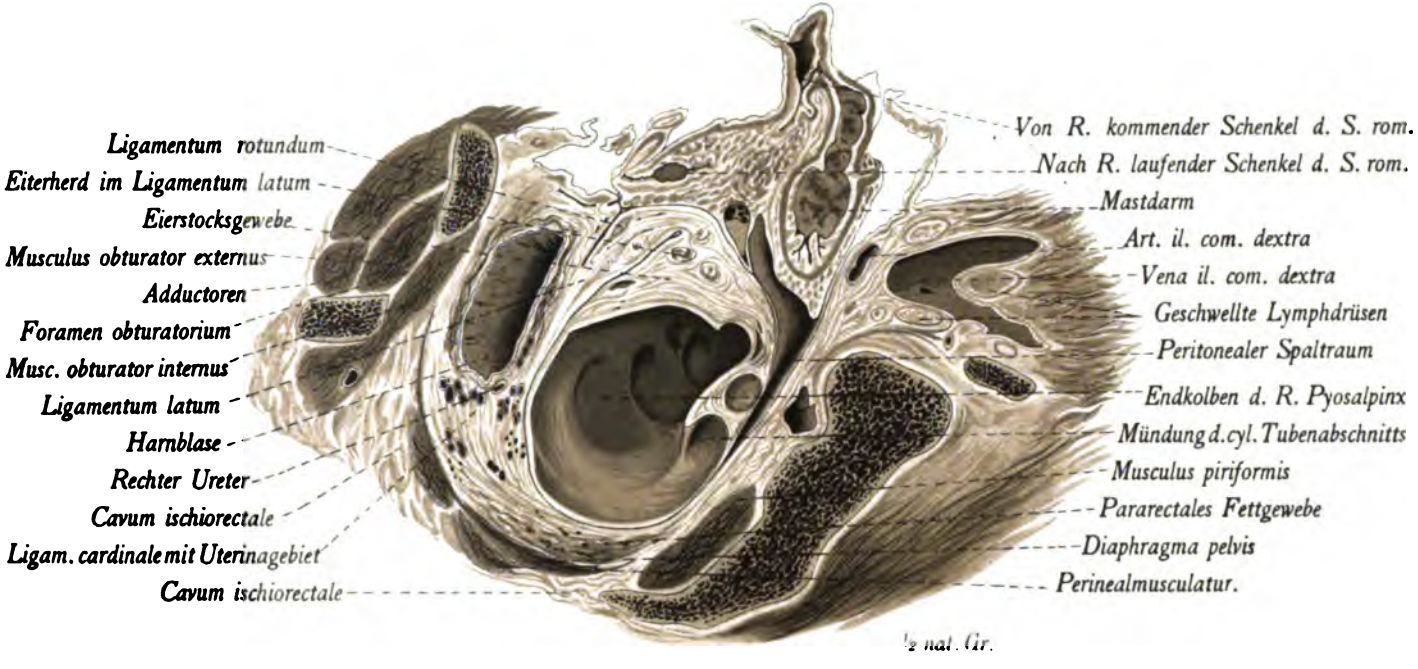

Der Schnitt geht 3 ctm. lateralwärts von der medianen Sagittalebene und ihr parallel, ***vorn*** *durch den horizontalen Schambeinast etwa am Tuberculum pubicum und 2 mm. nach aussen vom medialen Rand des foramen obturatorium,* ***hinten*** *etwas nach aussen von den lateralen Rändern der foramina sacralia anteriora.*

Linker Sagittalschnitt

(Beckeneingangsebene in einem Winkel von ca. 30° gegen den Horizont geneigt, der Rückenlage mit aufgestellten Beinen und etwas erhöhtem Oberkörper annähernd entsprechend).

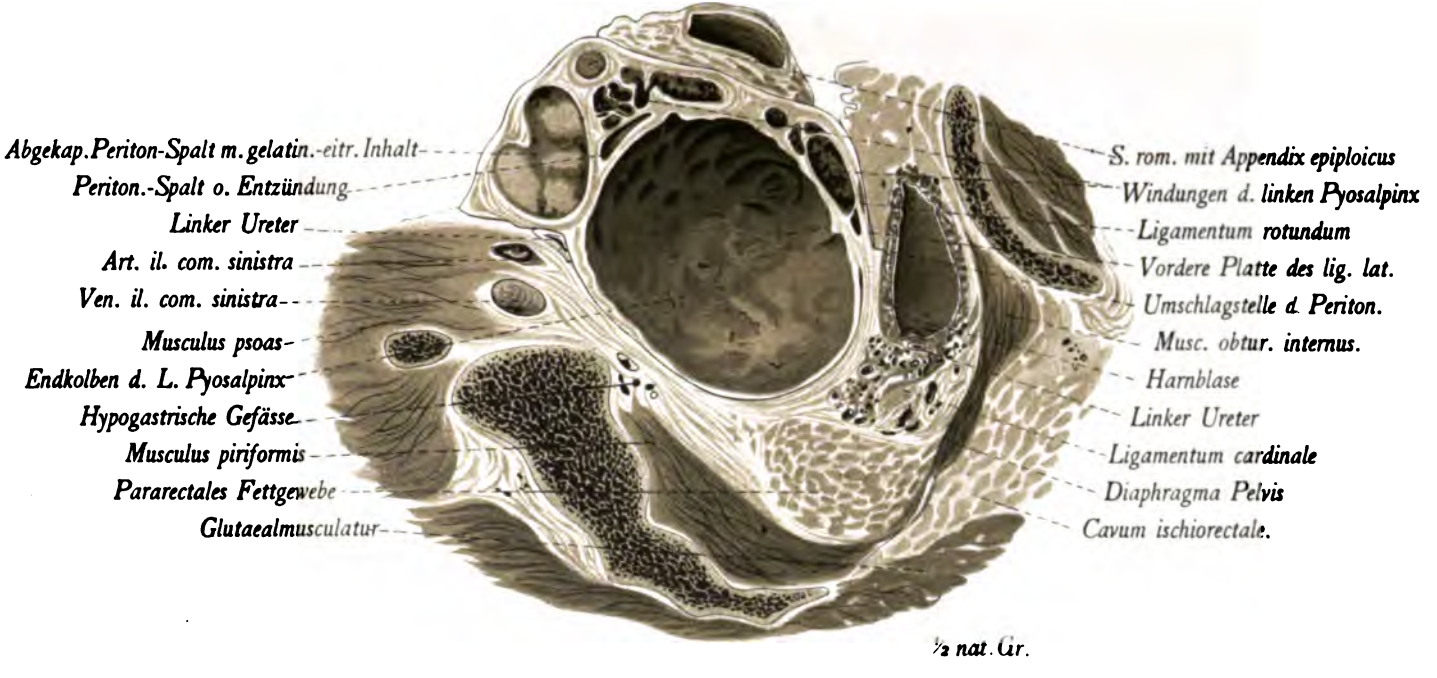

½ nat. Gr.

Der Schnitt geht 3 ctm. lateralwärts von der medianen Sagittalebene und dieser parallel, ***vorn*** *durch das Tuberculum pubicum und 2 mm nach innen vom foramen obturatorium,* ***hinten*** *etwas ausserhalb der lateralen Ränder der foramina sacralia anteriora.*

Taf. III u. IV.

Rechter Sagittalschnitt.

Hinter dem Foramen obturatorium liegt der seitliche Zipfel der Blase, der sich von hier noch fast 2 cm nach der seitlichen Beckenwand hin erstreckt. In der unteren Blasenwand sehen wir den von aussen kommenden rechtsseitigen Harnleiter. Die obere (dilatierte) Partie des Ureters fällt nicht mehr in den Schnitt, sondern liegt mehr lateralwärts verdrängt als im korrespondierenden linken Sagittalschnitt.

Der Raum hinter der Blase ist durch den faustgrossen rechten Pyosalpinx vollständig ausgefüllt. Nach medianwärts grenzt dieser Eiterherd bis fast an die mittlere Sagittalebene, nach rechts seitwärts dehnt er sich noch 3 cm weit bis zur Beckenwand aus und entspricht hier mit seiner unteren Hälfte der Incisura ischiadica. Von oben nach unten reicht der Hohlraum fast von der Höhe der Beckeneingangsebene bis auf 1,6 cm an die durchschnittene Kreuzbeinspitze heran.

Die Wand des Pyosalpinx lässt sich im Bereich des Schnittes überall leicht auslösen und hat eine glatte Aussenfläche. Aus dem unteren Abschnitt entnommene Stückchen zeigen bei der mikroskopischen Untersuchung an der Innenfläche eine dünne, etwas unregelmässige Schicht von frischem Granulationsgewebe, bestehend aus grösseren Zellen, Rundzelleninfiltrat und vielen neugebildeten Gefässen. Nach aussen grenzt daran eine parallelfaserige Lage von Bindegewebe mit einzelnen Muskelzellen untermischt, während nach der äusseren Oberfläche zu die Muskelelemente mehr überwiegen. Ein Epithelbelag ist an dieser Stelle nicht mehr nachzuweisen. Der Eiter enthält Streptokokken. In der Mitte der hinteren Wand setzt sich auf vorliegendem Schnitt eine Halbrinne an, von der das Balkenwerk an der Innenfläche des Retortenkolbens ausstrahlt. Es ist dies die Stelle, wo der mittlere, mehr cylindrische Abschnitt des Pyosalpinx in den Endkolben übergeht. Nach hinten und oben sehen wir noch einen Windungsabschnitt des cylindrischen Tubenteils auf dem Bild. Die Tubenwand in diesen engeren Abschnitten verhält sich etwas anders. Die Schleimhaut ist an einzelnen Stellen erhalten und manchmal sogar noch mit einem kontinuierlichen Cylinderzellenüberzug bedeckt. An anderen Stellen fehlt die Mucosa vollständig und der Eiter grenzt direkt an die durch ein Granulationsgewebe geschützten tieferen Schichten der Tubenwandung. Das Stroma der Schleimhaut ist da, wo es noch vorhanden, mit zahl-

reichen Rundzellen durchsetzt. Der übrige Teil der Wand besteht aus sich durchflechtenden Muskelbündeln und wenigen kernarmen Bindegewebszügen mit kleinzelliger Infiltration.

Nach vorn oben hängt die Tubenwand mit dem verdickten Ligamentum latum zusammen, in dem sich einige stärkere Gefässquerschnitte und ein solitärer, erbsengrosser Eiterherd ins Bindegewebe eingestreut finden. Das Band ist durch den hinter und teilweise auch unter ihm gelegenen Pyosalpinx nach vorn oben verdrängt und implantiert sich gewissermassen nach vorn unten in der Gegend der hinteren Blasenwand. Dicht unter der vorderen Platte des Ligaments lässt sich in der Höhe des Beckeneingangs das verdickte Ligamentum rotundum aus dem Ligamentum latum herausdifferenzieren. Mikroskopisch besteht es aus quergetroffenen Muskelbündeln mit zahlreichen Leukocyteninfiltraten im intramuskulären Bindegewebe. Das Gewebe des Ligamentum latum baut sich aus Fettgewebe, Muskelzügen und Bindegewebselementen auf und ist vielfach mit Rundzellen durchsetzt, die teils in Herden zusammenliegen, teils das Gewebe diffus infiltrieren.

Zur weiteren Orientierung wurde aus der korrespondierenden medialen Schnittfläche eine Scheibe herausgeschnitten. Mit dem Mikroskop erkennt man daran, dass der uterine Teil der Tube der oberen Begrenzung des kugeligen Endkolbens dicht anliegt und schon hier in einen griffeldicken Eiterkanal umgewandelt ist. Die Windungen dieses Pyosalpinxabschnittes erreichen fast die Schnittfläche des vorliegenden Sagittalschnitts und ziehen nach hinten ihrer Einmündungsstelle in den Retortenkolben zu. An der Schleimhaut der Tube ist in dem uterinen Abschnitt das Epithel stellenweise noch gut erhalten, aber das Lumen mit Eiter gefüllt. Um die Tube herum liegen zahlreiche Schläuche, die mit cylindrischen, teilweise auch mehr kubischen Epithelzellen ausgekleidet sind und sehr verschiedene Grösse haben. Teils lagern diese Lumina der muskulösen Tubenwand im isthmischen Teil dicht auf, teils liegen sie in der Muscularis der Tube selbst bis zur Submucosa hin. Andere sind wieder in Häufchen zusammengruppiert und sind bis 5 mm von der Tubenwand entfernt ins Uterusgewebe oder angrenzende Ligament eingestreut. Einige dieser Hohlräume sind von der Entzündung ergriffen und mit Eiter erfüllt, andere sind frei.

Die vordere obere Wand des Eitersackes wird, wie sich auch erst bei der mikroskopischen Untersuchung zeigt, von einem drei-

eckigen Stück Eierstocksgewebe verstärkt, das fest aufgewachsen ist und keine Entzündungserscheinungen zeigt.

Nach unten zu hat die Tubenschwellung das pararektale bezw. paravaginale Fettgewebe in der oben geschilderten Weise zusammengedrängt.

Unter der Blase sehen wir die Querschnitte der Uterinagefässe in der Gegend des Ligamentum cardinale. Etwa von der Mitte der Fascie des Musculus obturator internus zieht das Diaphragma pelvis im Bogen nach hinten und unten gegen das Kreuzbein zu. Auch das Beckenzwerchfell mit dem darunterliegenden Fettgewebe des Cavum ischiorectale ist nach unten verdrängt.

Nach hinten und oben hat der Tubensack scheinbar noch etwas Spielraum, ist aber doch fest eingekeilt und gegen die freie Bauchhöhle durch die über ihm untereinander, mit der Blase und hinteren Beckenwand verwachsene Dickdarmwindung abgeschlossen. In diesem Dach erkennen wir nach vorn den nach der rechten Beckenschaufel hinlaufenden Schenkel, und nach hinten und oben davon den zurückkehrenden Teil der Flexura sigmoidea, der dann etwas medialwärts von unserem Schnitt von rechts oben her in den Mastdarm übergeht. Dieser Anfangsteil des Mastdarms selbst ist auf dem Bilde im Schrägschnitt zu sehen.

Hinter dem Rectum findet sich die ebenfalls schräg getroffene Arteria iliaca communis dextra $^1/_2$ cm oberhalb ihrer Teilungsstelle in die Cruralis und Hypogastrica. Die gleichnamige Vene zieht hinter der Arterie herunter und empfängt grade einen Ast von hinten. Um diese Gefässabschnitte liegen einige geschwellte Lymphdrüsen.

Gehen wir der vorderen Kreuzbeinfläche entlang nach unten, so kommen wir an einen weiten Venenquerschnitt aus dem Gebiet der Hypogastrica und darunter an den Musculus piriformis, der hier bedeutend weniger massig erscheint, als auf dem korrespondierenden linken Schnitt. Hinter der Membrana obturatoria bemerken wir den Musculus obturator internus, davor den obturator externus und die Adduktoren. Dem Diaphragma pelvis liegt unten die Perinealmuskulatur an.

Linker Sagittalschnitt.

Ebenso wie rechts ist hinter dem Schambein der seitliche Zipfel der Blase getroffen, die sich von hier symmetrisch wie auf

der anderen Seite noch fast 2 cm nach aussen erstreckt. In der unteren Wand verläuft der Ureter, den wir im Beckeneingang noch einmal getroffen sehen (cf. unten). An die vordere obere Blasenwand grenzt das präperitoneale Fettgewebe, das hier nach den seitlichen Partien der Blase hin sich bedeutend massiger vorfindet als in den medialen Schnitten. Unterhalb der Blase erscheinen die Querschnitte der an die Gegend des Isthmus herantretenden Gefässe des Uterinagebietes und auch alle übrigen Gefässe des vorderen unteren Beckenraumes auf einen Platz zusammengedrängt. (Gegend des Ligamentum cardinale.)

Fast das ganze Becken wird durch den linksseitigen Pyosalpinx ausgefüllt. Die Innenfläche des Eiterherdes erscheint besonders nach hinten und oben hin durch ein grobmaschiges Balkenwerk ausgezeichnet. Die Wand wird in dem unteren Abschnitt durch eine 1—3 mm dicke Membran gebildet, die sich überall mit Präpariernadeln von der Umgebung abschälen lässt. Die vordere und obere Begrenzung ist bedeutend dicker und besteht aus zwei teilweise ineinander übergehenden Gewebsplatten, welche noch einzelne unregelmässige, wie eingefressene Logen der nach hinten und oben ziehenden Tube enthalten. Die Hauptmasse dieser Windungen liegt mehr medialwärts. Darüber ist das S. romanum breit verwachsen. Nach hinten und oben grenzt an den Eitersack ein sich von medianwärts herüber erstreckender peritonealer abgekapselter Spaltraum, in den der Pyosalpinx perforiert ist, mit einem gelatinös-eitrigen Inhalt. Davor liegt ein zwischen den einzelnen Salpinxabschnitten restierender Peritonealspalt, der mit intaktem plattem Peritoneal-Epithel ausgekleidet ist. Die anliegenden Tubenwände bestehen aus Bindegewebe mit Muskelzellen untermischt, nach dem Lumen zu sind sie mit einem stark rundzellig infiltrierten Granulationsgewebe belegt und stellenweise lassen sich, auch noch nach dem grossen Eiterraum zu, in der Tiefe von Falten erhaltene Schleimhautepithelsäume nachweisen. In dem Eiter finden sich zahlreiche Streptokokken. Die grosse Schwellung hat das Ligamentum latum nach vorn oben disloziert. Die Grenzen des hinteren Blattes sind durch die Verwachsungen undeutlich geworden, das vordere Blatt schlägt sich auf die Blase in der Mitte ihrer hinteren Wand über und ist mit ihr verwachsen. In der vorderen oberen Partie des Ligamentum latum verläuft, vollständig in das Gewebe einbezogen, ein abgeplatteter Strang nach aussen, der nichts anderes darstellt, als die Muskelbündel des Ligamentum rotundum sinistrum.

Von der Mitte der hinteren Schambeinfläche strahlt nach dem Kreuzbein in nach unten konvexem Bogen das Diaphragma pelvis, gebildet von dem schräg getroffenen Muskelstratum des Levator ani mit seinem doppelten Fascienbelag, der hier nicht besonders stark ausgeprägt erscheint. Das darunter liegende Cavum ischiorectale und die es abschliessende Glutäalmuskulatur sind auf dem Schnitt wegen der schonenden Entnahme aus der Leiche leider nicht vollständig erhalten.

Zwischen Beckenzwerchfell und dem Boden des Eiterherdes liegt noch das ausgedehnte Lager des pararektalen Fettgewebes, das einen Höhendurchmesser von $3^1/_2$ cm hat und in sagittaler Richtung sich ebensoweit erstreckt.

Der vorderen Kreuzbeinfläche liegt der Musculus piriformis auf, und an seinem oberen Rande fallen einige hypogastrische Gefässe in den Schnitt. Die mächtigen Arteria und Vena iliaca communis sinistra ziehen vor dem Längsschnitt des Psoas über dem Kreuzbein nach der Seite. Vor der Arterie findet sich der etwas plattgedrückte linke Ureter, der durch die Tubenschwellung auch in seinem weiteren Verlaufe der seitlichen Beckenwand fest angepresst ist und, wie sich mit der Fischbeinsonde nachweisen lässt, im weiten Bogen nach aussen und unten um die Konvexität des Eiterherdes herumläuft. In der unteren Blasenwand kommt er dann, wie wir oben gesehen haben, wieder zum Vorschein. Die das Kreuzbein und Schambein von aussen bedeckenden Muskelmassen sind nur teilweise erhalten. Unter der vorderen Ansatzstelle des Diaphragma pelvis sehen wir die Anfänge des Musculus obturator internus.

Zur Erklärung der auffälligen Dislokation kann man die Schwere, die Steigerung des intraabdominellen Drucks infolge der durch den entzündlichen Prozess veranlassten Spannung der Bauchdecken, gelegentlich auch die Erschlaffung des Beckenbauchfelles durch Schwangerschaft und Geburt, durch Chlorose oder andere Ernährungsstörungen heranziehen. Auch der Adhäsionsprozess, welcher eine Ausdehnung der Geschwulst nach dem Abdomen hin verhindert, kann eine Rolle dabei spielen.

Durch die Liebenswürdigkeit des Herrn Professor Keibel, welcher mir das Verhalten des Beckenbauchfelles beim Embryo an seinen rekonstruierten Modellen demonstrierte, bin ich auf eine andere Ursache dieser Lageveränderung aufmerksam gemacht, auf

eine Entwickelungsstörung, bei welcher das tiefe Herabreichen des Douglas, wie es sich in der frühen Embryonalzeit findet, auf die Dauer erhalten bleibt.

Bei dem Keibelschen[1]) weiblichen Embryo LO. aus der $8^1/_2$—9. Woche geht die Plica rectouterina bis unter das Gebiet des Müller'schen Hügels herab. Bei einem von Breisky[2]) abgebildeten, weiblichen Embryo vom Ende des dritten Monats erstreckt sich das Cölom bis zum Müller'schen Hügel. Da der Müller'sche Hügel der Stelle des späteren Hymen entspricht, so ist zu dieser Zeit die hintere Vaginalwand in ihrer ganzen Ausdehnung mit Bauchfell bekleidet. Im späteren Embryonalleben und auch noch beim weiblichen Neugeborenen reicht in der Norm das Bauchfell stets beträchtlich tiefer nach abwärts als beim Erwachsenen. Man findet bisweilen die ganze an den Uterus angrenzende Hälfte der Vagina, sehr häufig aber das obere Drittel der hinteren Scheidenwand mit einem Peritonealüberzug versehen. Lauten beim erwachsenen Weib die Angaben auch etwas verschieden, so steht doch regelmässig im späteren Alter die Umschlagstelle des Bauchfelles bekanntlich sehr erheblich höher (cf. Zuckerkandl[3]). Als Ausnahme finde ich in der Litteratur dreimal (Ziegenspeck[4]) Pirogoff) einen hochgradigen, abnormen Tiefstand des Douglas beim Weib beschrieben, wo die Bauchfellfalte bis zum Levator ani bezw. an den Anus heranreicht; die benachbarten Organe: Uterus, Vagina und Rectum erscheinen nach den Abbildungen in keiner Weise dislociert, so dass eine Persistenz embryonaler Verhältnisse bis in ein späteres Alter eine ungezwungene Erklärung dieses Vorkommnisses giebt. Allzu selten ist diese Erscheinung wohl nicht, wenn sie Ziegenspeck unter 56 weiblichen Leichen zweimal aufgestossen ist. Auch beim Mann ist ein gleiches Verhalten des Douglas in einem Fall neuerdings von Träger[5]) anatomisch genau beschrieben und abgebildet worden.

---

[1]) Keibel, Zur Entwickelungsgeschichte des menschlichen Urogenitalapparates. Archiv für Anatomie und Physiologie 1896.

[2]) Breisky, Krankheiten der Vagina. Deutsche Chirurgie Lief. 60.

[3]) O. Zuckerkandl, Beiträge zur Lehre von den Brüchen des Douglasschen Raumes. Deutsche Zeitschrift für Chirurgie, Bd. 31. 1891.

[4]) R. Ziegenspeck, Über normale und pathologische Anheftungen der Gebärmutter und ihre Beziehungen zu deren wichtigsten Lageveränderungen. Archiv für Gynäkologie, Bd. 31. 1887.

[5]) Träger, Über abnormen Tiefstand des Bauchfelles im Douglas'schen Raum beim Mann. Archiv für Anatomie und Physiologie. 1897.

Wie der unterhalb der Retractores uteri (Luschka) gelegene cupilläre Spalt der Excavatio recto-uterina unter pathologischen Verhältnissen durch Blut, Exsudatmassen, Darmschlingen etc. entfaltet wird, so bildet ein bedeutender primärer Tiefstand des Douglas eine Prädisposition für Hernien, welche diesen Raum als Pforte benutzen, wie das plötzliche Erscheinen von Perinealhernien bei passender Gelegenheitsursache (Fall mit gespreizten Beinen) beweist. In analoger Weise könnte man wenigstens für unseren ersten Fall ein primäres Vorhandensein eines tiefgehenden Douglasbeutels und ein sekundäres Hineintreten des Tubensacks annehmen. Die auffällig rasche Lageveränderung, welche durch die beiden kurz hintereinander aufgenommenen Untersuchungsbefunde manifest geworden ist, spräche dafür und eine Gelegenheitsursache liesse sich auch nicht schwer finden (Erbrechen nach der Narkose).

Herr Professor Keibel[1]) zeigte mir an einem frühzeitigen Embryo, wie hier noch das Cölom links und rechts in zwei Zipfeln weit caudalwärts reicht. Inwieweit diese Zweiteilung die Regel ist und in welchem Stadium sie sich in der Norm so ausgesprochen noch findet, ist nach den vorliegenden spärlichen Beobachtungen wohl nicht mit Sicherheit zu entscheiden. Jedenfalls findet sich in der Form des Douglas im späteren Alter noch etwas, was sich als Rest dieses embryonalen Verhaltens deuten lässt. Beim erwachsenen Weib und Mann konstatierten die Autoren in der Regel, oder doch wenigstens häufig den tiefsten Punkt der Excavatio recto-uterina nicht in der Medianlinie, sondern entweder rechts oder links lateralwärts, in vielen Fällen fand sich auch beiderseits eine Grube.

Bei den Fällen von abnormem Tiefstand des Peritoneum im Douglas'schen Raum finde ich nur in der Publikation über das männliche Individuum diesen Punkt berücksichtigt, und sind hier die seitlichen Buchten ebenfalls deutlich ausgesprochen. Vielleicht hat in unserem Fall ein einigermassen noch erhalten gebliebenes, ähnliches anatomisches Verhältnis den starken seitlichen Tiefstand des einen Pyosalpinx begünstigt. Freilich muss man auch die Verwachsung des vorderen und hinteren Blattes des Douglas in seiner mittleren Partie als Ursache dafür betrachten, da notwendigerweise bei starkem intraabdominellen Druck der Tubensack dann nur den seitlichen Teil der Plica recto-uterina herabdrängen konnte.

---

[1]) Cf. auch l. c. und Keibel, Verhandlungen der anatomischen Gesellschaft, Basel 1895 pag. 195.

Um die Diagnose kurz zu berühren, können differenzialdiagnostisch in Betracht kommen Schwellungen, die gelegentlich einmal eine ähnliche Lagerung besitzen: Cysten, die vom Gartnerschen Kanal ihren Ausgang nehmen, Hämatokolpos bei Doppelmissbildungen und wohl in äusserst seltenen Fällen auch gewisse Formen von Hernien. Abgesehen von ihrem palpatorischen Verhalten werden diese Affektionen sich aber verhältnismässig leicht unterscheiden lassen, da bei ihnen meist die äusseren Anlässe zur Infektion, Fieber und sonstige Entzündungserscheinungen fehlen.

Schon leichter können Verwechslungen vorkommen mit Bindegewebsabscessen, da hier Ätiologie und klinische Erscheinungen ähnlich sind. Das Unglück ist dann aber auch nicht gross, da in diesem Falle dem Eiter doch in gleicher Weise Abfluss verschafft werden muss. Ausserdem giebt es auch noch Unterscheidungsmerkmale genug. Die parametranen Eiterungen haben meist einen typischen Verlauf, sie fühlen sich von Anfang an hart an und werden erst später bei der eitrigen Einschmelzung weich, während intraperitoneale Eiterherde und Tubensäcke in ihrer Konsistenz oft ein umgekehrtes zeitliches Verhalten zeigen, sie sind im Anfang weich und werden später, und zwar manchmal recht rasch, durch peritonitische, plastische Veränderungen hart. Auch die Gestalt ist eine wesentlich andere.

Die Eiterungen im Beckenbindegewebe breiten sich mehr unregelmässig aus, umfassen den Gebärmutterhals, ummauern und immobilisieren den Uterus und drängen oft beide Scheidengewölbe herab. Tubensäcke bewahren dagegen eine mehr cirkumskripte Form, der Uterus ist meist beweglicher und steht mit ihnen in einer mehr oder weniger differenzierbaren Verbindung.

Am meisten Vertrauen haben wir aber bei dieser Differenzialdiagnose zu einem Unterscheidungsmittel, das von Hegar auch sonst vielfach benutzt wird, um parametrane Schwellungen von intraperitonealen bezw. intraligamentär entwickelte Geschwülste von solchen, die nach der freien Bauchhöhle zu gewachsen sind, zu trennen. Das Zeichen besteht in der Abhebbarkeit der Douglasschen Falten. Lassen sich die Ligamenta sacrouterina frei abheben, oder auch nur in ihrem Verlauf verfolgen, so kann sich die Geschwulst nicht im hinteren Teil des Ligamentum cardinale entwickelt haben, sondern sitzt intraperitoneal. Für intraligamentäre Schwellungen, die sich nach vorn mit Abhebung des vorderen Peritoneal-

blattes, oder hoch oben im Ligamentum latum entwickelt haben, kann dieses Zeichen natürlich keine Bedeutung haben.

Bei intraperitonealen Schwellungen kommt es nun häufig zu Verwachsungen mit den Douglasschen Falten. Auch dann lässt sich noch oft das Ligament in seinem Verlauf verfolgen, besonders wenn man von dem an der Hinterfläche des Uterus, in der Gegend des Isthmus meist fühlbaren Verbindungsstück der Ligamenta sacrouterina nach lateralwärts geht, oder von der Beckenwand herkommt. Man bricht dabei nicht selten in die Verwachsungen ein und trennt so das Ligament wieder los. Dieses Gefühl des Einbrechens ist dann ganz charakteristisch für die Verwachsung des Ligamentum sacrouterinum mit der intraperitonealen Schwellung.

Die Abhebbarkeit der Douglasschen Falten hat also nur positiven Wert. Ist sie vorhanden, so steht fest, dass die Schwellung sich nicht im hinteren Abschnitt des Ligamentum cardinale entwickelt haben kann.

Die Eröffnung des dislozierten Pyosalpinx wurde in dem einen Fall nach der von Hegar zuerst ausgeführten Methode vom Perineum aus durch das Cavum ischiorectale vorgenommen. Die Operation war leicht und bei der Nachbehandlung konnte man unter guter Kontrolle die Eiterhöhle langsam sich mit Granulationen füllen lassen, so dass die Gefahr eines Recidivs von diesem Herd aus wohl ausgeschlossen werden dürfte. Wir können diesen Operationsweg, den wir schon mehrfach betreten haben, bei ähnlichem Sitz des Eiters empfehlen, zumal bei intraperitonealer Lokalisation der Eiterung ausgedehnte, schwielige Verwachsungen im Becken gewissermassen Vorbedingung für ein derartiges Herabtreten sind und sich eine radikalere Operation ungleich gefährlicher gestalten würde.

Die unmittelbare Anlagerung des rechtsseitigen Eiterherdes an die Incisura ischiadica in dem II. Fall legt uns noch ein anderes Verfahren wieder nahe, das von Hegar ebenfalls zuerst ausgeführt wurde, nämlich sich unter Umständen den Weg zu dem Eiter von hinten her durch das Spatium sacroischiadicum mit oder ohne Knochenresektion zu bahnen.

Aus der Frauenklinik der Universität Freiburg i. B.

Osteomalacie und Eierstock.

Von

Prof. **Gustav Bulius,**
erstem Assistenten.

Im Hinblick auf die günstigen Erfolge der Kastration bei Osteomalacie hat Fehling die Hypothese aufgestellt, es handele sich bei dieser Erkrankung um eine von den Ovarien ausgehende Trophoneurose der Knochen. Eine nicht unwesentliche Stütze schien diese Theorie zu gewinnen durch den Nachweis anatomischer Veränderungen in den exstirpierten Ovarien Osteomalacischer. Man fand starken Gefässreichtum, hyaline Degeneration der Gefässwandungen, Verminderung, resp. Degeneration der Follikel. Diese pathologischen Befunde wurden zuerst von v. Velits beobachtet und veröffentlicht. Ähnliches fand ich vor dem Erscheinen der Arbeit v. Velits' völlig unabhängig davon in 2 Fällen. Die diesbezüglichen Untersuchungen wurden damals in der bisher leider wenig bekannt gewordenen Dissertation von Poppe[1]) niedergelegt.

Als Hauptveränderungen ergaben sich 1. eine vielfach zu Blutextravasaten führende Hyperämie mit Vermehrung und Erweiterung der Gefässe, 2. eine hyaline Degeneration der Arterienwandungen.

Damals neigte ich auch dazu einen ursächlichen Konnex zwischen den Veränderungen der Ovarien und der Osteomalacie anzunehmen. Bei der sorgfältigen Untersuchung der Ovarien aber in 4 weiteren Fällen gelangte ich zu wesentlich anderen Resultaten. Diese Ergebnisse, sowie auch Befunde bei der Untersuchung von Ovarien nicht Osteomalacischer brachten mich von meiner früheren Ansicht ab und schienen mir eine nochmalige Prüfung dieser Frage durchaus notwendig zu machen.

---

[1]) Über die Kastration bei Osteomalacie. Freiburg i. B. 1895.

Fall I. Frau H. aus F. 28 Jahre, IVp. Vater starb an Rückenmarkschwindsucht, Mutter an einem Schlaganfall. Patientin als Kind schwächlich, aber nie eigentlich krank. Sie wurde von der Mutter gestillt, lernte früh laufen. Periode seit dem 17. Jahr, regelmässig 5—6tägig, nicht stark, mit Kreuzschmerzen. Vom 18. Jahre Bleichsucht bis zur Heirat im 22. Jahre. Vier spontane, aber schwere Geburten, die erste 1888, die letzte am 20. Juli 1893. Jedesmal 2tägig, starke Wehen. Alle Kinder je 5—6 Wochen selbst gestillt; zwei waren schwächlich und starben klein. Während der letzten Schwangerschaft in den letzten 6 Wochen wehenartige Schmerzen. Als Patientin nach der Geburt aufstand, fühlte sie Schmerzen in den Knochen, besonders am Becken, welche beim Liegen sich milderten. In der letzten Zeit sind sie schlimmer geworden; Gehen ist nur mit gekrümmtem Rücken möglich.

Status 23. X. 1893. Chloroformnarkose. Schambogen eng. Symphyse ziemlich hoch. Querspannung des vorderen Beckenhalbringes sehr vermindert. Starkes Vorspringen der Pfannengegenden. Promontorium tiefstehend. Kreuzbein stark gekrümmt. Keine Biegsamkeit, aber starke Schmerzhaftigkeit der Beckenknochen.

Dist. spin. 25,0, crist. 27,5, troch. 31,5, tub. isch. 9,0.

Castratio duplex 1. XI. 1893.

Die Schmerzen hörten bald nach der Operation auf und waren bei der Entlassung am 17. XI. 1893 auch beim Gehen und Stehen nicht mehr vorhanden.

Am 27. II. 95, also 1 Jahr 4 Monate p. op. stellt sich Patientin wieder vor. Sie zeigt ein sehr gutes Aussehen, ist bedeutend stärker geworden und geht ganz aufrecht und gerade. Im Frühjahr 1894 einige Male unregelmässige Blutungen von einer Dauer bis zu 10 Tagen in Zwischenräumen von etwa 6 Wochen wiederkehrend; ebenso im Oktober und November 1894 Blutabgang; seitdem völlige Amenorrhoe. Anfangs ziemlich viel Wallungen und Schweisse. Nach der Entlassung bestand noch längere Zeit ein Schwächegefühl, so dass Patientin nicht lange gehen konnte. Auch dieses verlor sich jedoch allmählich. Etwa $^3/_4$ Jahr p. op. war vollkommene Besserung eingetreten, die anhielt, bis Patientin im Herbst anfing, ihren gesamten Haushalt zu besorgen; hier stellten sich mit starkem Müdigkeitsgefühl ziehende Schmerzen im Kreuz und in den Beinen ein, die aber verschwunden waren, sobald Patientin sich einige Zeit niedergelegt und ausgeruht hatte. Im allgemeinen aber fühlt sich Patientin vollkommen gesund, wenn sie sich nicht zu sehr anzustrengen braucht. Druckempfindlichkeit der Knochen lässt sich nur noch an den Schenkeln des Schambogens bei starkem Drucke nachweisen.

Befund an den Ovarien: Makroskopische Beschreibung der frischen Präparate: R. Ovarium stark vergrössert (5,5 : 3,5 : 1,5). An der vorderen Fläche eine von oben nach unten gehende, S-förmig gekrümmte, tiefe Einziehung, an deren rechtem Rande unten eine erbsengrosse Cyste mit leicht rötlichem Inhalt durchschimmert. Am oberen Rande ragt ein ebenfalls durch eine Einziehung etwas abgeschnürtes Stück von gut Kirschkerngrösse hervor. Lateral davon eine haselnussgrosse, mit dunklem Blut gefüllte Cyste. Auf der hinteren Fläche schimmern einige bis kirschkerngrosse Bläschen durch mit teils gelblichem, teils leicht rötlichem Inhalt. Albuginea leicht verdickt, gelblichweiss, glänzend, glatt, ohne Adhäsionen. Im Ligament eine erbsengrosse Cyste und stark dilatierte Venen. Zugehöriges Tubenstück sehr lang, ziemlich dünn.

L. Ovarium: 4,5 cm lang, 3 cm breit, 1,25 cm dick. Hinten, vorn und oben schimmern verschiedene bis kirschkerngrosse Bläschen durch, mit klarer, gelblicher Flüssigkeit.. 1 cm von dem medialen Ende eine leichte, über den ganzen Eierstock laufende Einschnürung. Albuginea glatt, glänzend, ohne jegliche Adhäsionen, leicht verdickt. Ligament sehr breit, mitten durch dasselbe läuft ein starkes Gefäss, sich in mehrere Äste teilend; es ist als harter Strang zwischen den Fingern rollend zu fühlen. Daneben noch eine ziemliche Anzahl dilatierter Venen. Zugehöriges Tubenstück ebenfalls sehr lang und dünn.

Histologie: R. Ovarium: Oberflächenepithel nirgends erhalten. Albuginea verdickt. — Das Stroma besteht im allgemeinen aus einem ziemlich derben, spindelzellenreichen Bindegewebe. In der Corticalis liegt dicht unter der Albuginea stellenweise eine ausserordentlich dichte und zellreiche Gewebsschicht, von der sich einzelne Ausläufer gegen die Medullaris hin erstrecken. Auch in dieser, die im allgemeinen etwas lockerer ist als die Corticalis, finden sich ähnliche Gewebsverdichtungen besonders um die Gefässe herum; ausserdem ist hier aber an einigen Stellen eine kleinzellige Infiltration nachweisbar. In der Umgebung der Follikel ist das Gewebe häufig von Hämorrhagieen durchsetzt. Gegen den Hilus zu finden sich schliesslich noch kleine Bezirke, in denen das Gewebe eine gleichmässige, kernarme Beschaffenheit zeigt, wie bei beginnender hyaliner Degeneration.

Die Blutgefässe der Rinde sind dicht mit Blut gefüllt und mässig zahlreich; die Medullaris hingegen weist sehr viele, stark

geschlängelte Gefässe auf, deren Wand häufig nicht unbeträchtlich verdickt ist. Die Zellen der Intima befinden sich in Wucherung und die Media, die hauptsächlich die Dickenzunahme bedingt, ist kernarm und von hyaliner Beschaffenheit. Weiter finden sich Gefässe, bei denen das Lumen durch die Verdickung der Wand auf ein Minimum reduziert, ja ganz verschlossen ist; in der Mitte der hyalinen Massen sieht man nur noch einzelne Endothelzellen. An anderen Stellen sind auch diese verschwunden, so dass ein gleichmässig hyaliner, kernloser, schollig zerklüfteter Herd entsteht. Besonders charakteristisch ist eine Stelle, wo sich die verschiedenen Stadien der hyalinen Degeneration an mehreren nahe bei einander liegenden Gefässen vorfinden. — Hilusgefässe ohne Veränderungen.

Die Primordialfollikel sind kaum vermindert. Alle Stadien der Entwickelung zum Graafschen Follikel vorhanden. Vielfach finden sich in dem umliegenden Gewebe mehr oder weniger starke Hämorrhagieen. — Die grösseren Follikel haben sehr unregelmässige Konturen, die wohl durch gegenseitige Abplattung der dicht liegenden Follikel bedingt sind. Die Membrana granulosa ist fast in allen vollständig erhalten, ebenso Discus oophorus und Ei.

In der Rinde liegen hie und da kleine aus strukturlosem, hyalinem, von Spindelzellenzügen durchzogenem Gewebe bestehende Gebilde, Corpora fibrosa. Etwas tiefer finden sich auch grössere Corpora lutea, von denen eins in einer Länge von 14 mm den grössten Teil der Mitte des Eierstockes durchzieht.

Einzelne Follikel in verschiedenen Stadien der Atresie. An einigen lässt sich mit Sicherheit die Abstammung des ausfüllenden Bindegewebes von der Theca externa erkennen.

L. Ovarium: Albuginea, Oberflächenepithel und Stroma zeigen gleiches Verhalten wie rechts. — Die Blutgefässe sind in Rinde und Mark sehr zahlreich, in letzterem liegen sie oft unmittelbar nebeneinander. Sie sind stark mit Blut gefüllt, korkzieherartig gewunden; ihre Wand vielfach verdickt und hyalin degeneriert. — Hilusgefässe unverändert.

Die Primordialfollikel in geringerer Zahl vorhanden als rechts. Die meisten von stark gefüllten Gefässen und kleinen Hämorrhagieen umgeben. Die grossen Follikel zeigen ebenso wie rechts unregelmässige Formen, und auch sonst das gleiche Verhalten.

Sehr zahlreiche Follikel in den verschiedenen Stadien der Atresie, an denen sich ebenfalls konstatieren lässt, dass die

Theca externa das den Follikel ausfüllende Bindegewebe liefert.

Fall II. Frau B. aus R. 32 Jahre alt, Vp.

Anamnese: Mutter starb 61 Jahre alt an Gesichtskrebs, Vater an unbekannter Krankheit. Sieben Geschwister starben klein, eine Schwester lebt, ist unverheiratet, leidet an Lupus des Gesichts. — Patientin wurde 1 Jahr von der Mutter gestillt, litt an Rhachitis und lernte erst mit 2 Jahren laufen. Als Kind immer klein und schwächlich, machte Masern, Diphtherie und mit 12 Jahren Scharlach durch; später litt sie an Veitstanz, der nach einer Soolbadekur in Dürrheim verschwand, bei starker Aufregung jedoch bis zum 18. Jahre in geringem Grade wiederkehrte. Periode seit dem 13. Jahre, anfangs unregelmässig, vom 18. Jahre an regelmässig, 4—5tägig, stark. Vom 15.—19. Jahre war sie Dienstmädchen in verschiedenen Orten des Schwarzwaldes; vom 20.—27. Jahre arbeitete sie in einer Baumwollspinnerei in St. Blasien. Hier verheiratete sie sich in ihrem 25. Jahre und bezog dann eine feuchte und kalte, auf der Nordseite gelegene Wohnung.

Die erste Schwangerschaft verlief normal, die Geburt im Juli 1888 leicht. Kind nicht gestillt, starb 1 Jahr alt.

In der zweiten Schwangerschaft begannen im 4. Monat Schmerzen im Kreuz und später in den Hüften, die täglich zunahmen. Anfangs noch in der Fabrik thätig, musste sich Patientin später auf Hausarbeit beschränken, doch konnte sie selbst kurz vor der Geburt, die im Mai 1889 stattfand und etwas schwerer war, noch ohne Hilfe gehen. — Kind lebt, nicht gestillt, ist rhachitisch. — Die Schmerzen dauerten auch noch 8 Wochen p. p. an, worauf spontane Besserung eintrat. Doch wurde die normale Leichtigkeit des Ganges nicht wieder erreicht; bei Anstrengungen traten die Schmerzen wieder ein. — Sie erneuerten sich in höherem Grade, als Patientin ca. 3 Monate später wieder in Hoffnung kam. In den letzten Wochen dieser Gravidität konnte sie nur mit einem Stocke gehen. Nach der Geburt (Kind nicht gestillt, starb $^1/_4$ Jahr alt an Krämpfen) nur geringe Besserung; die Schmerzen hielten an, während das Gehen wieder ohne Stütze möglich war. — In der vierten Schwangerschaft trat eine Zunahme aller Beschwerden ein; das Gehen war nur mit einem Stocke möglich, in der letzten Zeit selbst damit nur sehr schwer. Auch die Beine wurden schmerzhaft, die Füsse schwollen an. Die Geburt, März 1893, war schwerer als die früheren. Kind nicht gestillt, starb bald. Nach der Geburt waren die Schmerzen noch $^1/_4$ Jahr lang so stark, dass sie das Bett hüten musste; danach Besserung soweit, dass sie wieder mit Hilfe eines Stockes gehen konnte. — Letzte Periode Ende August 1893; mit Beginn dieser V. Gravidität verschlimmerte sich auch das Leiden. Seit Weihnachten ist das Gehen selbst mit Stöcken unmöglich, seit 4 Wochen auch das Sitzen. Bei der

Aufnahme in die Klinik ist die Patientin in einem äusserst heruntergekommenen Zustande und starrt vor Schmutz.

Status praesens 30. IV. 1894. Chloroformnarkose. Unter Mittelgrösse. Knochenbau gracil; Muskulatur und Fettpolster schlecht. Keine Verkrümmungen der Extremitätenknochen. Kontraktur der Oberschenkeladduktoren. Schädel dolichocephal. Zähne im Oberkiefer fast ganz fehlend, im Unterkiefer sehr schlecht. Brustdrüse mässig. Warzenhof umfänglich, stark pigmentiert. Warze gut abgesetzt, gross. Thorax sehr schmal, auffallendes Vortreten der 3. Rippe und ihres Knorpels. Asymmetrie der beiden Thoraxhälften. Das Zurücktreten des oberen Teiles des Thorax ist bedingt durch eine Kyphose der oberen Brustwirbelsäule. Die Halswirbelsäule zeigt eine Lordose. Abdomen längs ovoid aufgetrieben, links abgeplattet. Bauchdecken auffallend resistent.

Becken: Dist. spin. 27,5; crist. 29,0; troch. 30,0; tub. isch. 8,0.

Schambogen sehr eng und hoch. Symphyse niedrig, Knorpel nicht vorspringend. Der vorderste Teil des l. horizontalen Schambeinastes verläuft fast gerade nach hinten. Die Pfannengegend springt stark nach innen vor; von da an geht die Lin. term. mehr nach aussen. Rechte Lin. term. im Anfang etwas weniger konvergent nach hinten als links. Prom. leicht zu erreichen; vordere Kreuzbeinfläche erst in starkem Winkel zur Conjugata fast grade nach hinten verlaufend, dann in scharfer Krümmung nach vorn.

Das Gehen ist der Patientin unmöglich; stehen kann sie nur, indem sie sich an den Möbeln festklammert. Beide Darmbeine sind hochgradig druckempfindlich, ebenso der rechte horizontale Schambeinast, wogegen Druck auf den linken weniger schmerzhaft ist. Das Anstossen des Oberschenkelkopfes gegen die Pfanne verursacht besonders rechts starke Schmerzen. Ferner wird noch Druck auf das Kreuz- und Steissbein und das untere Ende der Artic. sacroiliaca sehr schmerzhaft empfunden; an letzterer Stelle geben die Knochen auch etwas nach. Die Knochen der Extremitäten und des Kopfes sind frei von Druckempfindlichkeit und Schmerzen, ebenso Hals- und Brustwirbelsäule, dagegen nicht die Lendenwirbelsäule. Am Thorax sind die linken unteren Rippen sehr empfindlich; Liegen auf dieser Seite ist schmerzhaft.

Da bei der beträchtlichen Enge des Beckens und der nur geringen Nachgiebigkeit seiner Knochen die Geburt eines lebenden Kindes auf natürlichem Wege nicht zu erwarten ist, wird beschlossen, am Ende der Schwangerschaft den konservativen Kaiserschnitt in Verbindung mit der Kastration auszuführen. Unter der guten Pflege, die die Kranke in der Klinik hatte (kräftige Nahrung, Bäder) besserte sich allmählich ihr Zustand etwas. Die Adduktorenkontraktur verschwindet, die Druckempfindlichkeit der Knochen nimmt etwas ab; das Anstossen des Oberschenkelkopfes gegen die Pfanne ist besonders rechts weniger schmerzhaft als

früher; am 22. V. kann sie sogar frei stehen und mit Unterstützung einige Schritte gehen. Eine weitere Besserung tritt jedoch nicht ein.

Am 30. V. abends 8 Uhr beginnen die Wehen, sind jedoch sehr schwach und selten. Am nächsten Vormittag 10 Uhr wird die geplante Operation ausgeführt.

Am 14. Tage p. op. ist Druck auf die Beckenknochen angeblich nicht mehr schmerzhaft. Am 16. Tage steht Patientin zum ersten Male auf; hat beim Stehen noch starke Schmerzen; Gehen selbst mit Unterstützung nicht möglich. Am 24. Tage beginnt sie, wenn auch unter Schmerzen, zu gehen. 28. Tag: Stehen schmerzlos. 56. Tag: Patientin kann $^1/_4$ Stunde lange Wege gut und ohne Stock zurücklegen; nur wenn sie sehr lange gegangen ist, bekommt sie noch geringe Schmerzen im Kreuz. Sie kann gut Treppen steigen, selbst auf einen Stuhl steigen; nur beim Herabspringen hat sie noch etwas Schmerzempfindung. Thorax und Beckenknochen sind selbst bei starkem Drucke nicht mehr empfindlich. Ein Federn der Knochen ist nicht nachweisbar.

Befund an den Ovarien: Makroskopische Beschreibung der frischen Präparate: R. Ovarium 4,5 cm lang, 2,5 cm breit, 1 cm dick. Auf der Oberfläche sieht man durch die verdickte Albuginea einige Bläschen durchschimmern, die einen rötlich-schwarzen Inhalt zu haben scheinen. Auf der vorderen und oberen Fläche einige kleine warzenartige, gelbliche Wucherungen und einige strangartige Einziehungen. Auf dem Durchschnitt sieht man ein graurötliches, zähes Gewebe; gleich unter der Albuginea ein kirschkerngrosses, hartes Corp. luteum; nach dem lateralen Ende zu reichliche kleine Blutcystchen. An der Tube nichts Besonderes.

L. Ovarium: 4,0 cm lang, 2,5 cm breit, 1,0 cm dick. Fühlt sich schlaff an. Die Oberfläche zeigt eine mässig verdickte Albuginea, auf der einige gelblich verfärbte Stellen und Unebenheiten sichtbar sind. Auf der Hinterfläche eine leichte Einziehung. Auf dem Durchschnitt ist das Gewebe ebenso zähe wie rechts. Follikel sind so gut wie gar nicht vorhanden, nur einzelne glänzend weisse, sich hart anfühlende, fibröse Partien. Das Ligament zeigt einige stark gefüllte Blutgefässe. Tube ohne Besonderheiten.

Histologie: R. Ovarium: Die Primordialfollikel sind entschieden vermindert, im ganzen Querschnitt durchschnittlich 25. Sie sind unregelmässig verstreut; nirgends finden sich mehrere dicht bei einander. Graafsche Follikel sind etwa zwei im Schnitt vorhanden. In ihrem ganz normalen Epithel sieht man grosse helle Zellen eingelagert, wie sie von Flemming als Epithelvakuolen bezeichnet wurden. Ebenso wie Nagel, halte ich sie für beweisend für

die normale Funktion des Follikels. In der That lässt sich an diesen Follikeln nichts Abnormes nachweisen. Weiter findet sich ein ziemlich unregelmässiger Follikel, in dem das Epithel entschieden in Zerfall begriffen ist und ferner einige Hohlräume, in denen das Epithel völlig fehlt. Die umliegenden Blutgefässe zeigen keine Veränderungen, die Tunica interna mit ihren grossen Zellen ist vorhanden. Diese Zellen haben einen grossen Protoplasmaleib, der meist durch Aufnahme von Blutfarbstoff sich bräunlich gefärbt hat. Ihre Gestalt ist sehr verschieden, bald rundlich, bald geschwänzt, bald polygonal. Der runde, bläschenförmige Kern färbt sich nur schwach mit Hämatoxylin; nur die Kernkörperchen sind besser gefärbt. Diese Zellen liegen meist in Reihen zusammen, die durch schmale Spindelzellenzüge und Gefässe voneinander geschieden. Schon bei schwacher Vergrösserung lassen sie sich als ein brauner Saum, der sowohl normale Follikel, wie jene epithellosen Hohlräume in einer Breite von 0,1 mm und darüber umgiebt, wahrnehmen.

Corpora lutea und Corpora fibrosa sind in ziemlich reichlicher Anzahl vorhanden.

Das Stroma des Ovariums besteht im allgemeinen aus einem spindelzellreichen Bindegewebe, das in der Rinde meist lockerer ist, als in der Marksubstanz. Doch finden sich auch in letzterer ausgedehnte Stellen von lockerer, kernarmer Beschaffenheit. In der Umgebung der Follikel im Gewebe zahlreiche kleine Hämorrhagieen. — Die Gefässe in Rinde und Mark vermehrt.

Die Wände der meisten Gefässe, besonders in der Medullaris, sind nicht unbeträchtlich verdickt und mehr oder weniger hyalin degeneriert. Auch völlig obturierte und in gleichmässig homogene Herde umgewandelte Gefässe finden sich.

L. Ovarium zeigt fast völlig den gleichen Bau wie das rechte. Die Primärfollikel betragen an Zahl ca. 20—25 im Schnitt. Die sehr spärlichen Graafschen Follikel sind von zahlreichen, stark gefüllten Gefässen und Blutungen umgeben. Auch epithellose, follikelähnliche Hohlräume sind vorhanden. Die Corp. lut. sind sehr zahlreich.

Das Stroma ist von etwas dichterer und gleichmässigerer Beschaffenheit als R.

Die zahlreichen Blutgefässe zeigen eine starke Füllung und stellenweise eine starke hyaline Degeneration und obturierte Lumina.

Fall III. Frau E. aus F., 26 Jahre, IVp. Vater starb an Herzschlag; Mutter lebt, ist gesund, ebenso fünf Geschwister. Von der Mutter nicht gestillt; mit 11 Monaten laufen gelernt.

Erste Periode mit $14^1/_2$ Jahr, seitdem regelmässig alle 4 Wochen 3—4 Tage dauernd, schwach, mit Kreuzschmerzen.

Ipartus Sept. 1891: Spontan. Kind lebt. Wochenbett ohne Störung.

IIpartus Okt. 1892: Vom 4. Schwangerschaftsmonat an heftige Hüftschmerzen und infolge dessen Hinken. Geburt erfolgte rasch und spontan. Im Wochenbett trat eine Besserung der Schmerzen ein, der Gang aber blieb immer noch schwerfällig. Nach 3 Monaten völlige Besserung. Einen Monat später erfolgte die dritte Konzeption und bald darauf trat von neuem eine Erschwerung des Ganges auf (Watscheln), zunächst ohne Schmerzen.

IIIpartus Nov. 1893: Lange Dauer, schwache Wehen, starke atonische Nachblutung. Nach der Geburt besserte sich der Zustand nur wenig.

In der 4. Schwangerschaft (die letzte Periode war am 24. April 1894 eingetreten) blieb der Zustand in den ersten Monaten ziemlich unverändert. Seit Okt. 1894 aber stellten sich starke Schmerzen im Rücken, den Rippen und Hüften ein. Zunehmende Schwerfälligkeit des Ganges. Patientin bemerkte auch, dass ihr trotz der Schwangerschaft die Kleider zu lang wurden. Anfang Dez. 1894 Aufnahme in die Klinik.

Am 29. Jan. 1895 IV. partus nach fast dreitägiger, mässiger Wehenthätigkeit. Wochenbett normal. Während der ersten Tage nach der Geburt klagte Patientin über mässig starke Schmerzen im Kreuz. Bei dem Aufstehen am 10. Tage p. p. und während der nächsten Tage ist der Gang ausserordentlich erschwert, so dass Patientin kaum die Füsse vom Boden erheben kann. Doch bessert sich das so weit, dass ungefähr der gleiche Zustand wie vor der Geburt sich herstellt. Eine weitere Besserung tritt aber nicht ein.

Status: Mittelgrösse. Knochenbau sehr gracil. Muskulatur und Fettpolster schlecht. Letzter Kreuzbeinwirbel springt stark nach hinten vor, so dass das Kreuzbein einen kyphotischen Höcker bildet. Dann kommt eine mässige Lendenlordose, eine ausgesprochene Kyphose der Brust- und eine Lordose der Halswirbelsäule.

Scheideneingang weit. Carunc. myrthif. Portio vaginalis kaum 1 cm lang, intensiv blau, vordere Lippe sehr kurz, 3 cm breit. M m. klaffende Spalte mit gerötetem, geschwollenem Saum.

Becken: Schossfuge hoch. Knorpel 3—4 mm vorspringend. Linke Linea terminalis läuft stark konvergierend nach vorn, rechte Linea term.

ebenfalls konvergierend, doch weniger als links. Promontorium steht hoch. Kreuzbein stark ausgehöhlt, jedoch keine Abknickung.

Dist. spin. 27 cm, Dist. crist. 30 cm, Dist. troch. 31 cm, Conj. Diag. 11,3 cm.

Am 2. III. 1895. Castratio duplex. Die Ligamente sind ausserordentlich schlaff, starke Gefässerweiterungen.

Befund an den Ovarien: Makroskopische Beschreibung der frischen Präparate: L. Ovarium 3,8 cm lang, $2^1/_2$ cm breit, 2 cm dick. — Die Albuginea ist an den meisten Stellen durchscheinend infolge der ausgedehnten Follikel. An den übrigen Stellen weisslich, aber nicht sehr dick. Auf beiden Flächen zählt man etwa 16 durchscheinende Bläschen. Am Hilus, in der Gegend der Insertion des Lig. ovarii, ein linsengrosses, gestieltes Fibroid. Auf der Oberfläche zahlreiche kleine, stark injizierte Streifen und Punkte, wie von Gefässneubildungen. — Auf einem Durchschnitt in der Mitte zählt man 5 etwa erbsengrosse Follikel. Das Gewebe serös durchtränkt.

R. Ovarium 4,8 cm lang, 2,7 cm breit, 2 cm dick. Auch hier auf der Oberfläche zahlreiche durchscheinende Follikel. Die Albuginea im übrigen etwas stärker verdickt wie am linken Ovarium. In der Nähe der Insertion des Lig. ovarii ein breit aufsitzendes linsengrosses Fibrom und weiter gegen die Peripherie eine sehr verdickte Stelle der Albuginea. An der Oberfläche vorzugsweise der hinteren Seite des Ovarium zahlreiche erweiterte Gefässe.

Histologie: L. Ovarium: Albuginea verdickt. Oberflächenepithel nur an wenigen Stellen erhalten. Corticalis dicht, kernreich; Medullaris im ganzen locker, nur um die Gefässe herum ist das Stroma viel dichter und kernreicher, jedoch besteht keine kleinzellige Infiltration.

Die Gefässe entschieden vermehrt, z. T. mit verdickten Wandungen; an einzelnen hyaline Degeneration in der Media und Adventitia. Ganz vereinzelte Gefässe sind obliteriert, doch liegen diese stets in der Umgebung alter Corpora fibrosa. Der Gefässreichtum fällt besonders in der Corticalis auf.

Gegen den Hilus zu findet sich an der Grenze der Medullaris gegen die Corticalis in dem Stroma hyaline Degeneration. Diese Stelle liegt um und zwischen zwei obliterierten Follikeln, die einen

starken hyalinen Streifen haben, und deren Höhle bereits völlig von jungem Bindegewebe ausgefüllt ist.

Primordialfollikel etwa in normaler, dem Alter der Patientin entsprechender Zahl vorhanden, fast durchweg ohne Veränderungen. Einzelne auch in vorgerückteren Stadien der Entwickelung. Ein kleiner Graafscher Follikel völlig normal.

Mit blossem Auge sieht man im Schnitt 4 grössere Hohlräume, von denen zwei fast völlig rund sind, einer ist sehr unregelmässig gezackt, ein vierter oval; dazwischen mehrere unregelmässige ganz schmale Spalträume. Die beiden runden erweisen sich als Follikel, welche sich in den ersten Stadien der Atresie befinden. In dem einen ist das Epithel bereits ganz zu Grunde gegangen. Die Theca interna besteht aus ziemlich gleichmässig grossen, etwas rundlichen Zellen mit verhältnismässig grossem Protoplasmaleib. Von der Theca externa her sieht man an den verschiedensten Stellen spindelige Zellen in Zügen in die innere Schicht eindringen, diese durchsetzen und innerhalb derselben sich an einzelnen Partieen in einer 1 bis 2-schichtigen Zelllage längs hinziehen, so dass also der Follikel hier durch diese Spindelzellen ausgekleidet ist.

In dem zweiten runden und in dem ovalen Follikel ist die Membrana granulosa noch erhalten, zeigt aber sehr erhebliche Abweichungen von der Norm, die wandständige Schicht der Zellen ist von gleicher Beschaffenheit, wie die übrigen, die Epithelvakuolen fehlen gänzlich.

Die unregelmässigen, mit blossem Auge sichtbaren Spalten stellen sich mikroskopisch ebenfalls als Follikel dar. Sie haben eine Auskleidung von mehrschichtigen Granulosazellen; die Theca interna ist verbreitert, die Zellen sehr gross, das Protoplasma gefärbt wie bei Luteïnzellen. Auch hier ganz deutlich von der Externa her starke Einwucherung von Spindelzellen. Die Unregelmässigkeiten in der Kontur sind entstanden durch Druck und Wucherung des umgebenden Gewebes.

R. Ovarium: Albuginea im wesentlichen normal. — Stroma der Rinde sehr zellreich, dicht; die Medullaris ziemlich locker.

Die Gefässe sind in der Rinde wohl vermehrt, zeigen aber in ihrem Bau keine Veränderungen. In der Medullaris scheinbar vermehrter Gefässreichtum; nur ganz vereinzelt verdickte, hyalin entartete Gefässwandungen. Diese scheinbare Gefässvermehrung

kommt dadurch zustande, dass die Marksubstanz durch die ausserordentlich zahlreichen Graafschen Bläschen auf einen sehr kleinen Raum zusammengedrängt ist, und dass hier die der normalen Zahl entsprechenden Gefässe dicht bei einander liegen.

Primordialfollikel etwas weniger an Zahl als links. Die vorhandenen sind völlig normal; ebenso finden sich alle möglichen Stadien wachsender Follikel ohne Veränderungen. Die zahlreichen Graafschen Bläschen sind fast durchweg verändert, z. T. kleincystisch degeneriert, z. T. im Beginn der Rückbildung, wobei sich dieselben histologischen Einzelheiten, wie sie links geschildert sind, finden. — Ausserdem viele Corpora fibrosa.

Die Hilusgefässe sind zum Teil thrombosiert und zwar finden sich alte bereits organisierte Thromben. Veränderungen an den Gefässwandungen hier nicht zu konstatieren.

Fall IV. Frau R. aus F., 34 Jahre, Vp. Mutter an der Schwindsucht gestorben. Nicht von der Mutter gestillt. Patientin hat erst mit 2 Jahren laufen gelernt. Als Kind Masern durchgemacht, sonst stets gesund.

1884, 86, 90 spontane Geburten, aber stets sehr lange Geburtsdauer, $2^1/_2$tägige Wehenthätigkeit. 1892 IV. Geburt, Querlage, Wendung und Extraktion. 1895 V. Geburt, spontan wieder $2^1/_2$ Tage lang Wehen. Blutung in der Nachgeburtsperiode. Die Kinder leben sämtlich, die ersten 4 bis zu $^3/_4$ Jahre gestillt.

Seit der IV. Geburt Schmerzen im Rücken und in den Hüftknochen, besonders beim Gehen. Gang unsicher, schwankend.

Während der letzten Schwangerschaft hatte Patientin 7 Monate lang keinen Schritt laufen können, ist während der Zeit kleiner geworden. Im Wochenbett starke Knochenschmerzen, nach 9 Tagen aufgestanden, weil sie im Bett nicht liegen konnte, sondern das Gefühl des Liegens auf spitzen Steinen hatte. Nach dem Wochenbett hat Patientin ein Jahr lang Phosphor genommen, danach Besserung der Beschwerden. Mit dem Aussetzen der Phosphortherapie, Herbst 1896, nahmen die Schmerzen im Kreuz und in den Hüftknochen wieder zu.

Status praesens 16. III. 1897. Chloroformnarkose: Mittelgross. Knochenbau gracil. Muskulatur und Fettpolster schlecht. Brachycephal. Schiefzähnigkeit. Schilddrüse R. gut taubeneigross, L. wallnussgross, mittlerer Lappen etwa haselnussgross. Brustkorb stark gewölbt, Brustdrüsen schlecht. Warzenhof mässig umfänglich, gut pigmentiert. Warze klein, aber sehr gut abgesetzt, ohne Einziehungen.

Sehr starke Lendenlordose. Kreuzbein von aussen stark gekrümmt. Untere Extremitäten ohne alle Verkrümmungen, Hände und Füsse klein.

Portio vag. nach vorn und hoch. Uteruskörper nach hinten in horizontaler Retroversion. R. Ovarium in der Mitte gleichweit von vorderer und hinterer Beckenwand entfernt, quergestellt im Becken, etwas dick, aber nicht lang und breit. L. Ovarium hochliegend, nach hinten gerade vor der Art. sacroiliaca kastaniengross, im Dickendurchmesser vergrössert. Beide Eierstöcke beweglich. Ligamente nachgiebig.

Becken: Dist. spin. 23,5 cm, Dist. crist. 26,5 cm, Dist. troch. 28,5 cm., Dist. tub. isch. 10 cm. Darmbeinkamme sehr mässig.

Schambogen fast normal. Schossfuge niedrig, Knorpel fast 1,5 cm vorspringend. Querspannung etwa normal. Promontorium sehr tiefstehend. Kreuzsteissbein sehr ausgesprochen osteomalacisch gekrümmt. Steissbein stark dem Promontorium entgegengebogen und unbeweglich. Conj. Diag. 10,8 cm.

25. III. 1897. Castratio duplex. Ventrofixatio uteri.

Persönliches Erscheinen am 16. V. 1898: Periode seit der Operation nicht mehr eingetreten. Ab und zu Hitze nach dem Kopf. Allgemeinbefinden sehr gut. Die Frau besorgt den ganzen Haushalt allein, kann laufen und springen ohne die geringsten Schmerzen.

Knochen ganz fest, keine Spur von Federn, nirgends mehr Druckempfindlichkeit.

Uteruskörper ganz klein, wallnussgross.

Befund an den Ovarien: Makroskopische Beschreibung der frischen Präparate: R. Ovarium $3^1/_4$ cm lang, $1^3/_4$ breit, $1^1/_2$ dick. Oberfläche ohne vorspringende und durchscheinende Follikel, glatt. Der Eierstock fühlt sich im ganzen hart an, nur nach dem medialen Pol zu eine kleinkirschengrosse, elastische Schwellung. In der Nähe des Hilus ein etwa stecknadelkopfgrosses, hartes Knötchen.

Im Ligament stark erweiterte, bis 2 mm Durchmesser haltende Gefässe. Das zugehörige Stück Tube ist $4^1/_2$ cm lang, mit deutlich ausgesprochenen Windungen.

L. Ovarium $3^3/_4$ cm lang, 2 breit, $2^1/_2$ dick. Oberfläche glatt, nur an der unteren Fläche des Eierstockes eine etwa kleinbohnengrosse, von Albuginea entblösste Stelle. Schneidet man hier ein, so kommt man auf ein haselnussgrosses Corpus luteum. Im Ligament sehr viele und starke Gefässe.

Histologie: R. Ovarium. Das Oberflächenepithel

ist an einzelnen Stellen erhalten. Die Albuginea etwas verdickt. Das Stroma ist in der Corticalis nicht sehr dicht, besteht aus sehr dünnen, kreuz und quer verlaufenden Bindegewebszügen. Die Medullaris ist von wechselnder Dichtigkeit, besonders um die Gefässe sehr dicht und kernreich. Nach dem Hilus zwei cirkumskripte Stellen mit einer Reihe von Corpora fibrosa, die aber nicht aus Gefässen entstanden sind.

Die Gefässe sind der Menge nach nicht vermehrt, die Wandungen zeigen keine Veränderungen, nur nach dem Hilus in der Umgebung der Corpora fibrosa einzelne obturiert.

Hilusgefässe ohne Veränderungen.

Primordialfollikel fehlen fast vollständig, man sieht im ganzen Schnitt höchstens 1—2. Von den mit blossem Auge sichtbaren grösseren Hohlräumen hat der eine kein Epithel. Die Wand ist vielmehr ausgekleidet mit 2—3 Lagen concentrisch angeordneter, spindeliger Zellen, dann kommt nach aussen an einzelnen Stellen ein ganz schmaler, hyaliner Streifen, weiter nach aussen folgen die Zellen der Theca interna. Diese sind ziemlich gross und durchwuchert von Spindelzellzügen, welche aus der Externa kommen und mit den innen gelagerten in Verbindung stehen. An einzelnen Follikeln ist die Rückbildung schon weiter vorgeschritten, hier ist die ganze Höhle mit jungem Bindegewebe ausgefüllt. Ausserdem findet sich ein älteres Corpus luteum ohne abnorme Veränderungen.

Im Hilus einzelne Parovarialschläuche.

L. Ovarium: Oberflächenepithel und Albuginea wie rechts. Das Stroma in der Corticalis, die stark verbreitert ist, mässig derb, in der Medullaris im allgemeinen locker, doch finden sich ebenfalls um die Gefässe herum ziemlich cirkumskripte Stellen eines dichten, kernreichen Gewebes.

An den Gefässen absolut keine Veränderungen, die als pathologisch aufzufassen wären. Nur in der Umgebung atretischer Follikel und alter Corpora fibrosa einzelne obturierte Gefässe mit hyalin degenerierter Wand, wie sie an diesen Stellen in der Norm angetroffen werden. Ebenso die Hilusgefässe ohne Veränderungen.

Primordialfollikel in manchen Schnitten überhaupt nicht vorhanden, in anderen finden sich 3—4. Der einzige mit blossem Auge in den Schnitten sichtbare grössere Hohlraum erweist sich

als ganz normaler Follikel. Auch ein ziemlich frisches Corpus luteum zeigt, ebenso wie mehrere ältere, völlig normales Verhalten.

Fall V. Frau S. aus F. 43 Jahre, Vp. Zwei Schwestern an Schwindsucht gestorben. Weiss nicht, ob von der Mutter gestillt und wann laufen gelernt. Mit 14 Jahren „Gelbsucht", sonst stets gesund.

Mit 18 Jahren menstruiert, immer unregelmässig, mit Pausen von 5—6 Wochen 3—7 Tage lang, stark, ohne Beschwerden.

Vom 30.—40. Jahre V spontane Geburten, bei der letzten dreitägige Wehenthätigkeit. Während der ganzen Schwangerschaft viel Schmerzen in den Füssen, so dass Patientin nicht mehr arbeiten konnte. Seit der Geburt sind Schmerzen, besonders beim Gehen vorhanden, Rückenschmerzen, Schmerzhaftigkeit der unteren Rippen. Seit $^1/_4$ Jahr kann Patientin nur noch an Krücken laufen.

Status praesens 27. III. 1897. Chloroformnarkose: Untermittelgrösse. Rumpf im Verhältnis zu den Extremitäten kurz. Knochenbau gracil. Muskulatur und Fettpolster sehr schlecht. Unterschenkel leicht nach aussen verkrümmt. Die Rippen zeigen deutlich seitlich eine Einsenkung nach innen. Rippenbögen stark auseinanderstehend. Zwischenraum zwischen den letzten Rippen und den Darmbeinschaufeln ganz gering. Starke Lordose der Lendenwirbelsäule. Kreuzbein von aussen sehr stark gekrümmt, der untere Teil stark nach einwärts und aufwärts vorstehend.

Becken: Dist. spin. 24,5 cm, Dist. crist. 29,5 cm, Dist. troch. 29,5 cm, Dist. tub. isch. 4,5 cm.

Schambogen sehr eng. Schossfuge mässig hoch. Horizontaler Schambeinast stark konvergierend. Pfannengegend beiderseits stark nach innen vorspringend. Kreuzbein in seinem oberen Teile sehr flach gelegt, mit grossem Winkel zur Conj. Unterer Teil des Kreuzbeines stark nach vorn oben gekrümmt, so dass die Spitze des Kreuzbeins sehr dicht unter dem Promontorium liegt. Steissbein dagegen grade nach abwärts verlaufend.

Conj. Diag. 9,7 cm.

11. IV. 1897. Castratio duplex.

Nach den letzten Nachrichten, Mitte Mai d. J., ist Patientin schmerzfrei, doch im Gehen immer noch etwas behindert.

Befund an den Ovarien: Makroskopische Beschreibung der frischen Präparate: R. Ovarium $3^3/_4$ cm lang, $2^1/_4$ breit, $1^3/_4$ dick, fühlt sich im ganzen hart an, mit sehr dicker, weiss verfärbter Albuginea, durch welche nach

dem konvexen Rande zu, hauptsächlich auf der hinteren Fläche, zahlreiche hirsekorngrosse Bläschen durchschimmern. Starke, hirnartige Windungen und kleinere Einziehungen auf der Oberfläche. Ausserdem ist die Albuginea übersät mit kleinen, grieskorngrossen, harten Bläschen. Im Hilus ausserordentlich viele, starrwandige Gefässe mit klaffendem Lumen, bis zu $1^1/_2$ mm Durchmesser.

Zugehöriges Tubenstück 9 cm lang, flache Schlängelungen. Im Ligament sehr starke Gefässe, bis 4 mm Durchmesser.

L. Ovarium $3^3/_4$ cm lang, $2^1/_2$ cm breit, $1^3/_4$ dick. Oberfläche wie R. Die Peritonealgrenze geht ziemlich weit auf den Eierstock über. Am Hilus und im Ligament ähnliche Gefässverhältnisse wie R.

Histologie: R. Ovarium. Oberflächenepithel an einzelnen Stellen in starker Wucherung. An einer Stelle, dicht unter der Oberfläche, ein kleiner, völlig abgeschnürter Hohlraum, mit dem gleichen Epithel ausgekleidet. An der vorderen Fläche, in der Nähe des Hilus, sitzt ein kleines Fibrom auf, um dessen Stiel das Oberflächenepithel besonders stark wuchert. — Albuginea verdickt.

Das Stroma der Rinde ist mässig straff, das der Medullaris im allgemeinen fester als in der Norm. Die Gefässe nicht vermehrt, eher vermindert, aber stark geschlängelt. Nur in der Umgebung atretischer Follikel und alter Corpora lutea ganz vereinzelt hyaline Degeneration der Gefässwandungen.

Primordialfollikel sind nur ganz vereinzelt aufzufinden. Von den mit blossem Auge sichtbaren Hohlräumen zeigt nur einer die normale Beschaffenheit eines Follikels, die anderen stellen sich als kleincystisch degeneriert dar. Zahlreiche hyaline Stellen aus Corpora lutea hervorgegangen. Mehrere Follikel in verschiedenen Stadien der Atresie.

L. Ovarium: Oberflächenepithel nirgends vorhanden. Albuginea erheblich verdickt.

Das Stroma der Rinde ist mässig derb, in der Medullaris von wechselnder Dichtigkeit.

Gefässe sicher nicht vermehrt, die vorhandenen zum Teil geschlängelt. Einzelne haben hyalin degenerierte Wandungen, doch bleibt dies in den als normal anzusehenden Grenzen.

Primordialfollikel ganz vereinzelt; die vorhandene normal. Die makroskopisch sichtbaren Hohlräume erweisen sich als kleincystisch degenerierte Follikel. — Sehr zahlreiche Corpora fibrosa.

Fall VI. Frau Pf. aus N. 42 Jahre, Xp. Keine hereditäre Belastung. Von der Mutter gestillt. Weiss nicht, wann laufen gelernt. Als Kind „Scharlach", sonst stets gesund. Seit dem 15. Jahre menstruiert, regelmässig, alle 4 Wochen, 5—6 Tage, stark. Die ersten IX Geburten normal, die X. Steisslage. Kinder, mit Ausnahme des IX., lebend geboren, sind aber bis auf eins gestorben. Zwei mit 7 Jahren an Infektionskrankheiten, die anderen im ersten Lebensjahre.

Seit Anfang 1894, ca. $1^1/_2$ Jahre nach der letzten Geburt, starke Rückenschmerzen wie bei den Wehen. Müdigkeit und Mattigkeit in den Beinen, Steifheit. Wegen dieser Klagen wird Patientin Mitte Mai 1895 in die Klinik geschickt. Die Untersuchung ergab damals ausser einem verdickten, retrovertierten Uterus keinerlei weitere Anhaltspunkte zur Erklärung der Schmerzen, die deshalb auf die Lageveränderung des Uterus bezogen wurden.

12. VI. 1895. Vaginofixatio uteri.

11. VII. 1895. Kolpoperineorrhaphie (Hegar).

Darauf 5 Monate lang völliges Wohlbefinden, sie konnte gut gehen und ihre Hausarbeit verrichten. Dann begannen die Kreuzschmerzen wieder dicht unter dem Kreuz, die fortwährend da waren und immer stärker wurden. Patientin war dadurch so im Gehen gehindert, dass sie seit Weihnachten 1896 einen Stock brauchte.

21. VI. 1897. Wiederaufnahme in die Klinik. Patientin kann die Oberschenkel nicht gut heben und bekommt bei Bewegungen Schmerzen, die vom Kreuz in die Oberschenkel ausstrahlen, auf beiden Seiten gleich.

Periode regelmässig alle 4 Wochen, 2 Tage, aber sehr stark. Während der Periode sind die Kreuzschmerzen besonders stark.

Status praesens 25. VI. 1897. Chloroformnarkose: Mittelgross. Knochenbau gracil. Muskulatur und Fettpolster schlecht. Brachycephal. Zähne ganz defekt. Schilddrüse R. und L. gänseeigross, mittlerer Lappen wallnussgross. Brüste schlecht. Warzenhof wenig pigmentiert und wenig umfänglich. — Damm 6 cm lang, mit Narbe, die sich von vorn bis auf 1 cm vom Anus erstreckt. Im vorderen Scheidengewölbe eine Quernarbe, die sich fast von der einen seitlichen Scheidenwand zur anderen erstreckt. Portio vag. steht etwas nach hinten. Uteruskörper ziemlich grade stehend, etwas nach vorn, liegt dem vorderen Scheidengewölbe auf. L. Lig. s. ut. resistent, aber nicht verdickt. Kastaniengrosser Körper mit höckeriger Oberfläche in der Mitte der Linea terminalis, beweglich

R. Lig. s. ut. verkürzt, nicht besonders verdickt, nachgiebig. Übermandelgrosser, beweglicher Körper am hinteren Teil der Linea terminalis.

Becken: Die Knochen sind ausserordentlich dick, besonders an den Darmbeinschaufeln.

Schambogen eng, steil und hoch. Dist. tub. isch. 8 cm. Schossfuge hoch. Knorpel nicht vorspringend. Die beiden horizontalen Schambeinäste verlaufen fast grade von vorn nach hinten. Dann kommt, etwa den Pfannengegenden entsprechend, eine Einknickung nach innen, welche links stärker ist als rechts. Das Kreuzbein nur im untersten Teil schärfer gekrümmt.

Dist. spin. 28,5 cm, Dist. crist. 31,0, Dist. troch. 34,0.

2. VII. 1897. Castratio duplex.

Laut brieflicher Nachricht vom 22. Mai d. J. sind die Schmerzen im Rücken und alle Beschwerden gänzlich verschwunden. Das Laufen macht der Patientin noch ein wenig Mühe, doch fühlt sie sich bei leichter Arbeit ganz wohl.

Befund an den Ovarien: Makroskopische Beschreibung der frischen Präparate: R. Ovarium 4 cm lang, 2 cm breit, $1^1/_2$ cm dick. Oberfläche zeigt ziemlich reichliche Furchen. Albuginea etwas verdickt. Nur wenige etwa erbsengrosse, durchscheinende Follikel. L. Ovarium 4 cm lang, 3 cm breit, $2—2^1/_2$ cm dick. Am medialen Pol ein gut kirschgrosser, von der Oberfläche des Eierstocks durch eine Furche abgesetzter, weit das Niveau des Eierstocks überragender Follikel.

Histologie: R. Ovarium: Albuginea stark verbreitert. Oberflächenepithel nirgends vorhanden. — Die Corticalis ist ziemlich breit, mässig dicht. Die Medullaris von wechselnder Dichtigkeit.

Die Gefässverhältnisse in der Rinde normal; in der Marksubstanz sind die Gefässe entschieden vermehrt, haben fast durchweg erheblich verdickte Wandungen und zeigen vielfach hyaline Degeneration in diesen. Auch findet sich eine ziemlich grosse cirkumskripte Stelle in der Mitte etwa der Medullaris, welche fast völlig aus hyalin degenerierten und obturierten Gefässen besteht.

Primordialfollikel in den durchsuchten Schnitten überhaupt nicht aufzufinden. Einzelne Graafsche Follikel mit wohlerhaltenem Epithel und Ei. Mehrere Follikel in verschiedenen Stadien der Atresie;

ein ziemlich frisches Corpus luteum von völlig normalem Verhalten. Zahlreiche Corpora fibrosa in der Rinde an der Grenze der Medullaris.

L. Ovarium: Albuginea normal. Oberflächenepithel nur an einzelnen Stellen erhalten. — Corticalis schmal, ziemlich locker, Medullaris verhältnismässig breit, sehr kernreich, meist dichter als die Rinde.

Gefässverhältnisse in der Rinde normal. In der Medullaris sind die Gefässe durch das dichte Stroma auf einzelne Haufen zusammengedrängt, so dass bei Betrachtung eines solchen eine Vermehrung vorhanden zu sein scheint. Bedenkt man aber, dass zwischen den einzelnen Gefässbündeln breite Gewebsmassen nur von einzelnen Kapillaren durchzogen liegen, so darf man die Gefässe der Zahl nach nicht als vermehrt ansehen; wohl aber ist eine recht starke Schlängelung der vorhandenen Gefässe zu konstatieren. Dabei sind die Gefässe im grossen und ganzen ohne Veränderungen, nur hie und da hyaline Degeneration in der Media.

Primordialfollikel finden sich etwa bis zu 10 im Schnitt, sie sind also wohl in Anbetracht des Alters der Frau nicht als irgendwie erheblich vermindert zu bezeichnen.

Die vorhandenen grösseren Follikel zeigen bis auf einen, der völlig intakt ist, zum Teil kleincystische Degeneration, zum Teil befinden sie sich in den ersten Stadien der Atresie.

Hilusgefässe beiderseits ohne Veränderungen.

Da es mir vor allem darauf ankommt, das Verhalten der Eierstöcke in den untersuchten Fällen festzustellen und den mehr oder weniger bestimmt behaupteten Zusammenhang zwischen Erkrankung des Eierstocks und Osteomalacie noch einmal auf Grund der eigenen Beobachtungen zu beleuchten, so will ich hier nicht nochmal auf die klinische Seite eingehen. Der Übersicht und Vollständigkeit wegen habe ich die Krankengeschichten in extenso gegeben und verweise auf diese.

Dagegen müssen wir die Eierstocksbefunde noch einmal zusammenfassen.

Makroskopisch bieten die untersuchten Eierstöcke wenig bemerkenswertes dar. Stark vergrössert sind sie in Fall 1 R. u. 3 R., in Fall 4 u. 5 etwa normal gross, sonst wenig über die Norm hinausgehend. In Fall 3 schimmern ausserordentlich viele Follikel

durch und die Oberfläche ist von einem dichten Netz feinster Gefässe umsponnen. Im Fall 4 fühlen sich die Eierstöcke auffallend hart an, die Oberfläche ist glatt, nur am medialen Pol ein durchscheinender Follikel.

Das Oberflächenepithel ist teils überhaupt nicht, teils nur an ganz vereinzelten Stellen nachzuweisen, ein Verhalten, dem wohl wenig Gewicht beizulegen ist, weil die Oberfläche der Eierstöcke bei der Operation, Demonstration und Präparation zahlreichen mechanischen Insulten ausgesetzt wurde. Hervorzuheben ist aber, dass in Fall 5 R. sich eine erhebliche Wucherung des Oberflächenepithels fand, und dass es hier auch bereits zur Abschnürung und Bildung kleiner Hohlräume in den äussersten Schichten der Corticalis gekommen war.

Die Albuginea war teils normal, teils verdickt.

Das Stroma zeigte sich in der Rinde im allgemeinen normal, in Fall 4 L. und 6 R. stark verbreitert, in Fall 6 L. schmal. Die Medullaris erschien in Fall 1, 3 und 6 beiderseits, in 3 und 5 L. von wechselnder Dichtigkeit; besonders um die Gefässe herum auffallend dicht und kernreich, mit Ausnahme von Fall 2 aber ohne kleinzellige Infiltration. Hyaline Degeneration des Stromagewebes wurde in Fall 1 und in 3 L. an einzelnen Stellen beobachtet, Blutextravasate, besonders um die Follikel herum, nur in den beiden ersten Fällen.

Besondere Beachtung verdient nun das Verhalten der Gefässe. Hier fällt die ausserordentliche Verschiedenheit der Befunde sofort in die Augen. Während in den Fällen 1, 2, 3 in Rinde und Mark, in Fall 6 R. im Mark allein eine entschiedene, z. T. nicht unerhebliche Vermehrung zu konstatieren ist, sehen wir in Fall 4, 5 und 6 L. normale Verhältnisse. Verdickung und hyaline Degeneration der Wandungen ebenfalls nur in den Fällen 1, 2, 3 und 6 R., also zusammen mit Gefässvermehrung. In dem rechten Ovarium von Fall 6 fand sich ausserdem eine ziemlich grosse cirkumskripte Stelle, welche fast völlig aus hyalin degenerierten und obturierten Gefässen besteht. Im übrigen waren Obliterationen von Gefässen recht selten anzutreffen. In der Regel fanden sich obturierte Gefässe, wie bes. in Fall 3 und 4, in der Umgebung alter Corpora fibrosa, also da, wo sie normalerweise stets im Eierstock vorkommen, an anderen Stellen nur in den beiden ersten Fällen. In Fall 1 und 5 waren die Gefässe auffallend stark korkzieherartig gewunden. —

No.	Alter.	? p.	Bei der Operat. Dauer der Krankheit.	Makroskopischer Befund an den Ovarien.	Stroma.	Gefässe.	Primärfollikel.	Graaf'sche Follikel.
1 R.	28 J.	IV.	ca. $^1/_4$ Jahr.	R. stark vergrössert.	Albuginea verdickt. Cortic. zl. derb. Medull. im allg. lockerer, um die Gefässe herum sehr dicht. Hämorrhagien im Gewebe. Stellenweise beginnende hyaline Entartung.	Cortic. mässig zahlreich, strotzend gefüllt. Medull. sehr zahlreich, stark geschlängelt, verdickt. Media hyalin, z. T. obturiert. Hilus unverändert.	Kaum vermindert.	Alle Stadien der Entwickelung, nur Form-, keine Strukturveränderungen. Verschiedene Stadien der Atresie. Wucherung der Theca ext.-Zellen.
1 L.				vergrössert.	wie R.	Cortic. } sehr zahlreich, Medull. } stark gefüllt, korkzieherartig verdickt, hyalin. Hilus unverändert.	Geringer als R.	Sehr zahlreiche in verschiedenen Stadien der Atresie. Wucherung der Theca ext.-Zellen.
2 R.	32 J.	V.	ca. $5^1/_2$ Jahr.	etwas vergrössert.	Cortic. lockerer als Medull. Hämorrhagien.	Cortic. } vermehrt, Medull. } nicht unbeträchtlich verdickt, z. T. obturiert. Hyalin.	Entschieden vermindert.	Im ganzen normal.
2 L.				etwas vergrössert.	dichter als R.	wie R.	Entschieden vermindert.	spärlich, z. T. epithellos.

3 L.	26 J.	IV.	ca. 3 Jahre.	verdickt, zahlreich durchscheinende Follikel. Auf der Oberfläche zahlreiche Gefässe.	Albug. verdickt. Cortic. dicht. Medull. im allg. lockerer, u. d. Gefässe herum sehr dicht. Hyalin.	Entschieden vermehrt. Hyalin obliterierte, nur um Corp. fibrosa bes. Cortic. gefässreich. Verd.	normal.	Im Beginn der Atresie Wucherung der Theca ext.-Zellen. Sehr unregelm. Konturen.
3 R.				stark vergrössert, sonst wie L.	Albuginea normal. Cortic. dicht. Medull. locker.	Cortic. vermehrt, sonst keine Veränderung. Medull. scheinbar vermehrt, einzelne verdickt, hyalin. Hilus z. T. thrombosiert.	etwas weniger als L.	Alle Stadien der Entwickelung. Graische fast durchweg verändert, z. T. kleincystisch, z. T. beginn. Atresie. Wucherung der Theca ext.-Zellen.
4 R.	34 J.	Vp.	ca. 5 Jahre.	Grösse normal, hart, nur am medialen Pol kirschgrosse Schwellg., sonst keine durchsch. Bläschen. Oberfläche glatt.	Albuginea etwas verdickt. Cortic. nicht sehr dicht. Medull. wechselnd, um die Gefässe sehr dicht.	nicht vermht., ohne Veränderg. Nur um Corp. fibrosa einzelne obliteriert. Hilus unverändert.	fehlen fast völlig, 1—2 im Schnitt.	Atresie. Wucherung der Theca ext.-Zellen.
4 L.				verdickt. Oberfläche glatt, sonst wie R.	Albug. wie R. Cortic. stark verbreitert mässig derb. — Medull. lockerer, um die Gefässe zl. cirkumskripte Verdichtungen.	Absolut keine Veränderungen.	wie R.	Der einzige normal.

No.	Alter.	? p.	Bei der Operat. Dauer der Krankheit.	Makroskopischer Befund an den Ovarien.	Stroma.	Gefässe.	Primärfollikel.	Graafsche Follikel.
5 R.	43 J.	V p.	ca. 3 Jahre.	Grösse etwa normal, starke Einziehungen.	Albug. verdickt. Cortic. mässig straff. Medull. fester als in der Norm.	nicht vermehrt, eher vermindert, stark geschlängelt.	Nur ganz vereinzelt.	nur eines normal, sonst kleincystisch.
5 L.				wie R.	Albug. erheblich verdickt. Cortic. massig, derb. Medull. von wechselnder Dichtigkeit.	nicht vermehrt, geschlängelt, einzelne hyalin, doch nicht über die Norm.	ganz vereinzelt.	kleincystisch.
6 R.	42 J.	X p.	ca. $3\frac{1}{2}$ Jahr.	etwas vergrössert, zahlreiche Furchen.	Albug. stark verbreitert. Cortic. zl. breit, mässig dicht. Medull. von wechselnder Dichtigkeit.	in der Rinde normal, in Medull. entschieden vermehrt, erheblich verdickt. Hyalin cirkumskripte Stelle. Hyalin. obturierte Gefässe.	überhaupt nicht mehr vorhanden.	Einzelne normal. Atresie.
6 L.				wie R.	Albug. normal. Cortic. schmal, lockerer. Medull. kornreich, dichter als Rinde.	in der Rinde normal. Medull. kaum vermehrt, ohne Veränderungen.	ca. 10 im Schnitt, also etwa normal.	Einer normal, sonst kleincystisch oder beginnende Atresie.

Die Hilusgefässe waren unverändert, nur in Fall 3 R. fanden sich in einzelnen alte organisierte Thromben. Diese sind wohl zurückzuführen auf die III. Geburt, bei welcher eine starke atonische Nachblutung erfolgte.

Auch am Follikelapparat zeigen sich sehr bedeutende Unterschiede zwischen den einzelnen Fällen. Normale Zahlenverhältnisse der Primordialfollikel treffen wir in den Fällen 1, 3, 5 und 6 L. Dabei möchte ich betonen, dass hier bei der Beurteilung natürlich dem Alter der Patientinnen Rechnung getragen werden muss. Das kommt besonders für die beiden letzten Fälle in Betracht. Im linken Eierstock von Fall 6 finden sich allerdings nur ca. 10, aber völlig normale Primärfollikel im einzelnen Schnitt, doch ist diese Zahl bei dem Alter der Frau (42 Jahre) als der Norm entsprechend anzusehen. Dasselbe gilt für Fall 5 (43 Jahre), wo sich beiderseits nur ganz vereinzelt, aber doch in jedem Schnitt Primärfollikel fanden.

Eine entschiedene Verminderung war in Fall 2 (32 Jahre), ein fast völliges Fehlen in Fall 4 (34 Jahre) vorhanden.

Dabei lassen sich auch keine Beziehungen zwischen Veränderungen am Gefäss- und am Follikelapparat erkennen. Speziell sind in Fall 1 und 3 die Primärfollikel der Zahl und Struktur nach normal, in Fall 2 entschieden vermindert bei erheblicher Erkrankung der Gefässe, dagegen findet sich die bedeutendste Verminderung der Primärfollikel in Fall 4 bei völlig intakten Gefässen.

Betont muss noch werden, dass in allen Fällen die Primärfollikel in der Struktur völlig normales Verhalten darboten.

Die Graafschen Follikel sind teils normal, teils kleincystisch degeneriert, teils in verschiedenen Stadien der Atresie. Ein Unterschied zwischen den einzelnen Fällen ist kaum vorhanden, bald überwiegt das normale Verhalten, bald eins der beiden anderen angeführten. Im 1. und 3. Fall zeigen die grösseren Follikel häufig Formveränderungen, unregelmässige oft zackige Konturen. Diese Formveränderungen sind hervorgebracht durch gegenseitige Raumbeschränkung, bisweilen auch durch Wucherung und Druck des umliegenden Gewebes, so dass es gleichsam zu Fortsatzbildungen in die Umgebung kommt.

Ich weiss nicht, wie Schottländer [1]) zu der Annahme kommt,

[1]) Zeitschr. f. Geb. u. Gyn. Bd. 37.

ich hätte diese Fortsatzbildungen ohne weiteres im Sinne einer Wucherung des Follikelepithels gedeutet. Ich habe nur betont, dass ich in den damals untersuchten Präparaten wiederholt ein aktives Sprossen des Epithels an solchen Follikeln beobachtet habe, und dass diese Bilder mir einen weiteren Beweis liefern dafür, dass eine Kystombildung nicht nur von dem Keimepithel der Oberfläche, sondern auch von dem ihm entstammenden Follikelepithel aus erfolgen kann. Dass selbstverständlich auch Unregelmässigkeiten in der Form der Follikel durch Wucherung und Druck des umgebenden Gewebes erfolgen kann und sogar wohl öfter vorkommt, als aktive Wucherung des Epithels war mir sehr wohl bekannt und ist auch nie in Abrede gestellt worden. An meiner Ansicht über diese Verhältnisse hat sich nur eins durch die fortgesetzten Untersuchungen geändert. Ich würde heute nicht schreiben: „Allerdings entstehen aus derartigen Follikeln nicht nur Kystome, sondern auch einfächerige Cysten, die mit Epithel ausgekleidet bleiben, aber keinen proliferierenden Charakter haben", sondern sagen: „Allerdings entstehen aus solchen grossen Follikeln, bei aktiver Wucherung des Epithels, nur selten Kystome, in der Regel einfächerige Cysten u. s. w."

Die Kystome nehmen ihren Ursprung in der Regel von den Zwischenstufen der Entwicklung vom Primär- zum Graafschen Follikel.

Wie ich sehe, hat Pfannenstiel [1]) in seiner Arbeit über die Krankheiten der Ovarien diesen unilokulären epitheltragenden Cysten jetzt den ihnen gebührenden eigenen Platz in der Einteilung eingeräumt.

Sehr interessante Bilder geben die im ersten Stadium der Atresie befindlichen Follikel. Das Epithel ist zum Teil noch erhalten, teils fehlt es ganz. Die Theca interna präsentiert sich bisweilen schon bei schwacher Vergrösserung als ein brauner bis zu 0,1 mm breiter Saum. Bei starker Vergrösserung besteht dieser aus ziemlich grossen Zellen, welche bald rundlich, bald geschwänzt, bald polygonal sind, einen grossen Protoplasmaleib und grossen bläschenförmigen Kern haben. Dabei färben sie sich wie Luteïnzellen. Von der Theca externa her sieht man an den verschiedensten Stellen spindelige Zellen in Zügen in die innere Schicht ein-

[1]) Veit, Handbuch der Gynäkologie Bd. 3.

dringen, diese durchsetzen und innerhalb derselben sich an einzelnen Partieen in einer 1—2 schichtigen Zelllage hinziehen, so dass der Follikel mit diesen feinen Spindelzellen austapeziert erscheint.

Ich habe zusammen mit Kretschmar diesen Vorgang bei der Follikelatresie schon früher[1]) beschrieben und dort auch Abbildungen der einzelnen Stadien gegeben. Nach den seither gemachten Beobachtungen, wie hier z. B. in Fall 1, 3, 4, muss ich Schottländer gegenüber daran festhalten, dass die einwuchernden Zellen der Theca externa entstammen. Wenn Schottländer dagegen anführt, dass bei seinen Beobachtungen „in überaus zahlreichen Fällen, besonders auch bei Tieren, die einwuchernden Zellen so gross, so deutlich epithelioid, so durchaus anders beschaffen wie die Spindelzellen der Theca externa waren, dass eine Herkunft von letzteren schon deshalb ausgeschlossen erschien", so möchte ich hier nochmals betonen und auf die an anderer Stelle gegebenen Bilder verweisen, dass die von mir beschriebenen Zellen spindelförmig und völlig gleich den Externazellen sind. Sollten hier nicht vielleicht zwei verschiedene Verhältnisse vorliegen? Nach den strikten Angaben Schottländers, die er ja auch im Bilde fixiert hat, und nach meinen, wie ich hervorheben muss, unzweifelhaften Befunden, kann ich eine andere Erklärung für die Differenz kaum finden, es müssten denn die Verhältnisse beim Tier, auf die sich Schottländer hauptsächlich beruft, anders liegen als beim Menschen. Dass übrigens auch den Zellen der Theca interna ebensowohl wie den Leukocyten eine Funktion bei der Follikelatresie zukommen könnte, wie Schottländer meint, will ich durchaus nicht ohne weiteres bestreiten, nur fehlt mir bisher der histologische Beweis dafür.

Aus den hier gegebenen Untersuchungsresultaten ersieht man, wie ausserordentlich vorsichtig man mit Rückschlüssen sein muss, wenn nur wenig Material verwendet werden kann, und wie sehr Zufälligkeiten dabei eine Rolle spielen können. Die Ähnlichkeit, ja fast Gleichheit der Befunde in den beiden ersten Fällen, Vermehrung der Gefässe, Verdickung und hyaline Degeneration ihrer Wandungen, Hämorrhagieen im Gewebe, die weitere Gleichartigkeit mit Beobachtungen anderer, hatten auch uns[2]) zu dem Schlusse geführt, dass sie zur Stütze der Fehlingschen Theorie herangezogen werden dürften. Wie falsch das war, hat sich jetzt ergeben. Von

[1]) Angiodystrophia ovarii. Stuttgart, Verlag von Enke 1897.

[2]) cfr. Poppe, Diss. inaug., Freiburg 1895.

irgend einer Gleichheit oder auch nur einem graduellen Unterschiede zwischen den Befunden der einzelnen Fälle kann keine Rede mehr sein, ist doch nicht einmal der Befund an den Ovarien desselben Falles immer nach dieser Richtung zu verwerten.

Mir scheint es, dass mit den in den Ovarien gefundenen Veränderungen für die Ergründung der Ätiologie der Osteomalacie nichts anzufangen ist. Ich muss Neumann[1]) durchaus beistimmen, „dass die beobachteten Veränderungen, nämlich die grössere Vaskularisation der Ovarien und der sonstigen Adnexe, die Hypertrophie der Eierstöcke, wie auch anderweitige mikroskopische Veränderungen bei Osteomalacie nicht unbedingt vorkommen müssen, folglich wir dieselben auch nicht als charakteristische Merkmale dieser Krankheit hinstellen können".

Zudem sind die Veränderungen an den Gefässen, auf welche ja das Hauptgewicht gelegt wurde, auch bei anderen Erkrankungen, z. B. bei dem Fibromyoma uteri, zu konstatieren gewesen und noch viel hochgradiger bei der Angiodystrophia ovarii.[2])

Wie mit den Gefässveränderungen verhält es sich bei der Osteomalacie, aber auch mit der Erkrankung am Follikelapparat, ja sie ist noch viel weniger konstant. Die Primärfollikel sind bald in normaler Zahl vorhanden, bald sind sie vermindert. Wir haben hier bei weitem nicht eine so stete Verminderung wie beim Fibrom.

Noch weniger lässt sich irgend eine bestimmte Veränderung an den grösseren Follikeln erkennen. Wir finden diese teils normal, teils in verschiedenen Stadien der Atresie, hierbei aber kaum einmal über die physiologische Grenze hinausgehend. Bisweilen auch wohl sind die Graafschen Follikel cystisch entartet, wie besonders in Fall 3. Hier glaube ich aber die alten Thromben in den Hilusgefässen in einen ursächlichen Zusammenhang bringen zu müssen.

Die Fehlingsche Theorie würde nur durch das Auffinden konstanter Veränderungen in den Ovarien, sei es, dass diese in dem ganzen Organ, sei es nur in einzelnen Bestandteilen da wären, gestützt werden können. Nach unseren vorliegenden Untersuchungen müssen wir bezweifeln, ob dies je gelingen wird.

---

[1]) Arch. f. Gyn. 50.

[2]) In einer Reihe von Fällen idiopathischer Eierstockserkrankung bilden die Gefässveränderungen das anatomische Hauptsubstrat und sind von so charakteristischen klinischen Symptomen begleitet, dass ich diese Fälle als eine Er-

Dass die anatomischen Untersuchungen im Stich lassen, giebt auch Schottländer zu. Er weist deshalb auf eine chemische Prüfung des Eierstocks hin, welche vielleicht imstande sei, die Rolle des Eierstocks bei der Osteomalacie aufzuklären, und führt Kehrer an, welcher eine derartige Hypothese aufgestellt hat.

Diese lautet: „1. Die Eierstöcke bilden pathologischerweise einen chemischen Körper, der, fortwährend ins Blut übergehend, die Knochenphosphate und -Carbonate löst, und zwar nach Massgabe der inneren Angriffsfläche, die in den spongiösen Knochen ausgedehnter ist, als in den Röhrenknochen.

2. Der hypothetische chemische Körper wird auch in der Norm in geringen Mengen, bei der Osteomalacie reichlich gebildet. Er hemmt in der Norm bloss die Knochenneubildung, so dass das weibliche Skelett dünner und graciler wird, als das männliche. Seine Hypersekretion erzeugt Osteomalacie".

Diese Theorie hat eine ganze Reihe von Dingen zur Voraus-

---

krankung sui generis behandeln und von der grossen Gruppe der chronischen Oophoritis trennen zu müssen glaube. Schottländer[1]) kann sich damit nicht einverstanden erklären und fragt, warum diese Erkrankung denn nicht der chronischen Oophoritis gegenübergestellt sei. Ich bin der Ansicht, dass man die chronische Oophoritis höchstens als einen Sammelnamen betrachten sollte, wenn man sie nicht ganz fallen lässt, was mir das Beste scheint. Die unter dem Namen der chronischen Oophoritis zusammengeworfenen, aber doch sehr verschiedenen Krankheitszustände des Eierstocks müssen in Zukunft scharf herausgehoben und getrennt werden. Bei einzelnen lässt sich das auch jetzt schon sowohl dem anatomischen, wie klinischen Verhalten nach durchführen. So z. B. bei dem Zustande, den ich als Angiodystrophia ovarii bezeichnet habe.

Was es nun noch für einen Zweck haben soll, ein solch scharf charakterisiertes Bild dem alten Komplex der chronischen Oophoritis gegenüberzustellen, ist nicht abzusehen.

Primäre Erkrankung des Follikelapparates und primäre Erkrankung des Gefässapparates muss man voneinander trennen. Als eine Hauptform der Follikelerkrankung erscheint die „kleincystische Degeneration", während die Angiodystrophia den Typus einer Gefässerkrankung des Eierstocks darstellt. Dass im Verlaufe dieser Erkrankungen die anatomischen Veränderungen nicht auf den Follikel- resp. Gefässapparat beschränkt bleiben, sondern auch auf die ursprünglich nicht affizierten Teile einwirken und übergreifen, dass bei langem Bestehen schliesslich bei beiden anatomische Bilder resultieren, die sich in ihren Endstadien gleichen können, dass ferner gewisse Symptome, vielleicht auch ätiologische Momente gemeinsam sind, darf doch wohl nicht Wunder nehmen, aber auch nicht abhalten, hier immer mehr Klarheit zu suchen. Stehen wir in diesen Dingen doch erst im Beginn darauf gerichteter Forschung.

[1]) l. c.

setzung, von denen bisher noch nichts auch nur einigermassen sicher erwiesen ist: Die sog. innere Sekretion der Eierstöcke, ihre Störungen, ihren Einfluss auf den Gesamtorganismus und auf einzelne Körperteile bei normalem oder abnormem Verhalten. Zu ihrer Stütze lassen sich höchstens die Versuche von Tarulli und Curatulo[1]) heranziehen. Es fand sich danach bei Menschen und Hunden, dass nach der Kastration die Ausscheidung der Phosphate durch den Urin bedeutend vermindert ist, dass sie sich aber bei Fütterung mit Ovarialsubstanz sofort wieder steigert.

Diese Experimente können freilich auch ganz anders gedeutet werden.

Nach dem jetzigen Stande unseres Wissens ist es wohl nicht möglich, eine einigermassen befriedigende Theorie über die Wirkung der Kastration bei der Osteomalacie und über die Entstehung dieser Knochenerkrankung aufzustellen.

---

[1]) Monatsschr. f. Geb. und Gyn., Bd. III, Centralbl. f. Gyn. 1895.

Druck von C. Grumbach in Leipzig

Aus der Frauenklinik der Universität Strassburg.

Weitere Beiträge zur Lehre vom unteren Uterinsegment.

Von

Prof. H. Bayer.

(Mit Tafel V—VII und 6 Textabbildungen).

Wer die Entwicklung unseres Faches mit aufmerksamem Blicke verfolgt, wird in dessen praktischer Bethätigung eine gewisse Unruhe und Hast und eine unbehagliche Stimmung kaum verkennen, die zwischen höchstem Enthusiasmus und tiefer Ernüchterung hin und her pendelt. Beispiele dafür giebt es die Fülle: ich verweise nur auf die Schicksale der Symphyseotomie, der vaginalen Fixation des Uterus, der gynaekologischen Massage etc. Dem gegenüber kann man mit einiger Genugthuung hervorheben, dass die theoretische Forschung einen zwar nicht übermässig hohen, aber doch stetigen Flug innehielt, und dass namentlich das Interesse für einzelne Fragen dauernd wach blieb.

Eine dieser Fragen bezieht sich auf die Entstehung des unteren Uterinsegmentes. Jahraus, jahrein erscheinen mit einer gewissen Regelmässigkeit diesem Problem gewidmete Veröffentlichungen, und dies wird, wenn nicht alle Zeichen trügen, auch noch eine Zeit lang so fortgehen. So lange man wenigstens über die entscheidenden Kriterien nicht einig ist, wird eine allgemeine Verständigung nicht wohl zu erwarten sein.

So hat auch das verflossene Jahr einige Publikationen gezeitigt, denen gegenüber ich Stellung nehmen muss. Denn ich habe mir vorgenommen, niemand zu Liebe und, wenn es möglich ist, auch keinem zu Leide meine Anschauungen zu verteidigen, so lange sie nicht durch vollkommen beweiskräftige Untersuchungen widerlegt sind. —

Der Begriff des unteren Uterinsegmentes ist wohl für die Meisten entschieden. Ein vor der Geburt corpusähnlich entfalteter und nach der Geburt cervixähnlich erschlaffter Teil des Uterus zwischen Corpus und Cervix, so kann man es vielleicht am kürzesten definieren. Was seine Entstehung betrifft, so hat man die Wahl zwischen folgenden Hypothesen:

1. es entwickelt sich schon in der Schwangerschaft als besonderer Abschnitt der Gebärmutter, und zwar:
   a) aus der untersten Zone des Corpus uteri (Schroeder)
   b) aus dem obersten Teil der Cervix (Bandl);
2. es bildet sich erst unter den Geburtswehen und zwar
   a) allein aus der Cervix (alte, neuerdings von Zweifel wieder aufgenommene Theorie);
   b) auch aus dem Corpus (v. Herff).

Die erste der angeführten Hypothesen findet auch heute noch die meisten Vertreter. Manche derselben haben durch fortgesetzte Untersuchungen ihre wissenschaftliche Überzeugung begründet: andere sind wenigstens früher litterarisch dafür eingetreten und jetzt nicht geneigt, die einmal geäusserte Ansicht zurückzunehmen; bei vielen spielt wohl auch eine gewisse Pietät mit gegen den grossen Schatten Schroeders.

Freilich, wer will sagen, wie sich Schroeder selbst noch zur Cervixfrage gestellt hätte? Dass er wenigstens gegnerische Anschauungen zu Worte kommen liess, davon habe ich selbst noch eine sehr freundliche Erinnerung. Zur Zeit, als ich meine „Morphologie der Gebärmutter“[1]) niederschrieb, war er der Hauptrepräsentant jener ersten Hypothese, und gegen ihn war daher meine Arbeit vor Allen gerichtet. Trotzdem zögerte er nicht, sie in seinem Lehrbuche zu erwähnen und ihr ein anerkennendes Wort zu widmen, gewiss ein Zeichen jener vornehmen Gesinnung, die jedem entgegentrat, der das Glück gehabt hat, mit Schroeder in Berührung zu kommen. —

— —

Meine Opposition gegen Schroeders Lehre habe ich vor einem Jahre in einer Abhandlung[2]) wieder aufgenommen, von der ich mir keine unmittelbare Wirkung versprach. Um so angenehmer berührte es mich, schon bald darnach einen Aufsatz von v. Herff[3])

[1]) Gynäkol. Klinik. Herausg. von W. A. Freund. 1885, S. 369 ff.

[2]) Uterus und unteres Uterinsegment. Arch. f. Gyn., Bd. 54, S. 13.

[3]) Unteres Uterinsegment und Kontraktionsring. Münchener med. Wochenschr. 1897, Nr. 44—45.

in die Hand zu bekommen, der, wie mir scheint, unter dem frischen Eindruck meiner Arbeit verfasst worden ist. Ich habe v. Herffs Ausführungen mit Freude gelesen, freilich — um mit Hamlet zu reden — „mit unterdrückter Freude, sozusagen mit einem hellen, einem trüben Auge". Denn ganz einverstanden bin ich nicht damit, und wo der Autor seinen eigenen Weg geht, kann ich ihm nicht folgen.

v. Herff nennt seinen Aufsatz eine „analytische Erörterung" und stellt damit von vornherein den Gesichtswinkel fest, unter dem er die Erscheinungen am funktionierenden Uterus betrachtet wissen will. Analog dem Ausspruche Rouxs, wonach „die Universalmethode des kausalen Anatomen das analytische kausale Denken sein" soll, erklärt v. Herff: „Die wichtigsten Aufschlüsse, insbesondere auf dem Gebiete der theoretischen Geburtshilfe sind nur durch analytische Untersuchungsmethoden in Verbindung mit analytischem Denken zu erreichen." Das ist gewissermassen ein Programm. —

Auch ich betrachte natürlich die Entfaltungs- und Kontraktionserscheinungen des Uterus als mechanisch bedingt und würde es freudig begrüssen, wenn schon heute die Hilfsmittel der Analysis auf sie angewendet werden könnten. Aber ein anderes ist der Wunsch, ein anderes das Vollbringen: dazu fehlt uns bis jetzt nicht mehr und nicht weniger als alles. Bei all ihrer idealen Berechtigung ist die Forderung v. Herffs verfrüht. Bis jetzt sind wir über einige ganz elementare Begriffe nicht hinausgelangt, und „der zukünftige Newton der Geburtshilfe" müsste erst noch geboren werden.

Von dieser Überzeugung bringt mich auch der v. Herff'sche Aufsatz nicht ab. Man lese nur, was er über die „komplexen Wirkungsweisen" schreibt, welche die Entfaltung des Uterus bedingen sollen; das ist alles Mögliche, etwas Vitalismus, etwas Metaphysik: aber analytisch ist das nicht.[1]) Gerade jene „biologischen Komponenten", die v. Herff stets wieder heranziehen muss, sind

[1]) Anmerkung. Herr v. Herff wird mir vielleicht entgegnen, er habe gar nicht an eine mathematisch-mechanische Analyse gedacht, sondern nur die Zerlegung der Erscheinungskomplexe in ihre einzelnen Faktoren nach dem Kausalitätsprinzip im Sinne gehabt. In der That spricht man auch heute von einer Analyse der Thatsachen und versteht vielfach darunter die Farge nach dem Wie? und Warum? — In diesem Sinne aber hätten wir alle von jeher analytische Geburtshilfe getrieben, und v. Herffs Forderung wäre ziemlich überflüssig.

inkommensurable Grössen, und bevor wir nicht das „Problem des Lebens" gelöst haben, ist es wohl auch mit einer analytischen Geburtsmechanik nichts, wenn dieselbe jener „biologischen Komponenten" in ihrem Algorithmus bedarf. In dieser Hinsicht spricht sich ja auch v. Herff resigniert genug aus. Im übrigen freute es mich sehr zu sehen, dass dieser Autor meine „Morphologie der Gebärmutter" genau studiert hat und aus der leider nicht sehr geschickt zusammengestellten Materie vieles bei seinen Deduktionen verwenden konnte.

v. Herff sucht nachzuweisen, dass das untere Uterinsegment weder anatomisch noch funktionell eine Sonderstellung den übrigen Gebärmutterabschnitten gegenüber einnehme. Während ich die charakteristische Erschlaffung desselben nach der Geburt darauf zurückführte, dass es als Teil der ursprünglichen Cervix von vornherein für Kontraktion und eigentliche Retraktion nicht eingerichtet ist, behauptet v. Herff, es ziehe sich „wahrscheinlich ebenso kräftig zusammen wie die Teile, die dem Grunde näher liegen; nur seine Wirkungsgrösse ist wesentlich gemindert". Es sei der Abschnitt, der gedehnt und in seiner freien Kraftentfaltung geschwächt wird. Mit anderen Worten, v. Herff nimmt an, die Erschlaffung des unteren Segmentes nach der Geburt sei die Folge seiner Dehnung während derselben.

Das ist ja auch eine sehr naheliegende Erklärung. Während der Geburt wird das untere Segment zu einem cylindrischen Schlauch umgewandelt. Dabei müssen seine Teile „äquatoriell", wie sich v. Herff ganz anschaulich ausdrückt, gedehnt und umsomehr gedehnt werden, je näher dem inneren Muttermunde zu sie gelegen sind. Es frägt sich jedoch, ob diese äquatorielle Dehnung nicht durch eine „meridionale" (v. Herff) Verkürzung von oben nach unten wieder ausgeglichen, ja überkompensiert wird. In der That nimmt auch v. Herff eine solche meridionale Verkürzung im Bereiche des unteren Segmentes an, „die der sonst unausbleiblichen äquatoriellen Verdünnung der Uteruswandung entgegenwirkt". Und hier steht der Autor ganz auf dem Boden der Thatsachen: eine Verdünnung des unteren Segmentes findet in den normalen Fällen während der Geburt nicht mehr statt; der Dickenunterschied zwischen ihm und dem retrahierten Corpus post partum beruht nicht sowohl auf einer Verdünnung unterhalb, als vielmehr auf der Verdickung oberhalb des Kontraktionsringes.

v. Herff leugnet also die Verdünnung des unteren Segmentes

während der Geburt. Trotzdem behauptet er: „Alle Formveränderungen, die das Charakteristische des unteren Uterinsegmentes darstellen" — das kann aber nur die puerperale Erschlaffung sein — „sind im wesentlichen rein mechanische Folgen der Uterusthätigkeit, der vorhandenen Widerstände bei der jeweiligen gegebenen Dehnungsfähigkeit der Gewebe". Das heisst also mit anderen Worten: wenn auch die äquatorielle Dehnung durch die gleichzeitige meridionale Verkürzung kompensiert wird, so kommt es dennoch unter den Wehen zur Dehnung derjenigen unteren Zonen des Uterus, deren Durchmesser anfangs für den Durchtritt des Inhaltes zu klein sind. Dem unteren Segment ist daher auch keine Sonderstellung einzuräumen; seine obere Grenze, der sogenannte Kontraktionsring ist weder der innere Muttermund, noch eine andere anatomisch bestimmte Stelle, vielmehr bildet er sich in einer ganz beliebigen, nur von der Grösse des Eies respektive des Kindeskopfes abhängigen Höhe aus, von der an eben die äquatorielle Erweiterung zum Zwecke der Passage des Kindes erfolgen muss. —

Um diese Anschauung zu stützen, berichtet v. Herff ein Experiment, in welchem er kurz vor der supravaginalen Amputation eines rupturierten Uterus einen Seidenfaden durch den Kontraktionsring einlegte, um auf diese Weise die Stelle dauernd zu fixieren. Die Untersuchung des Präparates ergab, dass Kontraktionsring und Schleimhautgrenze nicht zusammenfielen. Das weiss man längst; sonst wäre ja der ganze Streit über das untere Segment, das heisst über die Zone zwischen beiden vollständig gegenstandslos gewesen. Bedeutung hätte ein derartiges Experiment nur dann, wenn einige Wochen oder Monate später die Lage des Fadens am ganz involvierten Uterus revidiert würde.

Dass eine Dehnung des unteren Segmentes gelegentlich erfolgen kann, ist bekannt: diese sogenannte Cervixdehnung stellt indessen einen durchaus pathologischen Vorgang dar. Herr v. Herff hätte sich nun aber als Analytiker fragen müssen, ob die von ihm als Erklärungsgrund der puerperalen Erschlaffung postulierte Dehnung auch in normalen Fällen vorhanden ist. Diese Frage habe ich verneint[1]), bin aber, da ich nicht ausführlich darauf einging, wohl nicht recht verstanden worden. Wenn ich deshalb auf sie zurückkomme, so gestehe ich zugleich, dass die Beleuchtung dieses für unsere Kontroversen nicht unwichtigen Problems der Hauptzweck dieser Zeilen gewesen ist. —

[1]) Arch. f. Gyn. Bd. 54, S. 14.

Unter Dehnung eines Körpers versteht man die Formveränderung, die er unter dem Einflusse ziehender oder auseinanderdrückender Kräfte erleidet. Diese Formveränderung besteht vor allem in einer Vergrösserung seiner Oberfläche: Dehnung ohne Oberflächenvergrösserung ist eine contradictio in adjecto.

Wird ein Stab in die Länge gezogen, so findet zwar gleichzeitig Kompression im Querschnitt statt; indessen ist die Vergrösserung der Oberfläche durch die Längenausdehnung beträchtlicher als ihre Verkleinerung durch den Querdruck, wie sich dies ja aus der bekannten Wertheimschen Formel berechnen lässt. Dehnung eines Sphäroides oder sphärischen Segmentes könnte ihrerseits nur unter Verdünnung der Wandung vor sich gehen und müsste erst recht eine Vergrösserung der Oberfläche herbeiführen. Die Frage spitzt sich also auf den Nachweis zu, dass bei der Umwandlung des unteren Segmentes in einen cylindrischen Schlauch während der Geburt thatsächlich eine Oberflächenvergrösserung erfolgt.

In welche Periode man auch die Entstehung des unteren Uterinsegmentes verlegen mag, jedenfalls nimmt man an, dass seine obere Grenze unter der Geburt durch den sogenannten Kontraktionsring bezeichnet ist. Die untere Grenze liegt — Ausnahmefälle wie der eine Zweifelsche abgerechnet — an der Stelle, wo die Cervixschleimhaut in die Decidua übergeht. Die folgende Betrachtung gilt mutatis mutandis auch dann, wenn man mit Lahs als untere Grenze den äusseren Muttermund ansieht.

Der Kontraktionsring ist nun sowohl bei äusserer Betrachtung als auch besonders bei hochgehender innerer Exploration oft deutlich zu fühlen.[1])

Während der Eröffnungsperiode ändert er seine Stellung in normalen Fällen nicht wesentlich. Lahs[2]) fand ihn gewöhnlich in

---

[1]) Bei dieser Gelegenheit muss ich mich gegen die neuerdings von verschiedenen Seiten her erhobene Behauptung wenden, der Kontraktionsring sei überhaupt nur ein Phantasma. Freilich hat man ihn bei Kaiserschnitten und bei Placenta praevia gelegentlich vermisst. Dann handelt es sich aber um pathologische Fälle, wo — nach meiner Auffassung wenigstens — das untere Segment fehlen kann und man dann nicht zwei mehr oder weniger ausgeprägte Ringe (Kontraktionsring und inneren Muttermund), sondern nur einen einzigen (Kontraktionsring = innerer Muttermund) oder eventuell auch gar keinen konstatieren wird. Gewöhnen wir uns doch daran, das zu thun, was jeder Anatom als ganz selbstverständlich betrachtet: zur Feststellung der normalen Verhältnisse vor allem normale Präparate zu verwenden.

[2]) Arch. f. Gyn., 23. Bd.

der Höhe des Beckeneinganges und schlug daher auch die Bezeichnung „Beckeneingangsstriktur" vor. Auch Frommel,[1]) der ihn etwas über der Symphyse konstatierte, meint, „er pflege bei normalen Fällen die Stellung beizubehalten, welche man von Anfang an antrifft". Erst in der Austreibungsperiode rückt er mitsamt dem ganzen unteren Segment und der Cervix bei stärkerer Streckung der Scheide etwas in die Höhe. Wer aber mit v. Herff den Kontraktionsring am oberen Rande der Zone entstehen lässt, die zur Passage des Kindes eine äquatorielle Erweiterung erfahren muss, der hat schon a priori keinen Grund, eine Verschiebung dieses Kontraktionsringes nach oben hin anzunehmen.

Auch die untere Begrenzung des unteren Segmentes, das, was man gewöhnlich den inneren Muttermund nennt, wird während der Eröffnungsperiode in normalen Fällen ihre Lage nicht ändern, jedenfalls nicht wesentlich nach unten hin. Rückte diese Grenze tiefer, so müsste sie sich entweder dem äusseren Muttermunde nähern, und man würde dann am anatomischen Präparat post partum den mit eigentlicher Cervixschleimhaut bekleideten Abschnitt niedriger finden müssen, als den Cervikalkanal direkt vor der Geburt; bekanntlich ist dies nicht der Fall. Oder aber es müsste sich bei gleichbleibender Entfernung zwischen innerem und äusserem Muttermunde der letztere dem Introitus vaginae nähern, was ja nur dann erfolgt, wenn unter den Wehen ein unnachgiebiges Orificium externum mitsamt dem unteren Segment durch den Kopf herabgedrängt wird, oder wenn die Muttermundslippen ödematös anschwellen. Nur bei alten Erstgebärenden sieht man zuweilen den anfangs hoch hinten am Promontorium stehenden Muttermund im Verlaufe der Eröffnungsperiode tiefer in die Führungslinie herabrücken; indessen hat gewiss kein Untersucher dabei den Eindruck gehabt, dass dies unter Längsdehnung der grossen, das untere Segment darstellenden und den Kopf überziehenden Weichteilkappe geschieht. —

Wenn nun aber jene obere und untere Grenze sich nicht wesentlich auseinander verschieben, dann bleibt die Höhe des unteren Segmentes ungefähr dieselbe, wenigstens während der Eröffnungsperiode, wo ja die äquatorielle Dehnung erfolgen müsste.

Nunmehr können wir berechnen, ob eine Vergrösserung der Oberfläche (U) des unteren Segmentes erfolgt bei ihrer Umwandlung aus dem Zustand vor dem Geburtsbeginn in den Mantel (C) eines

[1]) Zeitschr. f. Geb. u. Gyn., 5. Bd., S. 403.

gleichhohen cylindrischen Schlauches. Um uns möglichst auf den Standpunkt v. Herffs zu stellen, betrachten wir als oberen Grenzring einen der grössten Kopfperipherie, also einem Radius von 5 cm entsprechenden Breitenkreis.

Da die Gestalt des unteren Segmentes in verschiedenen Fällen verschieden sein wird, so wollte ich zuerst das Problem möglichst ohne willkürliche Voraussetzungen in Angriff nehmen. Ich dachte mir das untere Segment als einen vorläufig unbestimmten Rotationskörper, dessen Form nur eine Funktion des Flüssigkeitsdruckes im Uterus wäre; es kam also darauf an, zunächst diese Form zu berechnen. Die Fragestellung schien einfach genug; abstrahiert wurde dabei vom Einfluss des Beckens und seiner Weichteile. Die Lösung ist mir nicht gelungen. [1])

---

[1]) Den mit der höheren Analysis vertrauten Lesern möchte ich meinen Berechnungsversuch zur Begutachtung resp. Berichtigung vorlegen. Ich stellte mir zunächst die Aufgabe, die Kurve zu bestimmen, die ein biegsamer, an zwei symmetrischen Punkten befestigter Faden darstellt, wenn jeder seiner Teile einem normalen, nur von der Tiefe unter einem gegebenen Niveau abhängigen Druck untersteht. Ein solcher Faden befände sich dann unter ähnlichen Bedingungen wie ein vertikaler Durchschnitt durch das untere Segment, und aus der von ihm gebildeten Kurve liesse sich die Gestalt des letzteren als Rotationskörper ableiten. Wir legen (Fig. 1) die X-Achse horizontal durch die in gleichem Niveau und in einer gegenseitigen Entfernung von 10 cm liegenden Punkte A und B, die Y-Achse vertikal durch die Mitte von AB. Die vertikale Entfernung der X-Achse vom Niveau des Fundus sei h, das Kurvenelement ds.

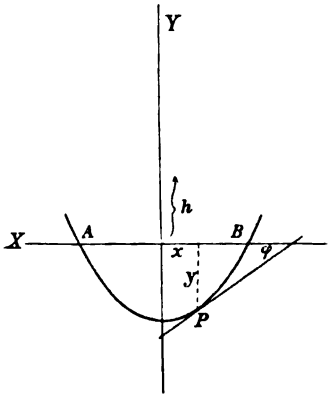

Fig. 1.

ϱ sei der Krümmungsradius im Punkte P, φ der Winkel, den die Tangente in P mit der X-Achse bildet, und S endlich die konstante Spannung des Fadens. Dann ist die normale Resultante der im Punkt P wirkenden Kräfte $= \frac{Sds}{\varrho}$.

Da aber $\varrho = \frac{ds}{d\varphi}$, so wird $\frac{Sds}{\varrho} = Sd\varphi$, und dies muss gleich sein dem normal auf das betreffende Kurvenelement wirkenden Flüssigkeitsdruck, d. h., wenn p der Einheitsdruck ist:

$$Sd\varphi = p\,(y + h)\,ds.$$

Diese Differentialgleichung führt auf ein elliptisches Integral. Dabei ist das Problem bis dahin nur in der Ebene betrachtet und die bei einer Rotations-

Ich führte deshalb die Berechnung für drei bekannte Hohlräume aus, deren Eigenschaften sich den thatsächlichen Verhältnissen am meisten annähern dürften.

1. Das untere Segment sei eine Halbkugel. Ihr Radius betrage, wie oben angenommen, 5 cm. Dann ist (Fig. 2)

$$U = 2\pi r^2 = 157 \text{ qcm, und}$$
$$C = 2\pi r.h = 157 \text{ qcm.}$$

Es hat also keine Oberflächenvergrösserung stattgefunden. Diese Annahme einer halbkugligen Gestalt des unteren Segmentes wird

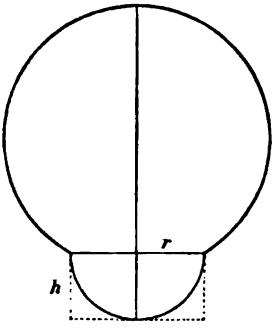

Fig. 2.

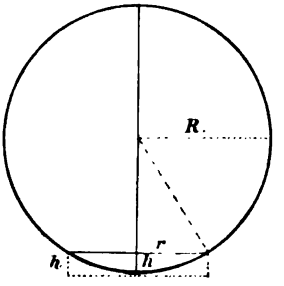

Fig. 3.

bei Erstgebärenden mit normalem Becken der Wirklichkeit wohl am nächsten kommen.

2. Das untere Segment sei ein Kugelsegment. Dies wird bei Mehrgebärenden mit breitem, schlaffem Uterus und besonders bei Hydramnios eher zutreffen. Der Einfachheit halber wollen wir annehmen, der ganze Uterus stelle eine Kugel (Fig. 3) mit einem Radius (R) von 10 cm dar, der in Rechnung zu ziehende Teil also das Segment, welches durch einen Breitenkreis von 5 cm Radius (r) davon abgeschnitten wird. Dann ist

$$U = 2\pi R.h = 2\pi R.(R - \sqrt{R^2 - r^2}) = 84{,}15 \text{ qcm}$$
$$\text{und } C = 2\pi r\ h = 2\pi r\ (R - \sqrt{R^2 - r^2}) = 42{,}07 \text{ qcm.}$$

---

fläche noch heranzuziehende Spannung in der Richtung der Parallelkreise vernachlässigt. Herr Professor Weber, dem ich diesen Einwand verdanke, war deshalb der Ansicht, dass unter diesen Umständen die Aufgabe mathematisch schwer zugänglich sei. So liess ich sie fallen; vielleicht hat ein anderer mehr Glück damit. Dass es aber mit dem analytischen Denken in der Geburtshilfe seine Schwierigkeiten hat, das wollte ich doch Herrn v. Herff gegenüber durch die Mitteilung dieses gescheiterten Versuches demonstrieren.

Hier hätte sich demnach die Oberfläche nicht bloss nicht vergrössert, sondern vielmehr auf die Hälfte reduziert.

Die beiden eben berechneten Beispiele können wir als die Grenzfälle ansehen, zwischen denen die thatsächlichen Verhältnisse schwanken. Das Äusserste, was man zugestehen kann, ist, dass bei der angeblichen Dehnung des unteren Segmentes der Oberflächeninhalt der gleiche bleibt; meistens aber muss eine Reduktion desselben erfolgen, die dann abhängig sein wird von der Breitenausdehnung des Uterus und von dem Umstande, ob der Kopf am Ende der Schwangerschaft schon ins Becken herabgetreten ist oder nicht.

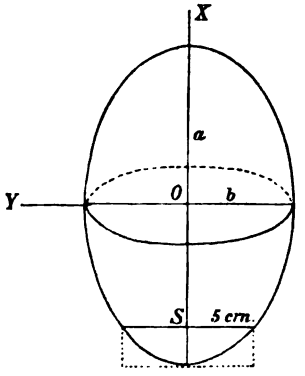

Fig. 4.

Wenn ich auch aus diesen beiden Beispielen schon genügend informiert war, so habe ich es doch für zweckmässig gehalten, noch eine mittlere Annahme zu machen, die für schmale Gebärmütter Geltung haben dürfte. Ich betrachtete das untere Segment

3. als den spitzen Pol eines gestreckten Rotationsellipsoides. (Fig. 4) Seine grosse Halbachse a sei 12,5 cm (also Fundus bis innerer Muttermund = 25 cm), die kleine Halbachse b sei 8 cm (also Breite und Tiefe des Uterus = 16 cm). Dann berechnet sich [1])

U auf 100,14 qcm und C auf 86,13 qcm.

Also auch hier wieder, wie es ja zu erwarten war, nichts von einer Vergrösserung der Oberfläche, vielmehr Verringerung derselben.

---

[1]) Koordinaten-Anfangspunkt sei das Centrum des Ellipsoides, X-Achse die Fundus-Muttermundslinie. Es ergiebt sich

$$U = 2\pi \int_{x=OS}^{x=a} y\,ds = 2\pi \int_{a\,/\,b\sqrt{b^2-5^2}=9{,}757}^{12{,}5} \frac{b}{a}\sqrt{a^2-x^2}\cdot\sqrt{1+\left(\frac{dy}{dx}\right)^2}\cdot dx$$

$$= \pi\,\frac{b}{a}\left[\frac{a^3}{\sqrt{a^2-b^2}}\cdot \arcsin\frac{\sqrt{a^2-b^2}}{a^2}x + x\sqrt{a^2-\frac{a^2-b^2}{a^2}x^2}\right]_{9{,}757}^{12{,}5} = 100{,}14$$

$$C = 2\pi r h = 2\pi\cdot 5\,(12{,}5 - 9{,}757) = 86{,}13.$$

Das Resultat dieser Berechnungen ist demnach: während der Eröffnungsperiode erfolgt keine Oberflächenvergrösserung, also keine Gesamtdehnung des unteren Segmentes, und die von v. Herff angenommene meridionale Verkürzung kompensiert nicht bloss die äquatorielle Dehnung, sondern sie überkompensiert dieselbe in der Mehrzahl der Fälle. Nur die eigentliche Cervix, also die Wandung des geschlossenen Cervikalkanales, erleidet eine wirkliche Dehnung, die ja dann auch zu einer leicht zu berechnenden erheblichen Oberflächenzunahme führt. —

An die Verkürzung der Wandungen des unteren Segmentes von unten nach oben denkt man gewöhnlich nicht und beachtet nur die Erweiterung nach der Breite. Deshalb bin ich auch darauf gefasst, den Einwand zu hören, dass trotz fehlender Gesamtdehnung doch immer eine gewaltsame Spannung der cirkulären Muskelzüge über ihre Elasticitätsgrenze hinaus erfolge, und dass damit die überdehnten, zum Teil zerrissenen Faserbündel die Kontraktionsfähigkeit einbüssen. Nun glaube ich aber, dass man sich über den Grad der äquatoriellen Dehnung leicht falsche Vorstellungen macht. Selbst in dem extremen Fall einer halbkugeligen Gestalt des unteren Segmentes ist jene Dehnung nur unmittelbar über dem inneren Muttermund irgendwie beträchtlich. Es lässt sich ohne Schwierigkeiten berechnen, dass bei einem Radius von 5 cm ein in der halben Höhe des Segmentes gelegener Breitenring durch die grösste Geburtserweiterung seinen Umfang nur um ein Zehntel vergrössert; eine Verdoppelung des Umfanges findet unter denselben Umständen erst 7 mm über dem Orificium internum statt. Man wird nicht behaupten dürfen, dass eine so geringe und beschränkte Deformation die ganze angeblich kontraktionsfähige Wandung in den Zustand völliger Erschlaffung überführen kann, selbst wenn sie nur aus geschlossenen Muskelringen bestände. Jedenfalls müssten sich dann auch bei anatomischer Untersuchung post partum Spuren gewaltsamer Vorgänge in Gestalt von zerrissenen Fasern und von Blutextravasaten zeigen. Derartiges findet man zwar in den Wandungen der Cervix sehr gewöhnlich, vielleicht immer, jedoch nach meiner Erfahrung nicht in denen des unteren Segmentes, vorausgesetzt natürlich dass nicht gerade eine Ruptur desselben eingetreten ist.

Nun besteht aber die Wandung des unteren Segmentes nicht aus lauter Cirkulärfasern, nicht einmal vorwiegend aus solchen. Im Gegenteil zeigt sich gerade hier eine ausgeprägt longitudinale Anordnung. Überall decken sich Muskelblätter, die namentlich an der

vorderen Wand aus reiner Längsfaserung und wenig geneigten Schrägfasern bestehen, und zwischen denen nur stellenweise in geringer Ausbreitung quere Muskelzüge verlaufen. [1])

Also selbst zugegeben, die Cirkulärfaserung des unteren Segmentes werde unter der Geburt zersprengt und gelähmt, so bleibt doch immer die ganze, ungleich mächtigere Masse der Längsmuskulatur, deren ungeschwächte Kontraktionskraft und Verkürzung der Erschlaffung entgegenwirken, sie verhindern muss. —

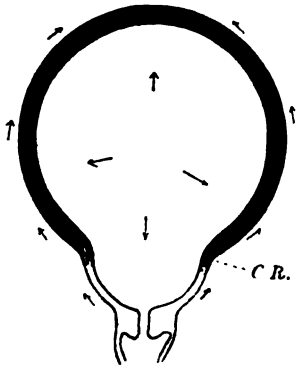

Fig. 5.

Durch diese Darlegungen hoffe *ich* bewiesen zu haben, dass die Erschlaffung des unteren Segmentes nach der Geburt kein Dehnungseffekt, nicht die „mechanische Folge der Uterusthätigkeit" sein kann, dass vielmehr besondere Eigentümlichkeiten der gesamten, an der Zusammensetzung der Wandung sich beteiligenden Muskulatur von vornherein gegeben oder in der Schwangerschaft entwickelt sein müssen, dass mit anderen Worten das untere Segment nicht ein unter den Wehen paretisch werdender, sondern ein von Hause aus kontraktionsunfähiger Abschnitt des Uterus ist. Das ist nun auch die Ansicht, die ich in meiner vorigjährigen Arbeit vertreten habe.

Nach meiner Vorstellung kontrahiert sich nur das Corpus uteri. Nach normaler Formation des unteren Segmentes (Fig. 5) stellt seine obere Grenze einen weiten Ring („Kontraktionsring") dar, der auch während der Geburtsarbeit unter dem Gegendruck des Eies weit bleibt. Durch diesen weiten Ring treibt die Wehe den Uterusinhalt ins untere Segment vor, während die sich zusammenziehenden Corpuswandungen und mit ihnen auch eine Strecke weit der Kontraktionsring selbst am Ei in die Höhe rücken müssen. Dabei wird das untere Segment passiv gespannt und überträgt einen erweiternden Zug auf die Cervix. In der Wehenpause erschlafft der Uterus wieder, und der Kontraktionsring kehrt in seine frühere Lage zurück; das nunmehr entspannte untere Segment aber ist unfähig, den inneren Muttermund wieder zur Verengerung zu bringen. Die nächste Wehe führt die Kanalisation der Cervix einen Schritt weiter;

[1]) Vergl. Tafel V.

und so verstreicht der Mutterhals mehr und mehr, während der Kontraktionsring sich um seine ursprüngliche Lage, gewissermassen um seine Gleichgewichtslage auf und nieder bewegt, das untere Segment aber, wechselnd zwischen Spannung und Erschlaffung, allmählich mit der zunehmenden Erweiterung des äussern Muttermundes seine endliche Deformation erfährt.

Fehlt das untere Segment, wie dies bei der von mir sogenannten mangelhaften Entfaltung der Cervix (Fig. 6) zutrifft, dann zieht sich der Uterus bis unter den vorliegenden Teil zusammen. Die Kontraktionsverkürzung der Muskulatur bedingt natürlich unter diesen Umständen dem Gegendruck des inkompressiblen Eies gegenüber eine Verlagerung, eine vorübergehende Auseinanderschiebung der Faserbündel und Faserblätter, gerade so wie sie in der Schwangerschaft unter dem Druck des wachsenden Eies stetig zunehmend erfolgt. In dieser momentanen „Entfaltung" wird die Wirkung der Wehe aufgebraucht, und die Geburt macht bei enger „Striktur" selbst tagelang keinen Fortschritt[1]), bis die letztere endlich doch nachgiebt oder zerreisst. Ist die „Striktur" weit genug, um wenigstens eine kleine Spitze des Eies passieren zu lassen, so kommt es zwar allmählich zur Kanalisation der Cervix, aber sie erfolgt langsamer und schwieriger als unter normalen Verhältnissen.

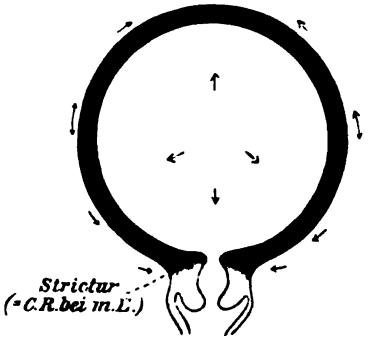

Fig. 6.

Dies ist nach meiner Auffassung die Bedeutung des unteren Segmentes und seiner Kontraktionsunfähigkeit unter der Geburt. Mit beiden Hypothesen über seine Entstehung, mit der Schroederschen wie mit der Bandlschen, liesse sich diese Vorstellung vereinigen, wie ja auch thatsächlich sowohl Hofmeier als ich die aktive Zusammenziehung des betreffenden Abschnittes leugnen. Nur wäre es nicht recht einzusehen, warum das untere Segment, wenn seine Wandung Corpuswandung ist, sich funktionell so ganz anders verhält als die ganze übrige Masse des Gebärmutterkörpers. Ohne weiteres dagegen wird die Sache verständlich, wenn wir annehmen, dass es aus der Cervix entsteht. Denn Cervix-

[1]) Vergl. hierzu Tafel VI und VII, sowie die Erklärung zu den Tafeln.

gewebe zieht sich aktiv nicht zusammen; das können wir ja an den Wandungen des Cervikalkanals direkt beobachten. Und deshalb muss auch dem unteren Segment die Kontraktionsfähigkeit von vornherein abgehen, wenn es aus Cervixgewebe besteht. Um nicht missverstanden zu werden, betone ich, dass ich in diesen Deduktionen nicht den Beweis für die Cervixentfaltung sehe: den Beweis habe ich streng induktiv geführt, durch die Feststellung der Cervixhypertrophie bei gleichbleibender Länge des Kanales.

Warum aber Cervixgewebe nicht kontraktionsfähig ist, das wissen wir nicht. Ob dies auf einer besonderen Innervation beruht oder, wie ich zu glauben geneigt bin, auf Eigentümlichkeiten der Wandstruktur, stärkerer Durchwachsung der Muskelbündel mit Bindegewebe oder anderem, das wäre dann wieder eine weitere und weiter zurückliegende Frage. Vorläufig möge uns die Thatsache genügen. Wir fragen ja auch noch nicht, warum nur das Grosshirn „denkt". warum nur die Magenschleimhaut Salzsäure produziert, warum überhaupt spezifischen Organen und Geweben spezifische Funktionen zugewiesen sind. —

So halte ich trotz der v. Herffschen Erörterungen an meiner alten Ansicht fest: die Erschlaffung des unteren Segmentes nach der Geburt erklärt sich einzig und allein aus dem Umstande, dass es als der cervikale Abschnitt des Brutraumes von Hause aus kontraktionsunfähig ist. —

Eine zweite, im verflossenen Jahre erschienene Arbeit rührt von L. v. Dittel her. Ihr Titel „Die Dehnungszone des schwangeren und kreissenden Uterus" liess mich darin ähnliche Anschauungen erwarten, wie sie v. Herff ausgesprochen hatte. Zu meinem Erstaunen sah ich jedoch, dass v. Dittel eigentlich die Dehnung des unteren Segmentes während der Schwangerschaft im Sinne hat. Da kann ich nun nicht mit ihm rechten. Auch nach meiner Ansicht und wohl nach der Ansicht Aller findet in der Schwangerschaft eine Dehnung desselben statt, die unter dem hier stärker wirkenden Flüssigkeitsdruck etwas ausgiebiger sein und zuweilen, aber nicht immer, eine unbedeutend stärkere Verdünnung herbeiführen mag. Eine solche Verdünnung wäre aber gerade für die Erweiterung des Mutterhalses nicht in Anschlag zu bringen, wie ich dies in meiner vorjährigen Arbeit schon betont habe.[1])

[1]) Arch. für Gyn., Bd. 54, S. 14: „Ich möchte hinzufügen, dass man sich gar keine unzweckmässigere Einrichtung denken könnte, als wenn zwischen dem

Aber auch im Corpus uteri erfolgt Dehnung, da das wachsende Ei seine Umhüllung natürlich auseinandertreibt. Darum kann man das untere Segment nicht als eine besondere „Dehnungszone", sondern höchstens als „untere Dehnungszone" im Gegensatz zu den höher oben liegenden „Dehnungszonen" bezeichnen. Dieser Schwangerschaftsdehnung accomodiert es sich gerade ebenso gut wie das Corpus durch Hypertrophie und Verschiebung seiner Elemente, und es müsste deshalb nach der Geburt hier dieselbe Retraktion zu beobachten sein wie im Corpus, aber nicht Erschlaffung. Unter diesen Umständen kann ich in der v. Dittelschen Arbeit nichts anderes finden als den Vorschlag eines neuen und nicht einmal scharf bezeichnenden Wortes für eine längst bekannte und zudem ganz selbstverständliche Thatsache.

Im übrigen stellt sich v. Dittel auf den Standpunkt der Schroederschen Schule. „Ist man einmal von der Schroederschen Lehre durchdrungen." so schreibt er, „dann sieht man ja sicher in allen diesen Fällen Stützen für dieselbe, dann findet man alles in Übereinstimmung mit ihr — alles fügt sich zu einem Bilde zusammen." Dies ist ja gar nicht zu bestreiten; nur vergisst Herr v. Dittel, dass der grösste Feind wissenschaftlicher Beobachtung eine vorgefasste Meinung ist.

v. Dittel glaubt, „zur Bestimmung des inneren Muttermundes genügen im grossen und ganzen doch die Schleimhautverhältnisse". Wenn er dabei besonderes Gewicht auf die Beschaffenheit des Drüsenepithels legt und den Corpusdrüsen allein und zwar als entscheidendes Merkmal Flimmerepithel zuspricht, so fehlt mir dieser Behauptung gegenüber jedes Verständnis. Haben denn die Epithelien der Cervixdrüsen keine Flimmerhaare? —

Die Thatsache, dass gelegentlich Deciduazellen im geschlossenen Cervixkanal gefunden wurden, betrachtet v. Dittel, gerade wie v. Franqué, [1]) als gleichgültig. Auch er hat „solche Zellen in der Cervix beobachtet", hält aber „die Diagnose für Decidualzellen für unzulässig". Warum eigentlich? — offenbar weil er „von der Schroederschen Lehre durchdrungen" ist, und für ihn Deciduа-

---

sich kontrahierenden Corpus und der Cervix eine besonders dehnbare Zone eingeschaltet wäre, da in diesem Falle mindestens der grösste Teil der Wehenkraft in der Dehnung dieser Zone aufgebraucht würde und für die Erweiterung des Muttermundes verloren ginge."

[1]) Cervix und unteres Uterinsegment. Stuttgart 1897.

zellen deshalb nur dann Deciduazellen sind, wenn sie sich im Corpus finden.

Wie ich den erwähnten Befund von Deciduazellen in der Cervix verwerte, und wie man ihn, meiner Meinung nach, einzig und allein verwerten kann, das habe ich früher schon, v. Franqué gegenüber, ausgeführt. Zum besseren Verständnis möchte ich mir einen ganz trivialen Vergleich erlauben.

Gesetzt, die Botaniker hätten eine Pflanze von jeher nur auf kalkhaltigem Boden getroffen: dann wäre man gewiss berechtigt, an jedem Standorte dieser Pflanze a priori Kalk zu vermuten. Gesetzt nun, eine neue Beobachtung zeigte die Pflanze auch einmal auf sicher kalklosem Boden: was könnte und müsste man daraus schliessen? Doch nicht etwa, dass die früheren Standorte ebenfalls kalklos waren; wohl aber, dass die Gegenwart jener Pflanze keinen Schluss mehr auf die Natur des Bodens erlaubt.

Genau ebenso sehe ich in dem gelegentlichen Befund von Deciduazellen im Cervixkanal nicht sowohl den Beweis für die Cervixentfaltung, ebensowenig wie etwa für die Entstehung des Fundus uteri aus der Cervix: wohl aber folgere ich daraus, dass man nicht mehr berechtigt ist, die Gegenwart von Decidua im unteren Segmente als entscheidenden Beweis für seine Entstehung aus dem Corpus zu betrachten. Bis jetzt hat man nur immer im Cirkel geschlossen, dass Deciduabekleidung Corpuswand anzeige, weil die Corpuswand mit Decidua, der geschlossene Cervikalkanal mit Cervixschleimhaut bekleidet ist. Gesetzt aber, ein Teil dieses Kanales entfaltete sich wie das Corpus, hypertrophierte wie das Corpus, träte in Contakt mit dem Ei wie das Corpus: warum sollte dann hier nicht die gleiche Schleimhautmetamorphose erfolgen wie im Corpus? —

Nachdem die Deciduabildung in der schwangeren Tube trotz ihrer drüsenlosen Schleimhaut, die Deciduazellenbildung im Cervikalkanal, auf dem Peritoneum bekannt ist; nachdem ferner in einem ganz unanfechtbaren Falle[1]) sogar eine Placentarentwicklung in der Cervix festgestellt wurde: da sollten eigentlich meine Gegner nun ihrerseits den Beweis für ihre Prämisse anzutreten, nun ihrerseits die Beweiskraft des Schleimhautkriteriums zu begründen versuchen. —

So leugnet also v. Dittel auf Grund eines jedenfalls nicht sicheren Kriteriums im allgemeinen die Cervixentfaltung während

[1]) O. v. Weiss, Centralbl. f. Gynaek. 1897, S. 641.

Vergr. 10/5

H. Bayer gez. Lichtdruck von Sinsel & Co., Leipzig

Verlag von Arthur Georgi in Leipzig

Vergr. 9/5

H. Bayer gez. Lichtdruck von Sinsel & Co., Leipzig

Verlag von Arthur Georgi in Leipzig

H. Bayer gez.

Lichtdruck von Sinsel & Co., Leipzig

Verlag von Arthur Georgi in Leipzig

der Schwangerschaft. Immerhin giebt er zu, dass „die wirkliche Entfaltung der Cervix schon einige Wochen vor der Geburt beginnen kann", indem er einschränkend bemerkt: „die Ursache hiervon dürfte wohl immer in Kontraktionen (typischen Schwangerschaftswehen, Schatz) liegen". Mir persönlich ist es zunächst gleichgültig, was man schliesslich als die Ursache der Cervixentfaltung in der Schwangerschaft betrachten wird. Sind es Schwangerschaftswehen, und sind diese Wehen „typisch", nun gut: dann ist eben auch die Entfaltung der Cervix „typisch". —

---

v. Herffs Abhandlung ist ein Journalartikel, v. Dittels Arbeit eine kleine Broschüre. Die dritte, im vorigen Jahre erschienene Publikation über die Cervixfrage findet sich dagegen in einem jener gynaekologischen Prachtwerke, wie sie die neuere Zeit wiederholt hat erscheinen lassen, vielleicht in dem prachtvollsten derselben. Das Leopoldsche Werk „Uterus und Kind von der 1. Woche der Schwangerschaft bis zum Beginn der Geburt und der Aufbau der Placenta" bringt auf einer grossen Anzahl farbiger Tafeln Durchschnitte der Gebärmutter aus fast allen Monaten der Schwangerschaft, eine Sammlung, wie sie nur die glücklichste Konstellation günstiger Bedingungen, ein grosses Material, reiche Mittel, vorzügliche ausführende Kräfte und — last not least — ein opferfreudiger Verleger zu schaffen imstande waren. Niemand wird dieses Werk ohne die aufrichtigste Bewunderung aus der Hand legen.

Und doch wird der Fachmann sich fragen dürfen: was kommt dabei heraus? welche wissenschaftlichen Probleme sind damit gelöst? und endlich: entspricht das wissenschaftliche Ergebnis der aufgewendeten Mühe und — dem Preise. Darüber könnte man recht verschiedener Ansicht sein.[1])

Die Leopoldschen Tafeln reproduzieren zum grossen Teil

[1]) Ich glaube überhaupt, dass in unserem Fache etwas zu schön gezeichnet wird. Namentlich sollte man mit farbigen Reproduktionen sparsamer vorgehen, nur dort Farben verwenden, wo es gerade auf Farben ankommt, und das Bild ohne solche weniger verständlich wäre. Schliesslich kauft und studiert der Fachmann ein fachwissenschaftliches Werk doch nicht, um sein ästhetisches Bedürfnis zu befriedigen. Die Fragen, auf die es uns ankommt, die Cervix-Verhältnisse, die Lage des Kindes und derartiges können gewiss ebenso gut und jedenfalls billiger mit einfarbigen Abbildungen illustriert werden. Trotzdem werden einfachere Zeichnungen, wie z. B. meine in dem Atlas zur Freundschen „Gynaekologischen Klinik" abgebildeten Medianschnitte durch gravide Uteri verschiedener Schwangerschaftsperioden, fast gar nicht beachtet.

Gefrierschnitte, indessen mit Ausnahme zweier doch nicht Gefrierschnitte im gewöhnlichen Sinn. Es wurden nämlich die Organe aus der Leiche herausgenommen und dann erst zum Gefrieren gebracht. Dies ist nach meiner Meinung nicht ganz zweckmässig, wenn es auch durch äussere Umstände bedingt gewesen sein mag. Das Gefrierenlassen hat doch nur den Sinn, die Lage der Organe unter sich, sowie zum Becken und der Bauchhöhle zu fixieren. Giebt man diesen Zweck auf, so kann man ebensogut, ja mit Rücksicht auf die spätere mikroskopische Untersuchung noch besser, in Alkohol oder Formalin härten. Selbst Leopolds Tafel XVII bezieht sich auf keinen gewöhnlichen Gefrierschnitt, da hier die Hälfte des Beckens und die Lendenwirbelsäule in der Leiche zurückblieben. Hier halte ich es nicht für erlaubt, wie es Leopold gethan, wenn auch ,,erst nach genauer Feststellung der Grössenverhältnisse und Entfernungen an der Leiche", die hintere Beckenwand in die Tafel mit einzeichnen zu lassen. Freilich ist es für die Fragen, die Leopold behandelt, gewiss gleichgültig, ob man die Organe mit dem Becken oder ohne dasselbe gefrieren lässt; nur hat man im letzteren Falle dann keine Situationsbilder mehr vor sich, und solche versteht man doch gewöhnlich unter Gefrierschnitten.

Auch Leopold findet, wie Schroeder und dessen Schüler, die Grenze zwischen Corpus und Cervix an der Stelle, wo die Decidua aufhört; er rechnet daher das untere Segment zum Corpus und nimmt an, dass die Cervix während der Schwangerschaft keine Veränderung eingehe. Wo er sie verkürzt oder erweitert findet, wo richtige Cervixschleimhaut in den Brutraum hinein evertiert ist, da nimmt er ohne weiteres vorgängige Wehenthätigkeit an.

Diese Wehenthätigkeit ist jedoch nicht immer genau beobachtet worden; sie wird gelegentlich nur aus dem Zustande der Cervix deduziert. Leopold, der gerade den Nachweis führen will, dass die Cervix am unthätigen Uterus intakt bleibt, dass sie sich nur unter Wehen verkürzt und erweitert, schliesst also direkt aus einer vorhandenen Verkürzung oder Erweiterung auf stattgehabte Wehenthätigkeit. Es ist dies auch wieder eine petitio principii wie jene von der Decidua.

So waren z. B. in Fall X nur ,,höchst wahrscheinlich leise und unbemerkte Wehen" vorhanden. In Fall XII befindet sich das Collum ,,jedenfalls infolge von leisen Wehen" — die Geburtsgeschichte erwähnt nur ,,Leibschmerzen (Wehen?)" — im Beginn der ersten Erweiterung.

Besonders charakteristisch für die Beweisführung Leopolds ist endlich Fall XV, auf den ich etwas genauer eingehen möchte, da es sich zudem hier um einen der beiden Gefrierschnitte im gewöhnlichen Sinne handelt.

Der Schnitt wurde zuerst in Bonn bei Gelegenheit des vierten Gynaekologenkongresses demonstriert.[1]) Damals stand die mikroskopische Untersuchung noch aus, und Leopold hielt die Umbiegungsstelle der Cervix in den Brutraum für den inneren Muttermund. Er sprach deshalb von „dem ganz geschlossenen inneren Muttermund, über welchen sich die Eihäute, dicht anliegend, hinwegziehen". „Demnach gehört das untere Uterinsegment der gesamten Eihöhle an und ist wie die Corpushöhle mit den Eihäuten ringsum innig verbunden. Es kann demnach von einem Aufgehen des Collum oder seiner Schleimhaut in das untere Uterinsegment keine Rede sein."

In der Folge war dann das Präparat auch mikroskopisch untersucht worden. Dabei fand sich, dass die Schleimhautgrenze nicht an der Umbiegungsstelle, sondern höher oben lag. Nun hat sich — cfr. die Beschreibung in Leopolds grossem Werke — „die obere Öffnung des Kanales langsam erweitert", und „die Frau befindet sich demnach im ersten Stadium der Eröffnungsperiode". Das alles ginge noch an: Leopold konnte auf Grund der mikroskopischen Untersuchung seine ursprüngliche Auffassung des Falles ändern, und er musste dies thun, da ihm die mikroskopische Untersuchung einzig ausschlaggebend ist.

Was aber schlechterdings nicht angeht, das ist, dass dieselbe Person, die nach dem Bonner Protokoll „sehr bald starb, ohne Wehen gehabt zu haben", nun plötzlich schon 4 Stunden vor ihrem Tode „leise Wehen" bemerken liess und „unter der Geburtsarbeit" eine Erweiterung des inneren Muttermundes und Ablösung der Eispitze erfuhr. Hat sie nun Wehen gehabt oder nicht? — Wie dem auch sei — die Eversion der Cervixschleimhaut in den Brutraum hinein spricht für die erstere Annahme —: so widersprechende Angaben durfte Herr Leopold nicht machen, jedenfalls nicht über eine Thatsache, die für seine Beweisführung gerade von besonderer Bedeutung ist.

An diesem Beispiele glaube ich nachgewiesen zu haben, dass die Argumente, auf die Leopold seine Meinung stützt, mindestens

[1]) Verhandl. d. d. Ges. f. Gyn. 4. Kongr. S. 169.

nicht einwandsfrei sind.[1]) Bei aller Bewunderung des herrlichen Materiales und der sorgfältigen Bearbeitung desselben, kann ich mich deshalb auch dem Urteile Fritschs[2]) nicht anschliessen, „dass diese Präparate und Darstellungen so klar sind, dass für einige Zeit, ehe nicht das Gegenteil bewiesen ist, wir uns beruhigen könnten".

Diese Betrachtung hat, wie meine vorigjährige, zu meinem Bedauern einen etwas polemischen Charakter angenommen; möge dies damit entschuldigt werden, dass sich die Kontroverse allmählich auf das Gebiet der logischen Kritik hinüberspielt, und hier Kompromisse unmöglich sind. In der That ist der Cervixstreit jetzt fast schon, wenn ich mich so ausdrücken darf, eine erkenntnistheoretische Frage geworden. Nicht um Vermehrung des Beobachtungsmaterials handelt es sich heute; auch hundert neue Gefrierschnitte würden uns zunächst nicht wesentlich fördern: was uns vor allem fehlt, ist die einheitliche Auffassung der entscheidenden Kriterien, und sie wird uns so lange fehlen, bis nicht jedes einzelne auf seine Beweiskraft streng geprüft worden ist. Dies aber ist die Aufgabe der Logik: sie beobachtet nicht, sie urteilt und richtet.

Und dasselbe gilt für die Mathematik; auch sie führt nicht zu neuen Entdeckungen in der Natur: aus mathematischem wird immer nur wieder mathematisches. Aber sie liefert jene so schlagende indirekte Form des Beweises, wodurch er die Gestalt einer Reductio ad absurdum annimmt.

Und deshalb möge man mir nicht logische Spitzfindigkeit und mathematische Spielerei vorwerfen, sondern überlegen, ob meine Logik falsch, das bischen Mathematik fehlerhaft ist. —

Anhang und Tafelerklärung.

Die beiden auf Tafel V und VI reproduzierten Zeichnungen sind aus nahezu 100 ähnlichen, seit über 10 Jahren von mir fortlaufend hergestellten Blättern ausgewählt. Sie stellen die Median-

---

[1]) Man beachte z. B. auch die Entfernung des „inneren Muttermundes" vom hintern Scheidengewölbe auf den verschiedenen Tafeln, die sich doch nicht so sehr verschieden darstellen und bis auf wenige Millimeter reduzieren dürfte, wenn die Cervix während der ganzen Schwangerschaft intakt bliebe.

[2]) Cfr. dessen Referat im Centralbl. f. Gyn. 1897 S. 1117.

schnitte durch zwei Gebärmütter dar und sollen dazu dienen, die auch in dieser Arbeit wieder berührten Unterschiede zwischen der normalen und der mangelhaften Entfaltung des Mutterhalses zu illustrieren. Wie ich die Präparate vorbereite und verarbeite, das habe ich früher schon geschildert.[1]) Es genüge deshalb die Bemerkung, dass auch diese beiden Medianschnitte mit Hilfe des Zeichenprismas bei neun- resp. zehnfacher Vergrösserung so sorgfältig als möglich abgebildet wurden, wonach ich dann die Muskulatur nach dem mikroskopischen Bilde von Stelle zu Stelle in das Gerippe der Gefässe, Nerven etc. genauer eintrug. So glaubte ich für möglichste Naturtreue garantieren zu können. Diese für den Druck zu umfangreichen Zeichnungen wurden durch Photographie fünfmal verkleinert. Die Tafeln sind deshalb mit einer stärkeren Lupe zu betrachten.

Tafel V.

Medianschnitt durch den unteren Teil des Uterus einer Mehrgeschwängerten am Ende der Gravidität; normale Verhältnisse. Vergr. 10:5.

Am 29. Juni 1896 wurde in die hiesige Frauenklinik eine Person moribund gebracht, die am Ende ihrer 3. Schwangerschaft stand und sich beim Sturz auf ein Staket schwer verletzt hatte. Sie starb kurz nach ihrer Aufnahme, ohne dass bei ihr deutliche Wehen konstatiert worden wären. Kindliche Herztöne hatte man nirgends wahrnehmen können; deshalb wurde im Interesse der Erhaltung des Präparates die Sectio caesarea unterlassen. Die Autopsie ergab überall sonst normale Verhältnisse, aber höchste Anämie, eine tiefe Zerreissung des Dammes und fast vollständige Abtrennung der rechten grossen Labie.

Der Uterus erschien ganz unverletzt, gross, nach rechts herübergelagert und mit seiner linken Kante etwas nach vorn gedreht. Er war sehr schlaff und zeigte einige Eindrücke von seiten der Därme. Seine ganze Länge vom Orificium externum bis zum Fundus betrug 28 cm, seine Breite ca. 19 cm. Die Oberfläche war sehr blass, die Serosa auf ihr vielfach in feinen Fältchen aufgehoben. Die Frucht sah man etwas durchschimmern; sie befand sich in zweiter Kopflage, der Kopf ins Becken hereinhängend.

Nach der Insertion der Ligamente und Tuben wurde der Pla-

[1]) Arch. f. Gyn. Bd. 54 S. 32.

centarsitz an der vorderen Wand und etwas mehr nach rechts hin vermutet, was mit dem Befunde nach Eröffnung des Uterus übereinstimmte.[1]) Die Ligamenta rotunda erschienen ziemlich dünn, ihr Ansatz beiderseits 21 cm vom Orificium externum entfernt. Beide Tuben inserierten ziemlich weit nach hinten, die rechte etwas tiefer als die linke; in ihrem freien Verlaufe massen sie beide 14 cm. Das rechte Lig. ovar. war 2,5, das linke 4 cm lang. Der grösste Durchmesser des rechten, etwas dickeren und ein Corpus luteum enthaltenden Eierstocks betrug 3,5 cm, der des linken 4 cm. Die Retraktoren liessen sich auf der hinteren Cervixwand bis in die Höhe des grössten Kopfumfanges verfolgen; der feste Peritonealansatz dagegen entsprach der Halsfurche des Kindes. Die Portio sprang nur wenig im Scheidengewölbe hervor; der äussere Muttermund wäre etwa für den kleinen Finger durchgängig gewesen.

Herr Prof. von Recklinghausen hatte die Güte, den Uterus nur über dem Fundus aufzuschneiden, die unteren Partieen aber intakt zu lassen. Ihm und Herrn Prof. Freund sage ich für die Überlassung des Präparates besten Dank.

Das herausgenommene Kind war ein anscheinend ausgetragenes Mädchen von 46 cm Länge.

Nachdem das untere Segment mit Werg vorsichtig ausgestopft worden war, wurde der Uterus in Müllerscher Lösung gehärtet.

Zwei Monate später halbierte ich das Präparat und schnitt zugleich in die Eihautkappe über dem inneren Muttermund ein markstückgrosses Loch, um das bessere Eindringen der Einbettungsmasse in die Cervix zu ermöglichen. Dabei konstatierte ich, dass die Eihäute bis zu einem Umkreis von 7—8 cm vom unteren Segmente abgelöst waren, vorn etwas höher herauf als hinten. Das Orificium internum selbst bildete eine trichterförmige niedrige Einsenkung von etwa 1 cm grösstem Durchmesser.

Unteres Segment und Cervix wurden zunächst noch einige Zeit in Müllerscher Lösung, dann in Alkohol gehärtet und schliesslich durch langes Liegen in Celloidin sehr vollkommen eingebettet. Nach Umgiessung des Blockes im Katschschen Mikrotom mit der Guddenschen Mischung zerlegte ich die rechte Hälfte des Präparates in etwa 700 Serienschnitte von 60 μ Dicke, von welchen jeder zehnte nach van Gieson gefärbt und aufgelackt wurde. Von der linken Hälfte wurden einzelne Stücke zum Teil zu feineren

[1]) Vergl. Palm, Zeitschr. f. Geb. und Gyn. Bd. XXV.

Schnitten, zum Teil aber zur Untersuchung der Muskelhypertrophie verwendet. Dazu mussten sie zunächst wieder vom Celloidin befreit werden. Die Isolierung der Fasern geschah in Ranvierschem Alkohol, zum Teil auch in Salzsäure-Glycerin; sie machte einige Schwierigkeit. Die Messung ergab dann folgende Mittelwerte in Mikromillimetern:

Vordere Cervixwand			Hintere Cervixwand			Anzahl der Messungen in der Cervix
Äussere Lage	Mittlere Lage	Innere Lage	Äussere Lage	Mittlere Lage	Innere Lage	
231	195	133	219	135	96	800

Es zeigte sich also deutliche Hypertrophie der Fasern, stärker an der vorderen Wand als an der hinteren. Wahrscheinlich hatte übrigens die starke Härtung, die Einbettung in Celloidin und der nachherige ziemlich langdauernde Aufenthalt der Stücke in Äther-Alkohol zur Wiederauflösung der Einbettungsmasse eine gewisse Schrumpfung der Muskelfasern herbeigeführt.

Nach all diesem konnte ich mit Sicherheit folgern, dass in der Schwangerschaft Entfaltung der Cervix und Bildung eines typischen unteren Segmentes stattgefunden hatte, wenn auch vielleicht nicht in der Ausdehnung, wie dies bei Erstgeschwängerten gewöhnlich der Fall ist. Wenigstens erhielt ich sonst an Gebärmüttern vom Ende der Schwangerschaft, von Kaiserschnitten und von den ersten Tagen nach der Geburt grössere Maasse der Cervixfasern.

Was die Schleimhautverhältnisse anbetrifft, so fanden sich auf keinem der untersuchten Schnitte Deciduazellen in der Cervix. Das untere Segment war natürlich mit Decidua ausgekleidet. Die Grenze zwischen dieser und der Cervixschleimhaut war nicht scharf, sondern so, wie ich es für die normalen Fälle schon vor Jahren beschrieben habe.[1]) Die Bilder deckten sich sehr genau mit den im Atlas zur Freundschen „Gynaekologischen Klinik" auf Tafel XXXVII Fig. 50—53 publizierten Zeichnungen: es fand sich nämlich vorn am Rande des Orificium internum eine „Übergangsschleimhaut" mit Oberflächenepithel, die sich 6 mm weit ins untere Seg-

[1]) Morphologie der Gebärmutter, S. 590 ff. und an anderen Stellen.

ment hinein verfolgen liess; an der hinteren Wand dagegen bog zunächst richtige Cervixschleimhaut mit entsprechenden Drüsen in den Brutraum hinein, daran schloss sich erst jene Übergangsschleimhaut und dann endlich die Decidua an. Es sind dies meiner Erfahrung nach typische Verschiedenheiten zwischen vorderer und hinterer Wand des unteren Segmentes.

Über die muskuläre Architektur dieser Gebärmutter möchte ich mich hier nicht weiter verbreiten, da ich mir dies für eine spätere grössere Arbeit vorbehalten muss. Ich mache nur, weil dies früher erwähnt wurde, auf die fast rein longitudinale Faserung in der vorderen Wand des unteren Segmentes aufmerksam. —

Tafel VI.

Medianschnitt durch den unteren Teil des Uterus einer Erstgebärenden. Mangelhafte Entfaltung der Cervix. Vergr. 9:5.

Im Gegensatz zu dem eben beschriebenen Falle sehen wir hier durchaus abnorme Verhältnisse vor uns. Dem von Herrn Dr. Freund sehr genau ausgeführten Journale entnehme ich nur die für die Cervixfrage wesentlichen Notizen.

Frau H., 32jährige Igebärende, litt wiederholt an akutem Gelenkrheumatismus, infolgedessen sich eine Mitralstenose ausbildete. Im Jahre 1883 soll sie einen frühzeitigen Abortus durchgemacht haben. Dann konzipierte sie erst wieder 1889. Am 23. Oktober dieses Jahres kam sie in höchst bedenklichem Zustand nach mehrstündiger Fahrt in der hiesigen Klinik an. Früh um 7 Uhr hatte sie die ersten Wehen bemerkt, die gegen Mittag an Häufigkeit und Stärke zunahmen. Der erste Status wurde nachmittags 2 Uhr aufgenommen und ergab: „Uterus dem 8. Monat entsprechend, reicht bis zur Mitte zwischen Nabel und Processus ensiformis und ist stark nach rechts geneigt; er kontrahiert sich alle 10—15 Minuten einmal stark und schmerzhaft. Kind in zweiter Kopflage, lebend. Cervix lang; Muttermund ein kleines Grübchen."

Unter hochgradiger Dyspnoe, schliesslich Lungenödem erfolgte trotz Anwendung all der üblichen Mittel der Tod am 24. Oktober 7 Uhr morgens, also genau 24 Stunden nach dem Wehenbeginn. Um 4 Uhr morgens hatte man noch notiert: „Kräftige Wehen alle 5 Minuten; Rigidität des Introitus und der Cervix, die noch fingergliedlang ist; Os externum grübchenförmig."

Sofort nach dem Tode wurde von Herrn Dr. Freund der Kaiserschnitt ausgeführt und ein totes, dem 8. Monat entsprechendes Kind extrahiert. Die Placenta sass an der vorderen Wand und wurde in situ gelassen. „Ein Kontraktionsring war am Uterus nicht zu konstatieren gewesen."

Die Sektion ergab — ich sehe hier von den Folgen des schweren Herzfehlers ab — ein normales Becken mit einer Conjugata vera von 11 cm. Der Uterus war schlaff; seine Länge betrug 19,5 cm, seine grösste Breite 16,5 cm, die Entfernung zwischen Fundus und festem Peritonealansatz 15 cm; es fand sich also dieser auffallend tief unten.

Das mir sofort nach der Autopsie übergebene Präparat halbierte ich quer und härtete jede Hälfte für sich. Die Fundushälfte habe ich später frontal geschnitten und die Abbildung eines dieser Schnitte, der beide Tubenmündungen und die über die linke Tubenöffnung herübergreifende Placenta traf, auf dem vorigjährigen Gynaekologenkongress in Leipzig demonstriert.

Die untere Hälfte wurde in der schon beschriebenen Weise ebenfalls vorbereitet und sagittal geschnitten. Die Färbung der Schnitte nahm ich damals noch mit Ranvierschem Pikrokarmin vor. Tafel VI stellt nun einen der Medianschnitte dar.

Die Eigentümlichkeiten dieses Präparates sind kurz folgende: die Cervix ist auffallend gross, noch am gehärteten und eingebetteten Präparate ca. 4 cm lang, in ihrer Mitte ampullenförmig erweitert; die Portio stellt einen noch ziemlich langen Zapfen dar. Der äussere Muttermund ist eng; der innere ebenfalls; hier springt die Wandung hinten und noch mehr vorn in Gestalt einer auf dem Schnitt zungenförmigen Leiste vor, die bei der Kontraktion jedenfalls den Eindruck einer Striktur hervorgerufen hätte. Ein Kontraktionsring ist nicht vorhanden, auch keine Verdünnung des „unteren Segmentes"; vielmehr zeigt die Wandung vorn über dem Orificium internum eine leichte Anschwellung, wie sie sich bei Gebärmüttern aus den ersten Monaten der Schwangerschaft zu finden pflegt. Der feste Peritonealansatz liegt tief unten, eigentlich noch unter dem Niveau des inneren Muttermundes. Die Eihäute sind bis zu diesem ihrer Unterlage angeheftet; eine Ablösung hat nirgends stattgefunden. Die mikroskopische Untersuchung stellte ferner das Fehlen einer Übergangsschleimhaut sowie jeder Eversion der Cervixschleimhaut an der hinteren Wand fest; genau am Rande des inneren Mutter-

mundes schieden sich Decidua und Cervixschleimhaut mit scharfer Grenze. Also alles ganz anders als an dem auf Tafel V abgebildeten Präparate.

Wer die Cervix und den unmittelbar darüber liegenden Teil des Uterus allein betrachtete, würde wahrscheinlich denken, dass er es hier mit einer etwa dem dritten Monate angehörigen Gebärmutter zu thun hätte. Und jedenfalls würde kein Mensch vermuten, dass hier dem Tode eine 24stündige, immer 17 Stunden lang beobachtete und als stark und schmerzhaft geschilderte Wehenthätigkeit voraufging.

Man wird vielleicht einwenden, es habe sich nur um „falsche" Wehen gehandelt. Gewiss: denn Wehen ohne eröffnenden Einfluss auf die Cervix nennen wir eben „falsche". Auf das Wort kommt es nicht an: Thatsache ist jedenfalls, dass hier viele Stunden lang Kontraktionen objektiv beobachtet und subjektiv gefühlt worden sind, dass die Person unter zunehmender heftiger Dyspnoe zu Grunde ging, also unter Verhältnissen, die Wehen erregt hätten, wenn nicht schon vorher solche vorhanden gewesen wären, und dass trotz alledem weder Erweiterung des inneren Muttermundes, noch Ablösung der Eihäute, noch Bildung eines Kontraktionsphänomens, noch Verdünnung einer „Dehnungszone" zu konstatieren war. Das was man gewöhnlich „falsche Wehen" nennt, ist gewiss häufig nichts anderes als richtige Wehen bei noch unentfalteter Cervix.

Dieser Fall bot so evident die Eigentümlichkeiten dar, wie ich sie als Folgen des Geburtseintrittes bei mangelhafter Cervixentfaltung beschrieben habe, dass ich mit Bestimmtheit ein Fehlen oder doch eine geringe Ausprägung der Muskelhypertrophie in den Wandungen des Mutterhalses voraussah. Diese Annahme wurde denn auch durch die Messungen bestätigt: es fand sich:

Vordere Cervixwand			Hintere Cervixwand			Anzahl der Messungen in der Cervix
Äussere Lage	Mittlere Lage	Innere Lage	Äussere Lage	Mittlere Lage	Innere Lage	
170	98	71	187	99	92	700

Dies sind Zahlen, die weit hinter den gewöhnlichen Massen zurückstehen, und die einen so geringen Grad von Hypertrophie be-

weisen, dass sich derselbe vollkommen mit den — ja auch etwas vergrösserten — Dimensionen der Cervix in Einklang bringen lässt.

Tafel VII.

Isolierte Muskelfasern aus den verschiedenen Schichten der Cervix des auf Tafel VI abgebildeten und eines andern Uterus.

Alle hier abgebildeten Muskelfasern sind auf dieselbe Weise in Salzsäure-Glycerin isoliert, stammen vom gehärteten — vorher nicht eingebetteten — Präparat und wurden bei der gleichen 300 fachen Vergrösserung mit dem Zeichenprisma gezeichnet.

Die Figg. 8—14 gehören dem Uterus der Tafel VI an und zwar sind abgebildet in:

Fig. 8 Fasern aus dem Corpus
Fig. 9 aus der Cervix: vordere Wand, äussere Lage
Fig. 10 „ „ „ „ „ mittlere „
Fig. 11 „ „ „ „ „ innerste „
Fig. 12 „ „ „ hintere Wand, äussere Lage
Fig. 13 „ „ „ „ „ mittlere „
Fig. 14 „ „ „ „ „ innerste „

Zum Vergleich sind in den Figg. 1—7 isolierte Muskelfasern von einer jedenfalls sehr stark entfalteten Gebärmutter abgezeichnet, und zwar in:

Fig. 1 Fasern aus dem Corpus
Fig. 2 aus der Cervix: vordere Wand, äussere Lage
Fig. 3 „ „ „ „ „ mittlere „
Fig. 4 „ „ „ „ „ innerste „
Fig. 5 „ „ „ hintere Wand, äussere „
Fig. 6 „ „ „ „ „ mittlere „
Fig. 7 „ „ „ „ „ innerste „

Diesen Uterus findet man in meiner Morphologie der Gebärmutter S. 469 ff. und S. 586 ff. beschrieben. In dem Atlas zur Freundschen „Gynaekologischen Klinik“ gehören hierzu Tafel XXXIII Fig. 35 und 37, Tafel XXXVI, endlich Tafel XXXVII Fig. 55. Es handelte sich um ein abnorm dünnwandiges Organ einer Mehrgebärenden, die im 9. Monate der Schwangerschaft an Pneumothorax rasch zu Grunde ging, und bei der kurz vor dem Tode einige ganz schwache Wehen gefühlt worden waren.

Der Cervikalkanal hatte am gehärteten Präparate eine Länge von 1 cm. Hier war die Cervixschleimhaut nicht bloss an der hin-

tern, sondern auch an der vordern Wand umgerollt, in den Brutraum hinein evertiert, eine Erscheinung, die wohl mit Sicherheit auf vorangegangene wirkliche Geburtsthätigkeit hindeutet.[1]) Diese Eversion liess sich jedoch an der vordern Wand nur etwa $^1/_2$ cm weit verfolgen, so dass der Cervikalkanal vor Beginn der Wehen höchstens $1\,^1/_2$ cm lang gewesen sein konnte.

Man hätte nun eigentlich erwarten sollen, in dieser kleinen Cervix auch ungewöhnlich kleinen Muskelfasern zu begegnen. Die Figuren 2—7 auf der Tafel VII zeigen, dass das umgekehrte der Fall war; nicht abnorm kleine, sondern sehr grosse Durchschnittswerte ergaben die Messungen:

Vordere Cervixwand			Hintere Cervixwand			Anzahl der Messungen in der Cervix
Äussere Lage	Mittlere Lage	Innere Lage	Äussere Lage	Mittlere Lage	Innere Lage	
356	210	172	285	174	130	500

Ich möchte die Anhänger der Schroederschen Lehre fragen, wie sie sich mit der Thatsache abfinden wollen, dass die Cervix das eine Mal 4 cm lang ist und doch nur eine minimale Hypertrophie ihrer Muskelfasern erkennen lässt, das andere Mal aber bei einer Länge von höchstens $1\,^1/_2$ cm so erheblich vergrösserte Elemente aufweist. Vom Standpunkt meiner Theorie aus, wonach sie sich in der Schwangerschaft verschieden verhält, ist die Erklärung leicht: der $1\,^1/_2$ cm lange Cervikalkanal ist nur ein Teil des ganzen Mutterhalses, dessen oberer Abschnitt sich zu einem untern Segment entfaltet hat; in dem andern Uterus dagegen ist diese Entfaltung ausgeblieben und die Cervix zeigt dementsprechend eine Länge, wie sie unter normalen Umständen eher in den ersten Monaten der Gravidität beobachtet wird. Hier deckt sich also die makroskopisch sichtbare, mässige Massenvermehrung des Mutterhalses mit der unbedeutenden Vergrösserung seiner Muskelelemente und findet in dieser den zureichenden Grund. In dem andern Falle dagegen muss die starke Hypertrophie der Cervixfasern doch unbedingt eine beträchtliche Zunahme der Gesamtmasse des Collum erzeugt haben; denn es wird wohl niemand behaupten wollen, dass sie etwa durch eine äquiva-

[1]) Vergl. Morphol. d. Gebärmutter S. 592.

lente Atrophie der übrigen Gewebselemente kompensiert worden sei. Wenn trotzdem der Cervikalkanal nicht länger, sondern sogar kürzer erscheint, als er sich am nichtgraviden Uterus gewöhnlich darstellt, so ist es sonnenklar, dass er eben nicht mehr dem ganzen ursprünglichen Mutterhalse, sondern nur noch einem Reste desselben entspricht. Das übrige ist entfaltet, zur Bildung des Brutraumes mit verwendet und deshalb in Form, Wandstruktur und Schleimhaut den andern, ebenso entfalteten Abschnitten der Gebärmutter so ähnlich geworden, dass erst die Untersuchung der Elementarbestandteile den wahren Sachverhalt aufdeckt. Ein schlagenderer Beweis für die Richtigkeit meiner Theorie könnte wohl kaum erbracht werden als der, den die Gegenüberstellung dieser beiden Beobachtungen geliefert hat. —

Aus der Frauenklinik der Universität Basel.

Über Retention und fehlerhaften Lösungsmechanismus der Placenta.

Von

Dr. Otto Burckhardt,

I. Assistenzarzt.

(Mit 8 Textabbildungen.)

Als eine der Hauptursachen verzögerter Ausstossung der Placenta wird in der Litteratur immer noch die abnorm feste Adhärenz der Placenta an der Uteruswand angeführt.

So berichten namentlich ältere Autoren bei der Besprechung der Anomalien der Nachgeburtsperiode regelmässig über Fälle von „Verwachsung" der Placenta. Die anatomischen Belege dafür sind aber auffallend selten. Die wichtigsten diesbezüglichen Untersuchungen stammen von Langhans[1]), der bei adhärenten Placenten in den tieferen Schichten der Serotina sowie in den Septen mehr Intercellularsubstanz wie gewöhnlich, dabei die Zellen kleiner und mehr in Spindelform findet und die Bedeutung einer mangelhaften Ausbildung der Drüsenampullen betont, für welche die Endometritis ein ätiologisch wichtiges Moment abgeben soll. Die Untersuchungen wurden bloss an gelösten Placenten gemacht; Langhans verfügt über kein Präparat, das Uterus und Placenta im Zusammenhang zeigt.

Weitere Beobachtungen bringt Berry-Hart[2]), welchem es gelang, durch mikroskopische Untersuchungen nachzuweisen, dass bei adhärenten Placentarstellen das Maschenwerk der spongiösen Schicht weniger ausgeprägt ist, die Räume kleiner sind und des Epithels entbehren, ferner Anderson[3]), welcher u. a. sagt: einige

[1]) Archiv f. Gynaek., VIII, p. 287.

[2]) Referiert in Centralbl. f. Gynaek., 1891, p. 46.

[3]) Schmidts Jahrbücher, Bd. 123, p. 56.

Male hat man sogar eine so intime Verwachsung gefunden, dass sich keine Grenze zwischen der Textur der Placenta und der des Uterus auffinden liess und selbst durch die Dissektion keine Lösung zu Stande zu bringen war.

Die Langhansschen Untersuchungen und die darauf fussenden Schlussfolgerungen bilden die anatomische Grundlage für den Begriff der Verwachsung der Placenta. Auf sie stützt sich die Beweisführung in den Fällen von Leopold-Leisse[1]) und von Neumann[2]). Erstere fanden an ihrem Präparat, einem Placentarrest in der linken Tubenecke, die Serotina nur mit spärlichen Drüsenräumen versehen, welche zwischen derbe Bindegewebsbündel eingedrängt sind. An vielen Stellen fehlt die Serotina und die Chorionzotten inserieren direkt in der Muscularis. —

Neumann bringt einen Fall von Placenta prävia. Auch er konnte Placentarreste im Zusammenhang mit dem Uterus untersuchen und fand, dass die Chorionzotten unter gleichzeitigen Erscheinungen von Hyperplasie des Epithels direkt in die Muskularis eindrangen und dadurch allerdings eine sehr feste und schwer zu lösende Verbindung mit dem Uterus zu stande brachten.

Diese anatomisch-histologischen Beweise für die Existenz einer zu festen Verwachsung der Placenta mit dem Uterus sehen auf den ersten Blick sehr schlagend aus. Untersucht man aber die Vorgänge der normalen Ablösung an einer grössern Reihe von Placenten genauer, so zeigt sich, dass diese angeblich pathologischen Befunde nur wenig bedeuten. Langhans und die übrigen citierten Autoren gehen von der Annahme aus, dass die Ablösung der Placenta in der ampullären oder Drüsenschicht erfolgt und gerade hier in dem losen Gewebe die günstigsten Bedingungen für eine leichte Trennung gegeben sind.

Thatsächlich findet aber die Ablösung durchaus nicht immer in derselben Schicht der Decidua, sondern bald höher, bald tiefer statt, so dass in einem Falle fast gar nichts von decidualem Gewebe mit ausgestossen wird, in einem anderen Falle eine relativ dicke Schicht desselben die ausgestossene Placenta bedeckt.

Ferner lässt sich an jeder Placenta in situ leicht nachweisen, dass das Vordringen der Haftzotten bis an die Muscularis nichts

---

[1]) Centralbl. f. Gyn. 1891, S. 648.

[2]) Monatsschrift f. Geburtshilfe u. Gyn. 1896, Bd. IV, 4.

seltenes ist und stellenweise regelmässig vorkommt, an sich also die Trennung nicht wesentlich stören kann.

Endlich ergeben gerade solche Fälle, wo die Trennung nicht erfolgt und nach abnormen Verwachsungen an den zurückgebliebenen Stücken der Placenta gesucht wird, oft normale Verhältnisse. — So war es auch in folgendem Falle, wo die klinische Beobachtung eine abnorme Verwachsung wahrscheinlich machte, die genaue histologische Untersuchung aber nichts davon erkennen liess. —

Frau W. 35 Jahre, IVp. I und II. Partus Forceps. III. Abort im 5. Monat. Manuelle Placentarlösung.

IV. Schwangerschaft. Im Beginn öfters Blutung. Im 4. Monat in Spitalbehandlung wegen drohenden Aborts. Weiterer Verlauf der Schwangerschaft normal. Leichter Grad von plattem Becken. Fruchtwasser abgeflossen vor Spitaleintritt. Schädellage. Protrahierte Geburt, durch Kolpeuryse beschleunigt. Zersetzung des Fruchtwassers. Fieber. Zange bei totem Kind in Vorderhauptslage. Nach Geburt des Kindes Uterus schlecht kontrahiert. Leichte atonische Blutung. Ergotin. Trotz Reiben und wiederholtem Credéschem Handgriff gelingt es nicht, die Placenta zu entwickeln. Derweil fortwährend Blutabgang, ca. 5 bis 600 gr, so dass nach 1 Stunde vergeblichen Abmühens zur manuellen Lösung geschritten wird. Beim Lösen der Placenta zeigt sich, dass der untere Teil derselben gelöst im Uterus lag, der obere in einer hornartigen Ausstülpung noch ganz fest sass, in der Gegend der rechten Tube. Uterus-Tamponade. Analeptica u. s. w.

Trotzdem erholt sich Patientin nicht mehr. Die Sektion ergiebt: Wand des Corpus 26 mm dick. Innenfläche rötlich, am rechten vorderen Umfang etwas rauh. Entsprechend dem rechten Horn, auf der hinteren Wand, sitzt ein hühnereigrosses Coagulum. Auf dem Durchschnitt zeigt dasselbe eine haselnussgrosse polypöse Hervorragung von dunkelgrau-roter Farbe und feinem spongiösem Bau, anscheinend ein Placentarrest, der sich von der Unterfläche ohne grosse Schwierigkeit trennen lässt. Ein mandelgrosser, graurötlicher ähnlicher Polyp liegt am vorderen Umfang, anscheinend ebenfalls ein Placentarrest. Muscularis nirgends entblösst. Der letzterwähnte Placentarrest wurde zur mikroskopischen Untersuchung verwendet.

An den Schnitten, die teils mit Pikrokarmin, teils mit Hämatoxylin gefärbt sind, findet man alle Schichten der Placenta und speziell der Decidua normal ausgebildet. Die ampulläre Schicht bildet ein gut gegliedertes, feines Maschenwerk, der Struktur nach den normalen Verhältnissen absolut ähnlich. Die Chorionzotten ebenso wie die Septen bieten nichts abnormes dar; am Rand des Schnittes ist die Lösung in der ampullären Schicht zum Teil schon begonnen und die Verbindung mit dem Uterus nur noch eine ganz lose, so dass es einer gewissen Sorgfalt beim Präparieren bedurfte, um sie nicht künstlich zu vollenden; an andern Stellen ist die An-

heftung der Zotten an die Serotina eine ganz lockere; an verschiedenen Punkten haben sich hier sogar Lücken durch teilweise Lostrennung der letzteren gebildet.

Es ist demnach nirgends in den Schnitten ein Befund zu erheben, welcher das pathologische Anhaften der Placenta zu erklären im Stande wäre. Wir müssen deshalb den Grund der Retention anderswo suchen, und da lag es nahe, an die fehlerhafte Insertion der Placenta in der Tubenecke zu denken, welche zu einer Störung im Mechanismus der Lösung geführt haben konnte. —

Die Ansicht, dass die Insertionsart, welche man unter der Bezeichnung „Tubenecken-" oder „Hornplacenta" kennt, Störungen der Lösung und Austreibung bedingt, ist nicht neu.

Schon W. Hunter[1]) hat die Vermutung ausgesprochen, dass die Ausstossung der Placenta besondere Schwierigkeiten darbieten kann, wenn bei Weibern, deren Gebärmutter in eine rechte und linke Aushöhlung, dem Uterus bicornis der Vierfüssler entsprechend, geteilt ist, das Ei sich mehr an eine der Fallopischen Röhren ansetzt.

Auch Scanzoni[2]) äussert sich bei Besprechung der Placentarperiode in ähnlicher Weise: „Zuweilen kommt es vor, dass sich ein Teil der Placenta in dem Uterinalende einer Fallopischen Röhre entwickelt; wenn sich auch unter solchen Verhältnissen die Muskelschicht des Eileiters ansehnlich verstärkt, so reichen die Kontraktionen in der Regel doch nicht hin, um die Placenta vollständig zu lösen und auszustossen. Dass aber eine partielle Anheftung an der besagten Stelle wirklich vorkomme, davon haben wir uns in

---

[1]) Die Stelle, auf die auch schon v. Herff aufmerksam gemacht hat, findet sich in dem erläuternden Text, den Mathew Bacillie (1794) zu dem Hunterschen Atlas herausgegeben hat und lautet folgendermaassen: „In considering such a placenta, it would be natural to suppose that there had been a cell or recess in the uterus corresponding to the outward convexity of the placenta. I will not pretend to explain this peculiarity, because it never occured in any instance where I saw the placenta still adhering to the uterus. Perhaps it will be found to happen, where the ovum attaches itself near one of the Fallopian tubes, in those women who have the uterus divided at its fundus into a right and left sinuosity; corresponding to the horns of that organ in a quadruped. I have observed that such placentae part from the uterus after labour with more difficulty, requiring a good deal of patience and cautious assistance; and frequently after all, the chorion and decidua are found to be torn from the placenta all around, and left, or a portion of them at least, adhering to the uterus."

[2]) Scanzoni, Lehrbuch der Geburtshilfe.

2 Fällen überzeugt, wo die Sektion der an Puerperalfieber gestorbenen Wöchnerinnen die erwähnte Anomalie des Placentarsitzes nachwies.

In seiner Monographie über die Morphologie der Gebärmutter widmet Bayer[1]) der Tubenecke seine besondere Aufmerksamkeit. Über das Verhältnis der Placenta zur Tubenecke sagt er: „Die Insertionsstelle der Placenta im Tubensegmente wird abnorm gedehnt, besonders unter der Geburt. Je stärker gedehnt und damit kontraktionsunfähiger die betreffenden Blätter, desto mangelhafter erfolgt deren Rückzug, desto unvollkommener geht auch die Ablösung der Placenta vor sich. Dies ist erkennbar an der Vorwölbung des betreffenden Segmentes, wodurch scheinbare Zweiteilung des Uterus entsteht. Dies ist besonders deutlich, wenn nach der Geburt des Kindes die Placenta in der Tubenecke zurückblieb, wodurch scheinbar ein Uterus arcuatus entsteht.

Eine, wenn auch nur ganz kurze Bemerkung über die Tubeneckenplacenta liess auch Fehling fallen in seiner Entgegnung auf Veit's Aufsatz: Zur Pathologie und Therapie der Blutungen unmittelbar nach der Geburt. Ich greife nur den einen Satz heraus, wo er sagt: „Wir stehen vor der nackten Thatsache, dass es Fälle giebt, wo die Placenta einfach dem Druck nicht folgt, weil nicht selten ein Lappen in einer Tubenecke stärker adhärent ist."

Wenn die Insertion der Placenta in der Tubenecke für den Lösungsmechanismus thatsächlich von Bedeutung ist, so musste sich dies in solchen Fällen zeigen, wo die genannte Art der Insertion vorhanden war; unsere darauf gerichteten Untersuchungen ergaben nun, dass die Hornplacenta ein nicht seltenes Vorkommnis ist, sich im Gegenteil umso häufiger nachweisen lässt, je genauer man darauf achtet.

Wir konnten sie 15 mal nachweisen. Dass es sich wirklich um eine Anheftung in der Tubenecke handelt, wurde dadurch festgestellt, dass sich die eine oder andere Ecke des Uterus, welche die Placenta enthält, während der Wehe kugelig vorwölbte, sich vom übrigen erhärteten Teil des Uterus durch ihre elastische weiche Konsistenz unterschied, sogleich nach der Ausstossung der Placenta in die Scheide verkleinerte, abflachte und fest zusammenzog. In den nächsten Tagen post partum verschwand die gehörnte Form

[1]) Gynaekol. Klinik von W. A Freund, I. Teil.

meist vollständig und beim Austritt der Wöchnerin am XII. Tag war nichts mehr von ihr nachzuweisen. Der Verlauf der Lösung und Ausstossung der Placenta in den 15 Fällen gestaltete sich nun folgendermassen:

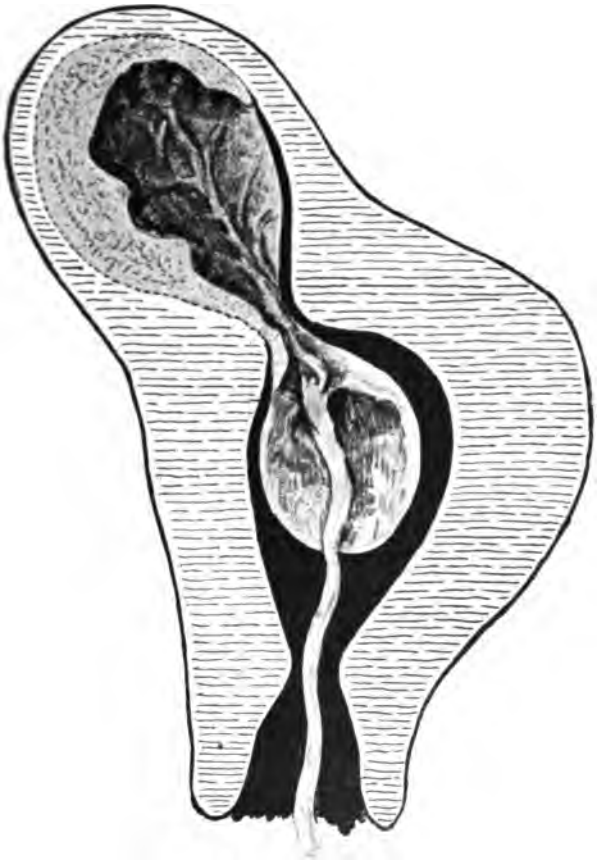

Fig. 1. Sagittalschnitt durch den Uterus in der Nachgeburtsperiode. (Schematisch.)

Fall I. B. H., Anna. IVp, 35 Jahre. Bei der II. und III. Geburt musste die Placenta manuell entfernt werden.

IV. Geburt spontan; 10 Minuten nach Geburt des Kindes beginnt eine mässige Blutung; der Uterus kontrahiert sich nie fest, trotz fortwährenden Reibens; er hat unregelmässige Gestalt, indem die Gegend der rechten Tube in Form eines weichen, kugeligen Hornes ausgezogen ist; hier sind die Kontraktionen noch schlechter als im übrigen Corpus. Der Credésche Handgriff, mehrmals versucht, misslingt; die Blutung dauert fort; deshalb wird die Chlorform-Narkose eingeleitet und nach nochmaligem vergeblichem Expressionsversuch die Placenta manuell gelöst. Beim Eingehen mit der Hand findet man die Placenta teil-

weise gelöst im Cervix liegend. In der Gegend der rechten Tube hängt sie noch durch eine kaum handtellergrosse Haftfläche fest; die Losschälung mit der Hand gelingt leicht; die Blutung steht. Die Placenta ist durch eine tiefe Einkerbung in 2 Hauptlappen getrennt. Beim Austritt der Wöchnerin hat der Uterus vollkommen normale Gestalt.

Fall II. H. F. 40 Jahre, Ip. Spontane Geburt des reifen Kindes 11. IX. 1^h 30 a. m., der Placenta 2^h 15 p. m.

Gleich nach Geburt des Kindes konstatiert man starke Entwickelung des rechten Horns (rechte Tubenecke am Lig. rot. erkennbar). Dasselbe ist rund, schlecht kontrahiert. Keine Blutung. Nach $^1/_2$ Stunde misslingt die Expression der Placenta, trotz besonderer Massage des rechten Horns und direkten Druckes auf dasselbe. Der untere Teil des Uterus ist hart, weshalb an Krampf des Orif. int. gedacht, der Patientin ein Opiumklystier verabreicht und bei der vollständig fehlenden Blutung abgewartet wird.

2^h p. m. $12^1/_2$ Stunden post partum, Status unverändert.

Nun Chloroform-Narkose und nochmaliger Expressionsversuch, der ebenfalls misslingt. Beim Eingehen unter Benutzung der Nachgeburtsspecula werden nun folgende Verhältnisse konstatiert: (siehe Fig. 1).

Cervix für 3 Finger durchgängig, leicht dehnbar und mit der ganzen Hand zu passieren.

Der untere Teil der Corpushöhle ist weit und schlaff und verengert sich nach oben und rechts zu einer relativ engen Öffnung. Durch diese dringt man in eine zweite, schlaffe Höhle, welche dem rechten Tubenwinkel entspricht.

Die Placenta hängt mit dem unteren Teil durch die genannte Öffnung frei in die Uterushöhle, während der obere Teil in der Tubenecke selbst festsitzt, sich aber ohne Mühe losschälen lässt.

Die Insertionsfläche befindet sich im Grund des Horns, von da abwärts der vorderen und seitlichen Wand entlang.

Die Placenta ist in 2 gleich grosse Lappen getrennt.

Die Uterusform vor der Geburt ist ovoid. Rechts oben in der Gegend der rechten Tube fühlt man eine Vorwölbung von teigiger Konsistenz (Placentarstelle?)

Beim Austritt ist der Uterus gut involviert, von normaler Form. Keine Andeutung mehr von dem Horn.

Fall III. D. Ack., IIIp. 34 Jahre. Die 2 ersten Geburten normal. III. Geburt spontan.

Nach Geburt des Kindes zeigt der Uterus wenig Neigung, sich zu kontrahieren; er wird nie ganz hart; mässige Blutung. Der Uterus zeigt deutliche Ausbildung des rechten Horns, welches auch während den Wehen weich und rund bleibt.

Beim Versuch, die Placenta zu exprimieren, entleeren sich nur Coagula und flüssiges Blut; jedoch steht die Blutung, so dass abgewartet wird bis nach 2 Stunden, worauf neuer erfolgloser Versuch, die Placenta auszudrücken. Bei einem 3. und 4. Versuch 1 resp. $^3/_4$ Stunden später gelingt es nicht besser; es entleeren sich jeweilen nur einige Coagula; daher wird zur manuellen Lösung in Chloroform-Narkose geschritten. Beim Eindringen mit der Hand findet man die Placenta grösstenteils gelöst in der Uterushöhle, während ein kleinerer Teil im rechten Uterushorn adhärent ist. Letzteres ist für 3 Finger schwer zugäng-

lich und von der übrigen Uterushöhle durch einen besonders nach unten scharf begrenzten, wulstigen Ring getrennt. Diese kleinere Höhle im rechten Horn ist im Gegensatz zur übrigen Uterushöhle sehr dünnwandig und schlaff; der adhärente Teil der Placenta sitzt an der hinteren, äusseren und oberen Wand. Die Lösung ist leicht (siehe Fig. 2).

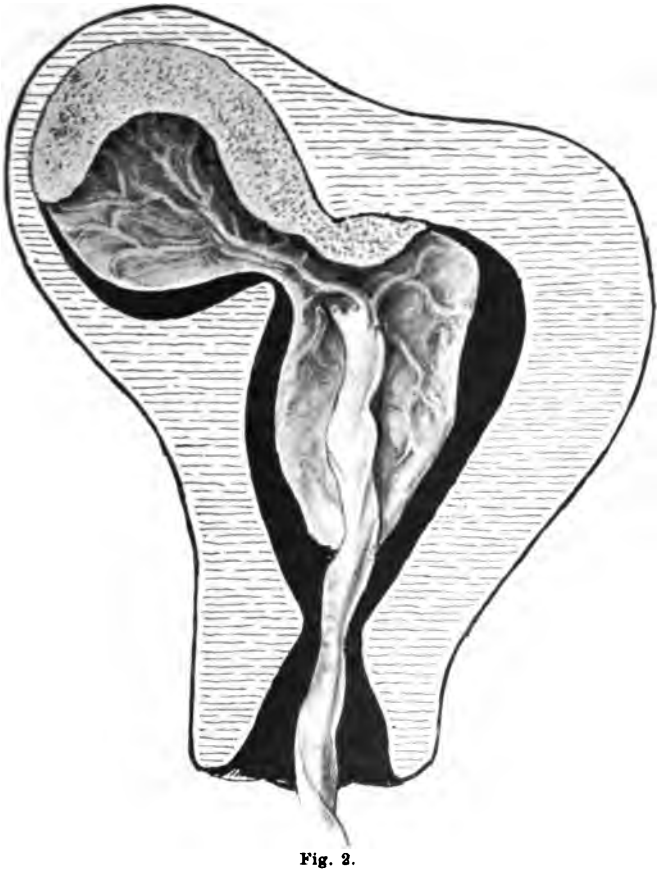

Fig. 2.

Fall IV. E. M. VIp. 32 Jahre. Bei der III. Geburt manuelle Placentarlösung; die übrigen Geburten normal. VI. Geburt spontan.

Nach Geburt des Kindes ist am Uterus in der Gegend der linken Tube eine hornartige Ausstülpung fühlbar. — Abgang von Blut sehr gering; — $^1/_2$, 1 und $1^1/_2$ Stunde post partum versuchte Expression der Placenta misslingt. Nach 2 Stunden endlich gelingt es, die Placenta unter gleichzeitigem Zug an der Nabelschnur zu entwickeln; sie zerreisst jedoch dabei und ein wallnussgrosses Stück bleibt zurück. Dasselbe wird in Chloroformnarkose geholt; es sitzt in der oben erwähnten Ausstülpung und lässt sich leicht abschälen.

Fall V. Bdt. IIp. 20 Jahre. I. Geburt normal. II. Geburt spontan.

Nach der Geburt des Kindes ist der Uterus deutlich bicorn. Die Placenta sitzt im linken Horn. — Nach $^1/_2$ Stunde gelingt es nicht, dieselbe auszudrücken. Es entleeren sich bloss Blutcoagula, worauf das rechte Horn deutlich kleiner wird, um sich aber bald wieder anzufüllen. Da es nicht blutet, wird abgewartet. Nach weiteren 2 Stunden gelingt es, die tief gelappte, mit rings verlaufendem Margo versehene Placenta zu exprimieren.

Beim Austritt der Wöchnerin am 12. Tag ist der Uterus normal geformt.

Fall VI. L. St. VIp. 29 Jahre. Alle früheren Geburten normal. VI. Geburt spontan.

20 Minuten nach Geburt des Kindes beginnt eine mässige Blutung. Der Uterus ist gross, weich und zeigt in der Gegend der rechten Tube eine deutliche hornartige Vorstülpung; Uterus schlecht kontrahiert trotz Massage. — Die Expression der Placenta gelingt erst, nachdem das rechte Horn speziell massiert und exprimiert wurde; die Hand fühlt deutlich, wie es sich abflacht und kantig wird. Die Blutung steht nun sofort.

Am XII. Tage des Wochenbettes hat der Uterus normale Form.

Fall VII. Ph. Gr. IIp. 32 Jahre. I. Geburt normal. II. Geburt spontan.

Nach Geburt des Kindes ist der Uterus anfangs gut kontrahiert; er zeigt links in der Gegend der Tubeninsertion eine hornartige Ausbuchtung. 15 Min. post partum beginnt eine mässige Blutung, die auf Reiben nicht steht; daher wird die Placenta vorzeitig ausgedrückt, worauf der Uterus normale Gestalt annimmt und die Blutung steht.

Die normale Form des Uterus wird beim Austritt der Wöchnerin bestätigt.

Fall VIII. Gr. Sch. Ip. 23 Jahre. Geburt spontan.

Uterus nach Geburt des Kindes gut kontrahiert; jedoch flacht er sich nur links deutlich ab, während rechts oben eine hornartige, kugelige Ausstülpung besteht. Nach $^1/_2$ Stunde versucht die Hebamme die Expression vergeblich. — Nach $1\,^1/_2$ Stunden beginnt etwas Blut abzugehen. Der Uterus hat dieselbe Form behalten. Die Expression misslingt vorerst auch jetzt; erst durch direktes Ausdrücken des Horns wird die Placenta entwickelt. — Das Horn ist gleich nach dem Austritt der Placenta noch nachweisbar, am XII. Wochenbettstag hat der Uterus seine normale Form wieder erlangt.

Fall IX. Ae. L. Ip. 24 Jahre. Geburt spontan.

Der Uterus zeigt rechts eine hornartige Ausstülpung. — Nach $^1/_2$ Stunde gelingt die Expression der Placenta nicht; bei stärkerem Druck erscheint der Muttermund in der Vulva und in demselben sichtbar der untere Rand der Placenta. Durch Ausdrücken des rechten Horns kann nun die Placenta ohne grosse Schwierigkeit entwickelt werden.

Der Uterus zeigt normale Form im Verlaufe des Wochenbettes.

Fall X. A. M. VIp. 28. Jahre. Frühere Geburten normal. VI. Geburt spontan.

In der Placentarperiode kontrahiert sich der Uterus ziemlich gut bis auf die Gegend der linken Tubenecke, die weich bleibt und sich als kugeliger Tumor vorwölbt. Mässiger Blutabgang. Der übliche Credésche Handgriff ist erfolglos. — Die Placenta tritt erst aus, nachdem das linke Horn direkt umfasst und ausgedrückt wird.

Am XII. Wochenbettstag ist am Uterus nichts abnormes mehr nachweisbar.

Fall XI. B. H. IIIp. 31 Jahre. Frühere Geburten normal. IIIP. Wendung bei Querlage.

Der Uterus zeigt nach Geburt des Kindes links oben eine Vorwölbung, die kugelig und weich ist. Nach $^1/_2$ Stunde mässige Blutung, die auf Expression der Placenta steht. — Die Placenta folgt beim ersten Expressionsversuch.

Uterusform nachher normal.

Fall XII. H. F. IIp. 28 Jahre. Geburt spontan.

Trotzdem der Uterus in der Placentarperiode eine deutliche Hornbildung an Stelle der rechten Tubenecke aufweist, verläuft die Lösung und Ausstossung der Placenta völlig normal.

Der Uterus zeigt später keine anormale Form.

Fall XIII. Gr. L. Ip. 28 Jahre. Geburt spontan.

Der Uterus zeigt nach Austritt des Kindes eine prägnante Hornbildung in der rechten Tubengegend. Placentarperiode verläuft normal.

Uterus später symmetrisch, normal.

Fall XIV. A. H. IIIp. 29 Jahre. Erste Geburten normal. III. Geburt spontan.

Vor der Geburt des Kindes konstatiert man einen mässigen Grad von Uterus arcuatus, mit ziemlich gleicher Entwicklung beider Hörner.

Diese Form ist noch vorhanden nach Austritt des Kindes; die Placentarperiode verläuft dabei völlig normal.

Beim Austritt der Wöchnerin lässt sich die Formanomalie des Uterus nicht mehr sicher nachweisen; derselbe ist bloss am Fundus etwas breiter als normal.

Fall XV. Sch. W. IIp. 26 Jahre. Querlage — Wendung.

Vor der Geburt zeigt der Uterus deutliche Bicornität. Man fühlt die Placenta im rechten Horn. — Dieselbe Uterusform, in noch ausgeprägterem Mass nach Geburt des Kindes. Placentarperiode verläuft völlig normal; die Placenta ist nach 10 Minuten spontan in die Scheide getreten. Nach Austritt derselben ist der Fundus uteri auffallend breit, zeigt aber keine deutliche Einsenkung.

Aus der vorstehenden Beschreibung der Fälle ergiebt sich somit, dass 11 mal eine Störung im Austrittsmechanismus der Placenta vorlag, die 10 mal zu einer Retention führte und sich in 7 Fällen mit Blutung kombinierte. Bei 6 Frauen gelang es noch, die Placenta durch äusseren Druck zu entfernen, in 4 Fällen aber musste zur manuellen Lösung geschritten werden.

2 mal verlief die Ausstossung leicht und ohne jede Behandlung; gerade diese Fälle betreffen Frauen, bei welchen schon während der Gravidität eine deutliche gehörnte Form des Uterus beobachtet worden war. Die Entwickelung der Muskulatur ist dabei in den ausgewölbten Hornpartien, wie die Untersuchung ergab und wie uns auch ein anderweitig gewonnenes Präparat eines Uterus arcuatus im VIII. Monat der Gravidität zeigt, eine kräftige und durchaus gleichmässige. Ihre Kontraktionen genügen, um die Placenta rasch abzulösen und auszutreiben. Wesentlich anders liegen die Ver-

hältnisse bei den übrigen Frauen, wo während der Gravidität und der Geburt des Kindes die Uterusform ovoid, mehr länglich oder walzenförmig gefunden wurde, und die Hornform erst in der Nachgeburtszeit zu Tage trat. Hier erwies sich die Muskulatur gegen den Tubenansatz hin jedesmal schwächer entwickelt; je mehr man mit den tastenden Fingern von der Mitte des Uterus gegen die Tubenecke seitlich ging, desto dünner erschien die Uteruswand und desto deutlicher wurde das Fluktuationsgefühl, welches die unter der verdünnten Partie liegende Placenta darbot.

Insoweit die Placenta im Bereich der dünnen und weniger kontraktionskräftigen Muskulatur der Tubenecke sitzt, wird sie nicht oder doch viel später abgelöst, als in der Gegend, wo die Muskulatur dicker ausgebildet ist und sich dementsprechend kräftiger zusammenzieht. So wird bald ein Stadium in der Nachgeburtsperiode erreicht, wo der in der Tubenecke inserierende Teil der Placenta noch haftet, während der übrige Abschnitt der Placenta bereits gelöst ist und in die Uterushöhle herabhängt. Sucht man wegen der gleichzeitig auftretenden mehr oder weniger reichlichen Blutung die Expression der Placenta zu bewirken, so bereitet diese oft bedeutende Schwierigkeit oder gelingt trotz starken Druckes überhaupt nicht.

Die eingeführte Hand konstatiert dann ein Verhalten, wie es in Fig. 1 und 2 schematisch wiedergegeben ist. Man gelangt durch den schlaffen Cervix zunächst in die Corpushöhle, welche einen Teil der gelösten Placenta enthält. Die Wandungen sind hier hart und dick und verengern sich gegen die Seite des Uterushornes zu einem massigen Wulst, der anfänglich nur mit Mühe einen oder zwei Finger durchdringen lässt. Ist die Stenose überwunden, so fühlt man einen schlaffen Sack, an dessen Wänden die Placenta überall noch festhaftet. Die manuelle Lösung gelingt aber aufs leichteste und man hat dabei auch Gelegenheit, sich von der oft extremen Dünne der Wandpartien dieser Gegend zu überzeugen.

Der geschilderte, ringförmige Wulst der Uteruswand entspricht keiner präformirten Stenose, wie etwa der Wulst, welcher, wenn auch nur sehr selten, am Orific. int. in der Nachgeburtsperiode beobachtet wird und der ebenfalls zur Retention der Placenta führen kann. Der Wulst an der Tubenecke ist vielmehr als Folge der mangelhaften Ablösung und als Retraktionsphänomen zu betrachten. Die Muskulatur schiebt sich ähnlich wie beim Kontraktionsring an der Übergangsstelle zwischen der verdünnten und kontrahierten

Wandpartie zusammen und bildet so einen vorspringenden Saum, der seinerseits, auch wenn die Lösung in der Tubenecke erfolgen würde, für die Ausstossung des Restes der Placenta ein beträchtliches Hindernis abgiebt.

Wir müssen somit die Retention der Placenta in den Fällen von Insertion in der Tubenecke auf zwei Momente zurückführen, nämlich die dünne, sich schlecht kontrahierende Haftfläche und die sekundär durch eigenartige Retraktion der Muskellagen hinzutretende Striktur. — Dass diese Erklärung den Thatsachen nahekommt, scheint mir aus folgender Beobachtung hervorzugehen, in welcher es sich um die Nachgeburtsperiode in einem Fall von Uterus biloc ularis handelt.

Frau H. B. VI. P. 35 Jahre.

Bei den 4 ersten, spontanen Geburten musste jedesmal die Placenta manuell entfernt werden. Bei der III. und IV. Geburt sass, wie nachträglich vom behandelnden Arzt in Erfahrung gebracht werden konnte, die Placenta im rechten Uterushorn. Schwierigkeiten in der Lösung waren niemals vorhanden.

Bei der V. Geburt konnte die Placenta durch den Credéschen Handgriff entfernt werden.

VI. Geburt: Kind spontan. Uterus vor der Geburt kugelig. Gleich nach Geburt des Kindes zeigt er deutlich asymmetrische Gestalt; er ist durch eine extramediane Furche in zwei ungleiche Hälften geteilt, in eine grössere rechte und eine kleinere linke. Das linke Lig. rot. entspringt auf der Kuppe der linken Hälfte, das rechte am lateralen Rand der rechten. Die Kontraktionen der rechten Uterushälfte sind schlecht; dieselbe bleibt kugelig, voll; mässiger Blutabgang. Expressionsversuche nach $^1/_2$, $^3/_4$, 1 Stunde bleiben erfolglos.

Deshalb manuelle Lösung mit den Nachgeburtsspecula.

Beim Eingehen in die Uterushöhle findet sich nun dieselbe, entsprechend dem äusseren Befunde in zwei ungleiche Hälften geteilt, von denen die rechte etwa 4 mal so geräumig ist als die linke. Beide Hälften sind voneinander durch ein dünnes, weiches Septum getrennt, das vom Fundus ca. 4 Finger breit herunterreicht, etwa so wie in Fig. 3 dargestellt. Die linke Höhle ist gerade für einen Finger zugängig und leer; die viel grössere rechte nimmt bequem die halbe Hand auf und enthält die Placenta. Dieselbe ist in ihrem grössten Umfange gelöst und nur noch dort adhärent,

wo sie dem beschriebenen Septum anhaftet. Die Abschälung gelingt aufs leichteste.

Nach der Lösung Uterusausspülung mit kalter Lysollösung, worauf gute Kontraktionen auftreten. Ergot. 0,5. Eisblase.

Nach der Placentarlösung hat der Uterus von aussen noch

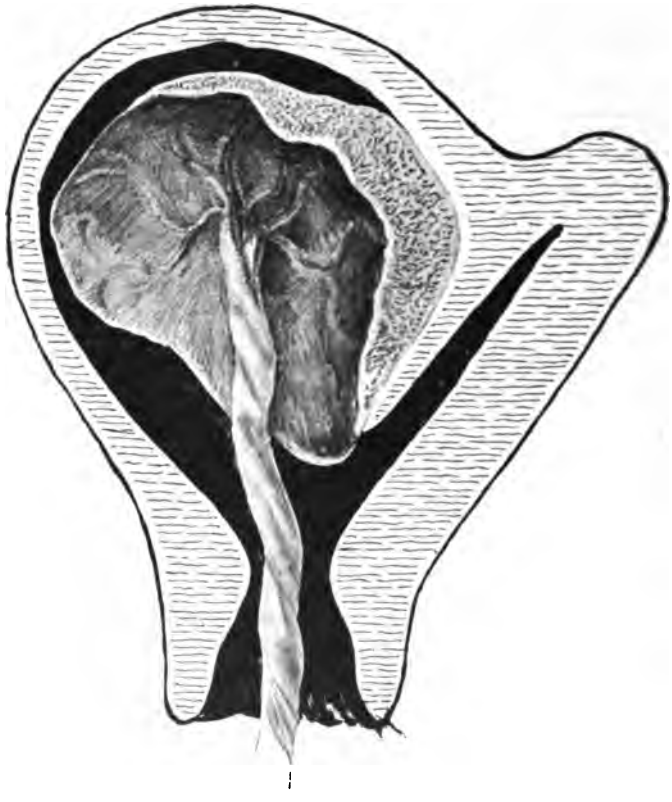

Fig. 8. Sagittalschnitt durch den Uterus septus mit am Septum festhaftender Placenta. (Schematisch.)

deutlich asymmetrische Form, so dass die stärkere rechte Hälfte als Horn imponiert.

Wochenbett völlig normal. Höchste Temperatur 37,3 am 9. Tage.

Beim Austritt der Wöchnerin am 11. Tage ist der Cervix noch durchgängig. Der Uterus ist äusserlich rechts etwas mehr entwickelt; innerlich fühlt man die beiden durch ein kurzes Septum getrennten ungleich grossen Höhlen.

Die Ursache der Retention in diesem Fall ist kaum zweifelhaft;

zuversichtlich darf man wohl behaupten, dass hier die Insertion an dem Septum dafür, dass eine Ablösung nicht erfolgte, verantwortlich zu machen ist. Die Placenta war an einer Stelle inseriert, deren Kontraktionen nicht ausreichen, um die Trennung zu bewirken.

Fassen wir das wesentliche aus unseren Beobachtungen zusammen, so ergiebt sich, dass in keinem unserer Fälle weder klinisch noch anatomisch eine auf Gewebsveränderungen beruhende Adhärenz nachweisbar war.

In allen Fällen sass die Placenta an einer als anormal zu bezeichnenden Stelle in einem Teil des Uterus, dessen Muskulatur schwächer, weniger kontraktionsfähig ist.

Bei Sitz der Placenta in der Tubenecke entsteht leicht, infolge stärkerer Retraktion des Uteruskörpers, eine Art von Striktur unterhalb der Haftstelle der Placenta, die wesentlich zur Retention beiträgt.

Die Therapie, welche wir in Fällen von Störungen der Nachgeburtsperiode einzuschlagen haben, ergiebt sich aus den angeführten Beobachtungen.

Unser Handeln hängt in Fällen von Retention in erster Linie von dem event. Auftreten von Blutungen ab; ist eine solche nicht vorhanden, so scheuen wir uns nicht, die Ausstossung der Placenta stundenlang abzuwarten. Blutet es, so ist es vor allem wichtig, in jedem Fall den Grund der Retention zu eruieren; wie wir oben auseinandersetzten, besitzen wir hierfür eine gute Handhabe in dem Nachweis des Sitzes der Placenta. Ist dieselbe in der Tubenecke inseriert, so suchen wir die Ausstossung durch direkte Expression dieses Teiles des Uterus zu bewirken; rationell ausgeführt bringt dieses Verfahren oft noch die Entwickelung der Placenta da zu Stande, wo das übliche, schablonenhaft angewendete Credésche Verfahren gerade das Gegenteil bewirkt und der auf die Mitte des Fundus wirkende Druck, statt die Placenta auszustossen, erst recht die Bildung einer Striktur unterhalb der Insertionsstelle begünstigt und dadurch die Bedingungen zur Ausstossung direkt verschlimmert.

Gelingt die Expression nicht und hält die Blutung an, so zögern wir nicht allzulange mit dem Eingehen der Hand in die Uterushöhle und mit der Ausführung der direkten Abschälung der Placenta von ihrer Haftfläche. Gewiss ist dieses Verfahren wegen der leichten Möglichkeit einer Infektion, die dann gerade die Placentarstelle trifft und von hier aus am leichtesten weiterschreitet, nicht un-

gefährlich und es soll deshalb nicht leichtfertig, und ohne dass ein energischer Versuch der Expression vorausgegangen wäre, ausgeführt werden. Auf der anderen Seite giebt es aber doch Fälle, und dahin gehört gerade die Insertion in der Tubenecke, wo kräftig und sachgemäss ausgeführte Expressionsversuche nicht zum Ziele führen. Dabei ist es nicht leicht zu bestimmen, welchen Blutverlust man der Kreissenden zumuten darf und welchen sie gerade noch verträgt. Die Grenzen werden oft sehr rasch mit einem Mal überschritten; die vorher noch zu keinerlei Bedenken Anlass gebende Frau zeigt plötzlich ein verfallenes Aussehen, Lufthunger und fängt an, sich unruhig hin und her zu werfen. Damit ist die Lage sehr ernst geworden, und weder Kochsalztrans- und infusionen noch Kampheräther injektionen, abschüssige Lagerung, Wickelung der Beine, u. dergl. können mehr helfen. Man bereut zu spät, die innere Lösung aus Furcht vor Infektion aufgeschoben und dadurch die andere viel grössere und dringendere Gefahr der Verblutung herbeigeführt zu haben.

So berechtigt die Warnungen vor der nicht genügend indizierten manuellen Lösung der Placenta sind, so kann die bis ins Extrem durchgeführte Vermeidung dieses Eingriffes doch nicht gebilligt werden. Unter den 2500 Geburten, die sich seit 1896 bis heute im neuen Frauenspital ereigneten, ist ein Fall, bei welchem die zu lange Verschiebung der manuellen Lösung den Verblutungstod herbeiführte, der trotz aller nachträglich angewandten Mittel nicht mehr aufzuhalten war. Seither suchen wir durch rechtzeitige manuelle Lösung dem Auftreten kritischer Zustände vorzubeugen und haben im Jahre 1897 bei 1000 Geburten in 5 Fällen = 0,5% die manuelle Lösung ausgeführt.

Die Anwendung der Nachgeburtsspecula, welche mir trotz der Kritiken von v. Braun-Fernwald[1]) und Huber[2]) sowohl auf Grund ihrer theoretischen Begründung als auf Grund der damit erzielten Erfolge durchaus berechtigt erscheint, ermöglicht es, die Gefährlichkeit der manuellen Lösung soweit einzuschränken, dass sie unter den angeführten Umständen nicht nur erlaubt, sondern geradezu geboten ist.

---

[1]) Centralbl. f. Gynaek. 1898, Nr. 7.

[2]) Monatsschr. f. Geburtsh. u. Gynaek. 1898, VII, 2.

Aus der Frauenklinik der Universität Tübingen.

Experimentell-anatomische Untersuchungen über die Veränderlichkeit des Beckenraumes Gebärender.

Von

Dr. med. O. v. Küttner,

Assistent an der Klinik.

Im Jahre 1889 überraschte Walcher[1]) mit der Mitteilung, dass das Becken der Gebärenden nicht, wie man lange angenommen hatte, eine unveränderliche Grösse darstelle, sondern vielmehr in ziemlich weiten Grenzen vergrösserungs- resp. verkleinerungsfähig sei.

Diese für die praktische Geburtshilfe so wichtige Thatsache wurde alsbald durch mehrfache experimentelle und klinische Untersuchungen geprüft und bestätigt. Demzufolge fand diese Veränderlichkeit der Beckengrösse willkommene und erfolgreiche Verwendung in der Praxis.

Auf dem letzten internationalen medizinischen Kongress zu Moskau trat nun Varnier[2]) in seinem Vortrage über Symphyseotomie heftig gegen diese Lehre Walchers auf, indem er ausführte: „Die Pelvitomie ist das einzige wirksame Verfahren, das Becken zu vergrössern. Die Studie an der Leiche, die direkten Messungen beweisen, dass die Lage nach Walcher unfähig ist, die von Walcher angegebenen Resultate hervorzubringen, und dass dieselbe ohne Kontrolle von zu vielen unserer Kollegen angenommen wurde.“ Und weiter heisst es: „Bis zum heutigen Tage sind noch keine Versuche veröffentlicht worden, welche zeigen, dass die Walchersche Lage fähig wäre, eine Vergrösserung der

[1]) Centralblatt für Gynaekologie 1889, Pag. 892.

[2]) Annales de Gynécologie, Tome XLVIII, Sept. 1897, Pag. 252—254.

Conjugata vera um 1 cm zu erzeugen," ferner: „— es ist am Platze, die Schlüsse der Herren Walcher, Wehle und Leopold als auf keiner wissenschaftlichen Basis ruhend, zurückzuweisen." Und zum Schluss: „In 9 Fällen haben wir die Vergrösserung der Conjugata vera, hervorgebracht durch die Walcher'sche Hängelage, an puerperalen Leichen gemessen:

In 1 Falle	war	die	Vergrösserung	=	0
„ 2 Fällen	„	„	„	=	1 mm
„ 1 Falle	„	„	„	=	1,5 „
„ 1 „	„	„	„	=	2 „
„ 3 Fällen	„	„	„	=	3 „
„ 1 Falle	„	„	„	=	4 „."

Diese Behauptungen Varniers forderten Kontrollversuche über die Beweglichkeit des puerperalen Beckens, zu welchen ich von meinem hochverehrten Lehrer und Chef, Herrn Professor Dr. Döderlein, angeregt wurde, dem ich auch an dieser Stelle meinen wärmsten Dank ausspreche.

Seine Versuche hatte Walcher damals an Hochschwangeren angestellt und dabei gefunden, dass die Conjugata eine im Mittel um circa 1 cm variable Grösse ist. Die Conjugata einer an Eklampsie Verstorbenen zeigte gleichfalls eine Grössenschwankung von 8 mm. Er sprach die Mutmassung aus, dass sich die Veränderlichkeit der Conjugata wohl bei allen Becken, ausgenommen bei ankylosierten, finden wird.

Die Verlängerung resp. Verkürzung des geraden Durchmessers des Beckeneingangs wird nach Walcher dadurch hervorgebracht, dass man die Frau verschieden lagert: die Beine werden bei Rückenlage der Frau über die Tischkante hängen gelassen, oder sie werden ad maximum an den Körper angezogen, d. h. die Frau wird in Steinschnittlage gebracht.

Die supinierte Lage der Kreissenden war schon dem italienischen Geburtshelfer Scipione Mercurio (1600) bekannt, wie La Torre[1]) und Klein[2]) bereits mitgeteilt haben. Hätte Klein aber auch den diesbezüglichen Text einem genaueren Studium unterworfen, so hätte er seinen Artikel nicht „Die Hängelage vor 3 Jahrhunderten", sondern „Die Hängelage vor 9 Jahrhunderten" betiteln müssen, denn Mercurio[3]) betont ausdrücklich, dass bereits

[1]) Centralblatt f. Gyn. 1897. Pag. 1131.

[2]) Centralblatt f. Gyn. 1897. Pag. 1350.

[3]) La Commare o racco glitrice ect. Venezia 1604, Pag. 169.

Avicenna, der um das Jahr 1000 gelebt hat, diese Lage in seinem Werk ausführlich beschreibt. Die Lagerung ist also von den Arabern herübergenommen worden. In Mercurios Werk finden wir 2 Abbildungen, welche unzweifelhaft Arten von Hängelage wiedergeben. Auf dem einen Bilde ist eine Gebärende mit sehr hoch durch Polsterung erhobenem Kreuz auf dem Kreissbett abgebildet. Der dazu gehörende Titel lautet in der Übersetzung folgendermassen: „Dies ist die für jede fehlerhafte Geburt notwendigste Lage; in diese muss man alle Schwergebärenden bringen, welche Ursache die Schwere der Geburt auch haben mag."

Die zweite Abbildung stellt eine Frau auf dem Boden gebärend dar. Sie befindet sich, ich möchte sagen, in umgekehrter Knieellenbogenlage: sie kniet, mit dem Körper weit nach hinten übergebeugt, so dass die Schultern und die Arme den Boden berühren. Der Titel lautet: „Lage, in welche man gebärende Frauen bringen muss, wenn sie sehr fett sind."

Beim eingehenderen Studium der betreffenden Kapitel erkennt man sofort, dass Mercurio nicht eine Vergrösserung des Beckeneingangs mit den erwähnten Lagerungen zu erzielen hoffte, denn der Mechanismus des Ileosakralgelenks war zu damaliger Zeit völlig unbekannt. Vielmehr wollte er eine grössere Beweglichkeit des Kindes erzielen, damit bei fehlerhafter Lage desselben, besonders bei Armvorfall, eine Kopflage entstehen könne (?). Andererseits glaubte er auch fetten Frauen den Gebärakt erleichtern zu können, da bei diesen seiner Annahme nach eine Engigkeit der Gebärmutter bestehen sollte.

Aus dem ganzen Text ist überhaupt leicht ersichtlich, dass Mercurio der wahre Grund, weshalb manchmal die Geburt bei supinierter Lage leichter von Statten gehe, jedenfalls vollkommen dunkel geblieben ist. Und das ist der springende Punkt der Sache. Deshalb erscheint es nicht gerechtfertigt, dass La Torre und Klein die Priorität Walchers streitig machen, indem sie die „Hängelage" nach Mercurio benannt wissen wollen. Walcher[1]) citiert selbst die älteren italienischen Geburtshelfer und nimmt an, dass dieselben rein empirisch die Erleichterung der Geburt in besagter Lagerung festgestellt haben.

Die Lehre des Mercurio bezw. Avicenna wurde vom Italiener Sebastiano Melli[2]) weiter verbreitet. Auch bei ihm findet

[1]) Verhandlungen der Deutschen Gesellschaft f. Gyn. 1891. Pag. 453.

[2]) La commare levatrice. Venezia 1738. Pag. 321.

sich eine etwas abgeänderte Abbildung der supinierten Lage während der Geburt. Nach Melli gerieten aber diese Lehren gänzlich in Vergessenheit. Erst Osiander[1]) erwähnt den Mercurio und Melli wieder, verdammt aber die von ihnen angegebenen Lagen der Kreissenden vollständig, indem er noch hinzufügt, dass selbst die geübteste Gauklerin diese Stellung im schwangeren Zustande wohl schwerlich werde einnehmen können.

Spätere Aufzeichnungen bezüglich der Lagerung von Kreissenden nach Mercurio und Melli finden bei Siebold[2]) Erwähnung. Aber auch er weiss den Lagen, die er als „kreuzbrechend" bezeichnet, nichts Gutes nachzurühmen.

Genaue Reproduktionen der Abbildungen aus den Werken von Mercurio und Melli giebt Engelmann[3]).

Zehn Jahre sind jetzt bereits verflossen, dass Walcher[4]) seine Entdeckung veröffentlichte, in den neueren Lehrbüchern der Geburtshilfe aber vermissen wir den Hinweis auf den praktischen Wert der Walcherschen Hängelage noch vielfach. Nur Ahlfeld[5]) empfiehlt sie zur Einleitung des Kopfes bei engen Becken in Verbindung mit Hofmeierscher Impression.

Bevor ich auf meine eigenen Untersuchungen eingehe, will ich noch einige historische und anatomische Daten über das Ileosakralgelenk geben.

Das Hüftkreuzbeingelenk wurde früher für eine solide Synchondrose erklärt. So lehrte Krause[6]) (1841), dass die Superficies auriculares des Darmbeins und Kreuzbeins durch eine gallertartige Knorpelsubstanz zusammengehalten werden. Arnold[7]) (1844) behauptete, dass die ohrförmigen Flächen einander berühren und zum Teil verwachsen seien, und dass ferner die Verschmelzung bei Männern vollständiger sei, als bei Frauen. Barkow[8]) hatte schon die weit bessere Anschauung gewonnen, dass die Knorpel der Superficies auriculares mit freien Flächen aneinander grenzen

---

[1]) Lehrbuch der Entbindungskunst. Göttingen 1799. cf. Siebold, Versuch einer Geschichte d. Geburtshilfe Bd. II, Pag. 139.

[2]) Versuch einer Geschichte der Geburtshilfe, 2. Band. Göttingen 1845.

[3]) Die Geburt bei den Urvölkern. Deutsch von Hennig. Wien 1884.

[4]) l. c.

[5]) Lehrbuch der Geburtshilfe. Leipzig 1894. Pag. 281.

[6]) Handbuch d. menschl. Anat. 1841, Pag. 319.

[7]) Handbuch d. Anat. d. Menschen. Freiburg 1844 Bd. I., Pag. 508.

[8]) Syndesmologie. Breslau 1841, Pag. 69.

Kattner ph. Lichtdruck von Sinsel & Co., Leipzig

Verlag von Arthur Georgi in Leipzig

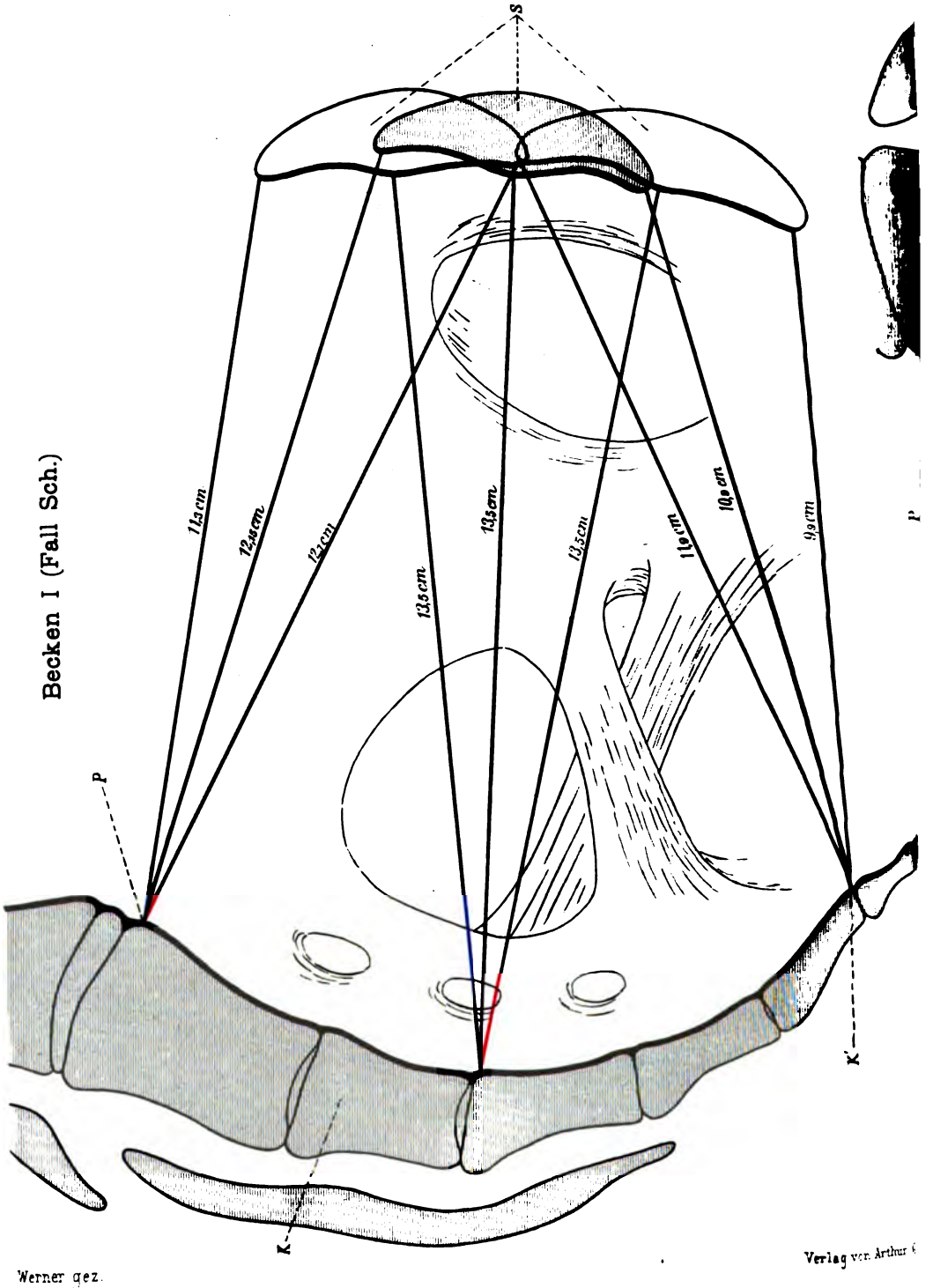

Werner gez.

Verlag von Arthur

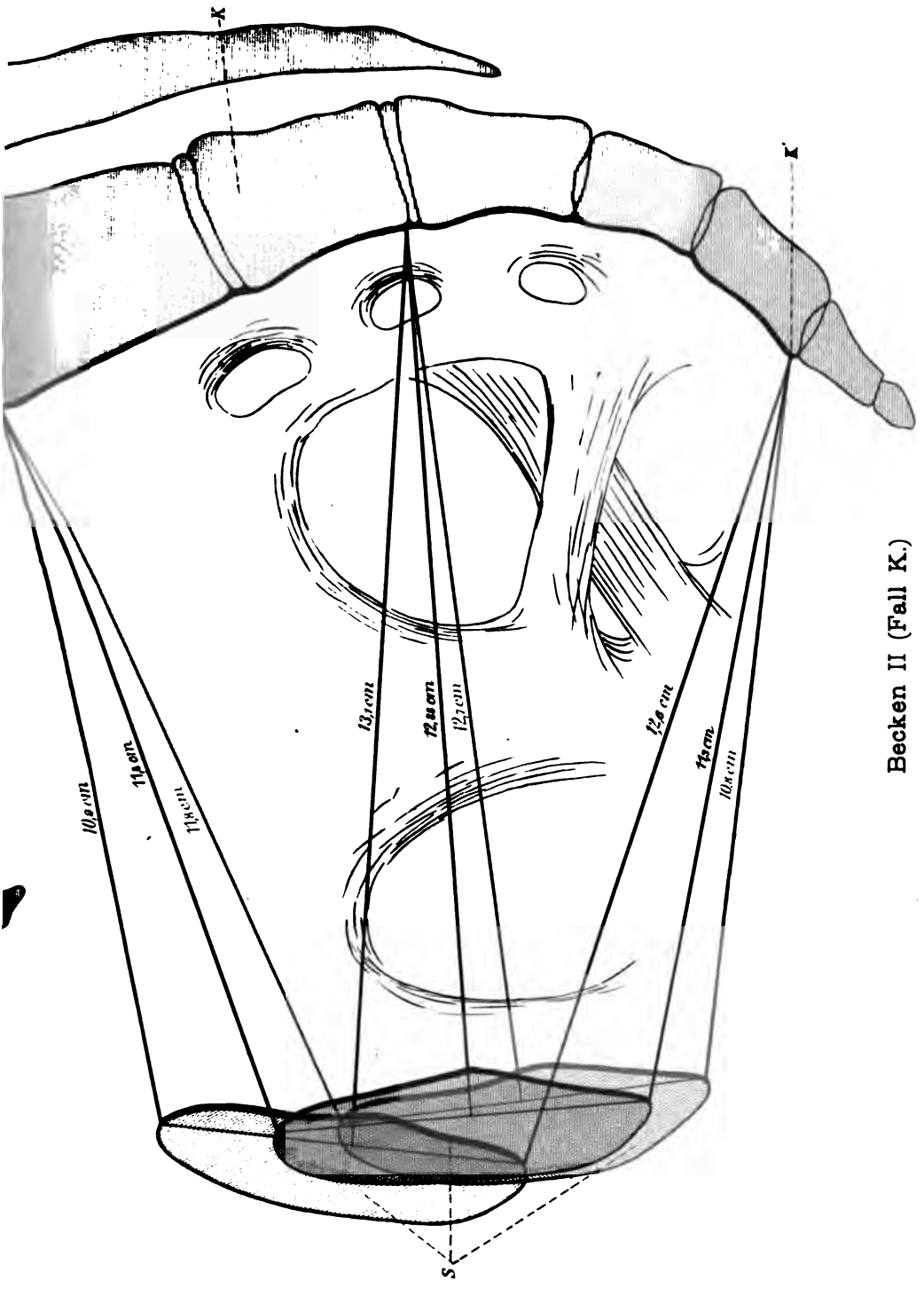

Becken II (Fall K.)

Schnitte durch die Beckenenge des Beckens II (Fall K.)

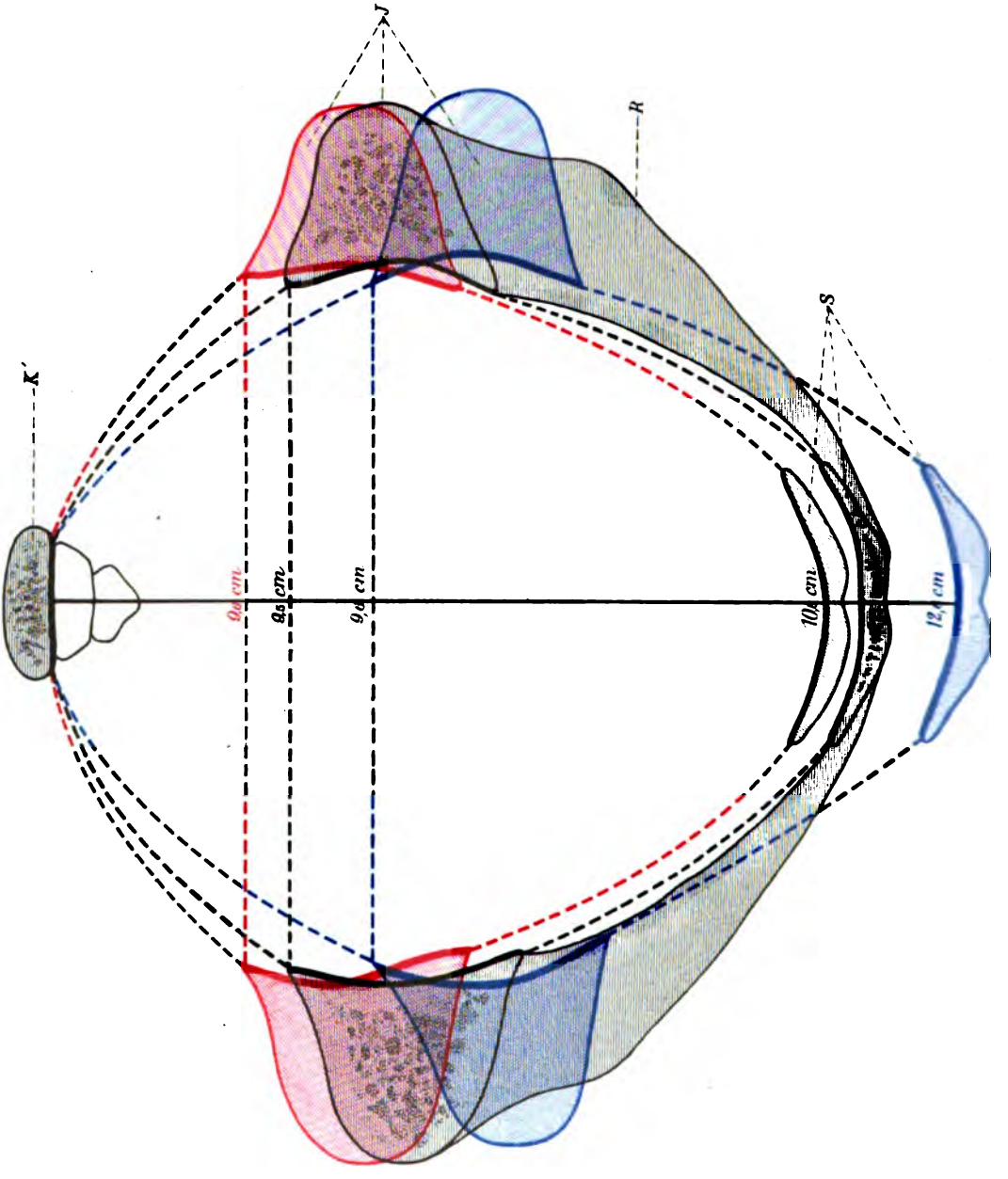

Werner Gez.

Verlag von Arthur Ge

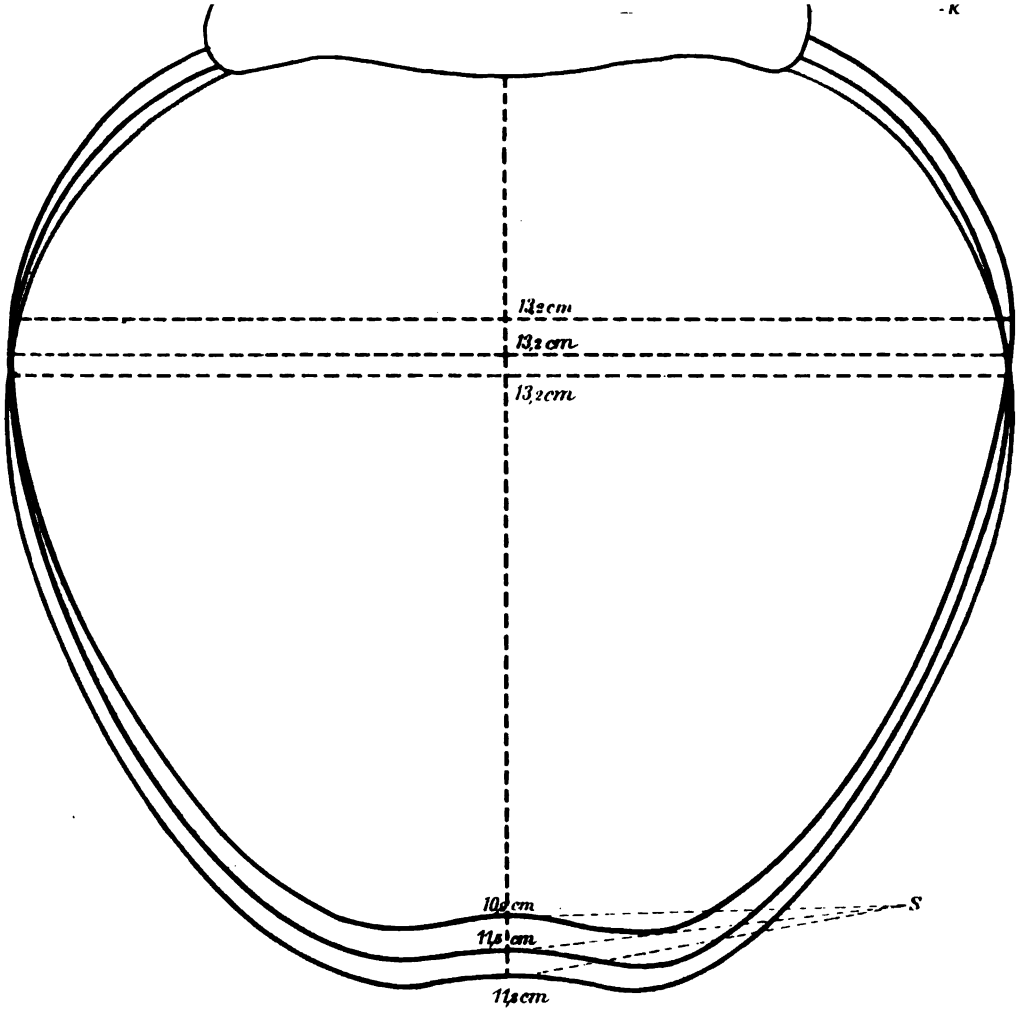

Schematische Zeichnung der Verschiebung des Beckeneingangs. (Fall K.)

Lith. Anst. v. E. A. Funke, Leipzig.

und in vollkommen entwickeltem, normalem Zustande durchaus nie vereint sind. Deshalb liess Barkow die Bezeichnung Synchondrose fallen und benannte die Kreuzdarmbeinverbindung als „Hemiarthrosis". Eine Synovialhaut jedoch hatte er nicht aufgefunden. Kölliker[1]) machte einen Schritt weiter, indem er eine synoviaähnliche Feuchtigkeit in der spaltförmigen Höhle wahrnahm, welche sich zwischen den vollständig von einander geschiedenen Knorpelscheiben der ohrförmigen Flächen vorfand.

Erst Luschka[2]) war es, der die Kreuzdarmbeinfuge als wahres Gelenk erkannte „mit allen, diesem zukommenden Attributen: 1. überknorpelte, freie Gelenkenden, 2. eine Synovialmembran, 3. eine Gelenkhöhle und 4. Verstärkungsbänder".

Auch macht Luschka[3]) schon auf die durch die Schwangerschaft in dem Hüftkreuzbeingelenk bedingten Veränderungen aufmerksam. Er fand an frischen puerperalen Leichen eine grössere Menge von Synovia und die innere, faserige Schicht des Knorpels weicher und succulenter. Ohne Messung der Becken schien ihm die Beweglichkeit auffallend beträchtlicher, als sonst.

Auch bei Hyrtl[4]) (1865) finden wir ähnliche Anschauungen: der in der Schwangerschaft gesteigerte Blutzufluss zum Becken wird von Hyrtl als die veranlassende Ursache für die genannten Veränderungen angesehen. Bei manchen Frauen soll die Auflockerung so bedeutend werden, dass selbst das Gehen erschwert wird, und ein Gürtel, um das Becken geschnürt, ja selbst ein stählerner Reif empfohlen wird, um dem Becken einigen Halt zu geben.

1871 beschrieb Balandin[5]) seine Beckenversuche. Er stellte an den Beckenpräparaten von 4 Schwangeren und 14 Puerperalen fest, dass ausnahmslos eine auffallende Beweglichkeit in den Ileosakralgelenken bestand. Er erkennt eine Bewegung der Darmbeine um eine die Kreuzdarmbeingelenke verbindende Querachse und eine gewisse Bewegung der Symphysenenden an; durch diese könne in gewissen geringen Grenzen das Becken ein wenig sich dem Kindskopf accommodieren.

---

1) Mikroskop. Anat. Leipzig. 1850. Bd. II, Pag. 313.
2) Virchows Archiv 1854. Pag. 301.
3) l. c.
4) Handbuch der topograph. Anat. Wien 1865. Bd. II., Pag. 20.
5) Tageblatt d. deutschen Naturforscher-Versammlung in Rostock 1871. Pag. 117.

Ahlfeld[1]) jedoch behauptete noch 1876: „der Beckeneingang bildet einen soliden Knochenring. Derselbe ist, ausser beim osteomalacischen Becken, einer Formveränderung nicht fähig".

G. H. Meyer[2]) (1878) war der Erste, der ausführlich die Mechanik des Ileosakralgelenks studierte und das Wesen des Gelenks erkannte. Er fand, dass die Bewegung auf drei verschiedenen Momenten beruht: Erstens — auf einer Rotation der Darmbeine um das Kreuzbein um eine frontale Achse. Der Drehpunkt dieser Achse liegt in der Regel dicht hinter dem vorderen Rande der Superficies auricularis an der oberen Grenze des zweiten Wirbels. Zweitens — auf dem „Rutschen" des Kreuzbeins in beiden Darmbeinen. Und drittens — „auf Hemmung durch flächenhaften Widerstand des untersten Teiles der Superficies auricularis und auf Einklemmung des Kreuzbeins mittelst der durch die Ligamenta vaga herangezogenen Hüftbeine an dem oberen hinteren und dem unteren Teile der Superficies auricularis".

Klein[3]) (1891) bestätigte diese Beobachtung G. H. Meyers durch sehr genaue und interessante Untersuchungen an 47 Leichenbecken, fügt aber noch ein viertes ursächliches Moment für die Veränderlichkeit der Conjugata hinzu, nämlich die Elasticität der Knochen, welche jedoch nach ihm selbst zum kleinsten Teile als Ursache dieser Veränderlichkeit der Conjugata angesprochen wird.

Walcher[4]) (1892) erhoffte nun von der Nutzanwendung dieser Thatsachen für die Geburtshilfe in vielen Fällen von engen Becken einen Erfolg, Klein[5]) jedoch glaubt auf Grund seiner Untersuchungen den Wert derselben herabmindern zu müssen. Klein fand nämlich die Bewegungsmöglichkeit um die Hälfte geringer als Walcher, nämlich nur 5—6 mm. Unter seinen 47 untersuchten Becken aber befindet sich auch nicht ein einziges puerperales. Für die praktische Bedeutung kommen aber nur die letzteren in Betracht. Deshalb muss man von vornherein annehmen, dass die Zahlen Walchers die richtigeren sind[6]), da er seine Messungen an Hochschwangeren und an dem Becken einer an Eklampsie Verstorbenen anstellte. Zweitens fielen Kleins Zahlen so gering

[1]) Schmidts Jahrbücher 1876. Pag. 189.
[2]) Archiv f. Anat. u. Entwickelungsgeschichte. Leipzig 1878. Pag. 1—19.
[3]) Zeitschrift f. Geburtshilfe u. Gyn. 1891. Bd. XXI., Pag. 74.
[4]) Verhandlungen d. Deutsch. Gesellschaft f. Gyn. Leipzig 1892. Pag. 448.
[5]) l. c.
[6]) cf. Wehle. Archiv f. Gyn. 1894. Pag. 324.

aus, weil er an ausgeschälten Becken experimentierte, wo doch die Verhältnisse in mancher Beziehung andere sind, als an einer ganzen Leiche. Aus diesem Grunde beging Klein auch den Fehler, dass er die Hebelwirkung nicht berücksichtigte, sondern glaubte, diese Wirkung durch das Gewicht der hängenden Beine, das er zu 25 kg annahm, ersetzen zu können. Aber auch ein physikalischer Fehler schlich sich bei Kleins Untersuchungen ein: er liess das Gewicht von 25 kg durch einen Flaschenzug an der Symphyse des Beckens bei fixiertem Kreuzbein einwirken; natürlich kam dabei nur $12^1/_2$ kg in Verwendung[1]).

Einen weiteren Vorwurf, den Klein der Walcherschen Hängelage macht, dass nämlich nicht die ganze Veränderlichkeit der Conjugata bei der Hängelage ausgenützt wird, haben Dührssen[2]) und Wehle[3]) zurückgewiesen. Sie stellten fest, dass bei der früher bei allen geburtshilflichen Operationen gebräuchlichen Steissrückenlage mit emporgeschlagenen Beinen eine Verkürzung der Conjugata zu stande kam, während durch die Hängelage die Vera nicht mehr verkürzt, sondern verlängert wird, und dass somit doch die ganze Veränderlichkeit der Conjugata zur Ausnützung kommt.

Fehling[4]) (1893) befürwortet aufs wärmste die Walchersche Hängelage und empfiehlt Operationen, wie hohe Zange, Extraktion des nachfolgenden Kopfes stets in dieser Lage der Gebärenden auszuführen. Auch meint er, dass die Entdeckung Walchers lange nicht die Verbreitung gefunden hat, welche sie verdient.

Dührssen[5]) spricht sich auf Grund seiner Untersuchungen ebenfalls für die Hängelage aus und glaubt, dass sich bei Anwendung derselben die Indikationen zur Symphyseotomie nur selten ergeben werden. Er fand, dass die Veränderlichkeit der Conjugata durchschnittlich 9 mm beträgt.

Wehle[6]) (1894) berichtet über eine Reihe günstiger Erfolge, welche durch die Hängelage bei verschiedenen geburtshilflichen Operationen erzielt wurden; so bei stark verengtem Becken mit einer Conjugata vera unter 8, demnach an der untersten Grenze

[1]) cf. Walcher l. c.
[2]) Verhandlungen d. Deutschen Gesellschaft f. Gyn. 1893. Bd. V, Pag. 47.
[3]) l. c. pag. 325.
[4]) Verhandlungen der Deutschen Gesellschaft f. Gyn., 1893, Bd. V, S. 45.
[5]) l. c.
[6]) l. c.

der Wendung. Nach ihm wird der Procentsatz lebender Kinder wesentlich erhöht durch Anwendung des Walcher'schen Verfahrens (82,3 % gegen 63,9 %).

Jardine[1]) (1897) berichtet über eine Entbindung bei engem Becken, wo die Vorzüge der Hängelage in eklatantester Weise zur Geltung kamen. Es handelt sich um eine VIpara am Ende der Schwangerschaft mit einem rhachitischen Becken von $2^3/_4$ Zoll C. v. Erstes und zweites Kind mit Kunsthilfe geboren; drittes vorzeitig, aber lebend; viertes im 7. Monat gewendet, tot; fünftes am Ende der Schwangerschaft mittelst Kraniotomie entwickelt. Vergebliche mehrfache Zangenversuche wurden bei der letzten Geburt eines $8^1/_2$ pfündigen Kindes erst mit Erfolg gekrönt, nachdem die Walchersche Lage eingenommen wurde.

In allerneuester Zeit schliesslich hat Hüppert[2]) 28 Geburten in Hängelage bei engen Becken beschrieben. Davon wurden 18 Geburten von dem gewünschten Erfolge begleitet. Die Beckenverengerung schwankte von 6,5—9,0 cm. „Wir ersehen daraus," sagt Hüppert, „dass die untere Grenze der Beckenverengerung, bei der es uns noch gelang, mit Hilfe der Walcherschen Hängelage die Spontangeburt eines lebenden Kindes zu erzielen (49,5 cm — 2850 gr), bereits in das Bereich der relativ indizierten Sectio caesarea fällt."

Die Wirkung der Walcherschen Hängelage kommt also nur bei über dem Becken stehendem Kopf in Betracht; aber auch die Steinschnittlage ist für den Verlauf der Geburt bei im Becken stehendem Kopf von wesentlicher Bedeutung. Walcher[3]) machte auch auf diesen Umstand bereits aufmerksam, indem er sagte: „Während die Conjugata vera beispielsweise durch Zurückweichen des Promontoriums vergrössert wird, muss durch Hereinrücken der Kreuzbeinspitze der gerade Durchmesser des Beckenausganges verkürzt werden. Daraus folgt aber logisch, dass der gerade Durchmesser des Beckenausganges bei emporgeschlagenen Beinen eine Verlängerung erfahren muss." Diese Thatsache ist auch von Schmidt[4]) bei Geburten in Steinschnittlage festgestellt worden. Der genannte Autor macht schon seit

---

[1]) Glasgow med. jour. 1897, April cf. Ref. Centralbl. f. Gyn., 1898, S. 289.
[2]) Archiv f. Gyn., Bd. 56, 1898, S. 179.
[3]) l. c.
[4]) Centralbl. f. Gyn., 1897, S. 1394.

8 Jahren von dieser Lage intra partum ausgiebigsten Gebrauch, wenn der Kopf in der Beckenhöhle oder im Beckenausgang steht, und hat beobachtet, dass sich seither die Zahl seiner Beckenhöhlen- resp. Beckenausgangszangen auf ein Minimum reduziert haben. Die günstige Beeinflussung der spontanen Austreibung des Kindes führt Schmidt auf die Verlängerung des geraden Durchmessers im Beckenausgange, ferner auf eine Vergrösserung des Beckens in querer Richtung und auf eine bessere Aktion der Bauchpresse zurück.

Rein theoretische Uberlegungen führten Schmidt zur Anwendung der Steinschnittlage intra partum. Messungen an puerperalen Leichen zu machen hat er keine Gelegenheit gehabt.

Die hier bestehende Lücke habe ich durch Messungen an Leichen Frischentbundener auszufüllen gesucht. Das Bedürfnis für derartige Untersuchungen schien mir um so mehr vorzuliegen, als trotz der warmen Empfehlungen der Walcherschen Hängelage seitens der genannten Autoren, Varnier[1]) in dem Eingangs erwähnten Artikel dem Verfahren jeden Wert abzusprechen versucht hat.

Walcher sowohl, wie die übrigen Experimentatoren, haben die Veränderlichkeit des Beckenraumes durch die Ausmessung des Beckens in seinen einzelnen Durchmessern, besonders der Conjugata vera, geprüft. Varnier gab bisher über die von ihm angewandte Methode keine Angabe; wahrscheinlich fusst auch er auf Beckenmessungen, und es würden dann die Verschiedenheiten der Resultate und Anschauungen auf die Schwierigkeit exakter Beckenmessungen zurückzuführen sein. Es erschien deshalb wünschenswert, die Frage der Veränderlichkeit des Beckenraumes auf eine andere exaktere, einwandfreie Weise experimentell zu bearbeiten.

Als beste Methode erschien auch hier, wie bei so manchen ähnlichen geburtshilflichen Fragen, die Fixierung der verschiedenen Zustände des Beckens vermittelst des Gefrierverfahrens nach Braune, welches auch von Döderlein[2]) bei seinen Leichenversuchen über die Bewegung des Beckens bei der Symphyseotomie mit Erfolg angewendet wurde. Leider musste aber von diesem so vorzüglichen Verfahren hier Abstand genommen werden, da ja die Aufgabe bestand, an demselben Becken in den verschiedenen

[1]) l. c.

[2]) Verhandlungen der Deutschen Gesellschaft für Gyn. 1893. Bd. V, S. 83.

Lagen Schnitte anzulegen, was sich von selbst verbot, da nach dem ersten Schnitt das Becken unbrauchbar geworden wäre. Es musste vielmehr ein Verfahren in Anwendung kommen, das gestattete, die Beckengrösse bei den einzelnen Phasen der Bewegung derselben zu fixieren, ohne dass das Becken selbst irgendwie lädiert wurde. Dies gelang vermittelst Herstellung von Gipsausgüssen, wodurch Negative des Beckeninnern gewonnen wurden, deren äussere Konturen dem Inneren der Beckenhöhle genau entsprachen.

Gottlob — oder soll ich sagen — leider habe ich trotz der in einem Zeitraume von beinahe einem Jahre in Tübingen stattgehabten 400 Geburten nur 3 mal Gelegenheit gehabt, Leichenbecken frisch Entbundener zu untersuchen.[1]) Die drei ad exitum gekommenen Kreissenden wurden bereits septisch infiziert von aussen in die hiesige Klinik eingebracht. Erscheint diese Zahl auch sehr gering, so glaube ich dennoch ein klares Bild von der Verschiebung und Raumveränderung des Beckens liefern zu können.

Meine Experimente wurden sofort nach gehobener Leichenstarre und am ganzen Kadaver, nicht wie von Klein am ausgeschälten Becken, vorgenommen.

Da das Beckeninnere keinen glatten Cylinder darstellt, ist es naturgemäss nicht möglich, ohne Zerstörung des Gipsklotzes resp. des Beckens den Gipsausguss als Ganzes herauszuheben. Eine Spaltung des Beckens musste aber selbstverständlich vermieden werden, da sonst ein einwandfreies Vergleichen der Ausgüsse in den verschiedenen Lagen nicht möglich war. Ich versuchte deshalb, zunächst nur die eine Beckenhälfte auszugiessen in der Annahme, dass man so vielleicht den halben Ausguss durch geeignete Bewegung intakt herausbekommen könnte. Die Erwartung erwies sich als trügerisch: der Ausguss sass fest eingekeilt und war ohne Läsion des Gipsklotzes resp. Beckens nicht zu entfernen. Ich zerlegte deshalb das Beckeninnere durch eine einfache Methode nicht in 2 Hälften, sondern in 4 Quadranten und erreichte so, dass sich die Ausgüsse jetzt leicht herausnehmen liessen.

Die Teilung des Beckeninneren in 4 Quadranten erzielte ich auf folgende einfache Weise: es wurden zunächst aus Papier, dann aus härterem Karton und schliesslich aus 0,5 mm dickem

---

[1]) Herrn Professor v. Baumgarten bin ich für die Möglichkeit, das Material und die Räume des pathologisch-anatomischen Instituts benützen zu dürfen, zu grossem Danke verpflichtet.

Eisenblech je eine Scheidewand in der sagittalen und in der frontalen Ebene des Beckens zurechtgeschnitten. Die sagittale Scheidewand lehnte sich hinten genau an die Mittellinie der Kreuzbeinaushöhlung, vorne der Symphyse an, die frontale Scheidewand entsprach den queren Durchmessern des Beckens. Durch die Verwendung von verschieden hartem Material für die Scheidewände gelang es mit einiger Mühe, die definitiven dünnen Eisenblechplatten so zurecht zu schneiden, dass sie sich ganz genau den Unregelmässigkeiten der Beckenwand anlegten. Das kreuzweise Einfügen der beiden Scheidewände in das Beckeninnere wurde in einfacher Weise dadurch ermöglicht, dass die beiden Blechscheiben, die eine von oben, die andere von unten in der Mitte bis zu halber Höhe eingeschnitten wurden. (Vgl. die Abbildungen auf Tafel VIII.)

Das Ausgiessen und Herausheben der einzelnen Quadranten geschah auf folgende Weise: zunächst wurden nicht 2 nebeneinander befindliche, sondern 2 gegenüberliegende Quadranten mit flüssiger Gipsmasse ausgefüllt. Damit nun aber während des Eingiessens und des Erstarrens des Gipses die rechtwinklig eingestellten Blechplatten sich nicht verrückten, wurden dieselben durch 2 auf dem Querschnitt rechtwinklige Hölzer fixiert, welche in die zunächst nicht auszugipsenden Quadranten eingefügt und während des Gipsens durch eine Klemmvorrichtung zusammengehalten wurden. Waren nun die beiden Gipsblöcke der ersten beiden gegenüberliegenden Quadranten erstarrt, so wurden die Scheidewände und dann die Gipsblöcke entfernt, was sehr leicht gelang und dann für die beiden noch freien Quadranten genau die gleiche Prozedur noch einmal vorgenommen.

Nachdem auf diese Weise je ein Gipsausguss des ganzen Beckeninnern in Walcherscher Lage und Horizontallage des Kadavers gewonnen war, wurde das ganze Becken in Steinschnittlage einfach ohne Scheidewände ausgegossen, die Symphyse getrennt und der Gipsklotz als Ganzes entfernt. Gerade in Steinschnittlage wäre auch das Einfügen der Scheidewände wegen der emporgeschlagenen Beine weniger einfach gewesen, als in den beiden anderen Stellungen des Kadavers.

Als selbstverständlich möchte ich noch bemerken, dass für die Hängelage und Horizontallage wegen der veränderten Konfiguration des Beckens verschiedene Scheidewände zurechtgeschnitten werden mussten. Schon dabei stellte sich heraus, dass nur die Sagittalscheidewand einer Umänderung bedurfte.

Nach der Herausnahme der 4 Quadrantenausgüsse wurden die 2 einer Beckenhälfte entsprechenden Klötze mit einer dünnen Gipsschicht aneinander gefügt und so gleichzeitig der unbedeutende durch die Scheidewände bedingte Fehler ausgeglichen. Der in toto gegossene dritte Gipsklotz des Beckens in Steinschnittlage wurde in der Sagittalebene durchsägt. Mit den die Sagittalebene darstellenden Flächen wurden dann die drei Gipsblöcke nacheinander auf denselben Bogen Papier gelegt und die Konturen nachgezogen. [1]) Die hintere Kontur des sagittalen Gipsschnittes, welche derjenigen der Vorderfläche des Kreuzbeines entspricht, wurde jedesmal genau aufeinander gelegt. Sie deckte sich vollkommen, ein Zeichen dafür, dass das Kreuzbein stets unverändert bleibt. Um so mehr wechselt in diesem Sagittalschnitt, wie ein Blick auf die Tafel IX und X lehrt, die vordere Kontur des sagittalen Gipsabschnittes, welche der hinteren der Symphysis ossium pubis entspricht, ihren Standort, je nachdem die Beine hängen, horizontal gelagert, oder an das Abdomen angepresst wurden. Die Vervollständigung der auf diese Weise gewonnenen Zeichnungen zum Sagittaldurchschnitt durch das Becken lehrt, dass die Symphyse mit dem Hängen der Beine nach unten, mit dem Erheben der Beine dagegen nach oben wandert. Gleichzeitig mit dieser Wanderung der Symphyse erfolgt eine Rotation der Symphyse um eine durch ihre Mitte gelegte Querachse, wodurch die zahlenmässig leicht auszudrückende Vergrösserung der Conjugata vera veranlasst wird. Der Effekt dieser Bewegung ist, dass beim Emporsteigen der Symphyse der obere Rand dem Promontorium genähert wird, während der untere Rand vom Kreuzbein sich mehr und mehr entfernt. Lässt man die Beine dagegen hängen, so wird umgekehrt sich der obere Rand der Symphyse vom Promontorium entfernen, der untere sich dem Kreuzbein nähern.

Ausser der Sagittalebene wurde auch noch die Horizontalebene in der Beckenenge zur Darstellung gebracht, um die Veränderungen in der Fläche bei den verschiedenen Lagen anschaulich zu machen. Zu diesem Zwecke wurden die 4 Gipsklötze der einzelnen Quadranten in erwähnter Weise zusammengefügt und an der entsprechenden Stelle, nämlich am unteren Rand der Symphyse und unterem Rand des letzten Kreuzbeinwirbels horizontal durchsägt. Die Ver-

[1]) Für die Ausführung der Zeichnungen und Tafeln spreche ich Herrn cand. med. Werner meinen besten Dank aus.

gleichung wurde auch hier durch direkte Übertragung aufs Papier ermöglicht.

Sehr wünschenswert erschien, in derselben Weise die Horizontalebene des Beckeneingangs zur Darstellung zu bringen. Leider stiess dieses auf unüberwindliche Schwierigkeiten: es lässt sich ein wirklicher Horizontalschnitt durch die Beckeneingangsebene aus dem Grunde nicht anlegen, weil die Conjugata vera, also die Mitte derselben, und die Linea innominata, also die Randbegrenzungen, nicht in einer Ebene liegen. Schneidet man die Ebene der Conjugata vera, so liegt die Seitenkontur derselben nicht in der Linea innominata, sondern mehr oder weniger darüber in beliebiger Höhe der Darmbeinschaufeln. Legt man dagegen den Schnitt durch die Linea innominata und den oberen Rand der Symphyse, so trifft man hinten nicht das Promontorium, sondern etwa die Mitte des 1. Kreuzbeinwirbels. Um doch aber die Verschiebung der Beckeneingangsebene, als der geburtshilflich wichtigsten, anschaulich zu machen, wurde nach den gegebenen Massen des geraden und queren Durchmessers eine schematische Zeichnung in Tafel XII beigegeben.

Aus Tafel XI, welche die Durchschnitte der Beckenenge, hervorgebracht durch die verschiedene Lagerung der Beine, veranschaulicht, ist ersichtlich, dass die Raumveränderung der Beckenenge noch beträchtlich grösser als die des Beckeneingangs ausfällt und zwar in umgekehrter Richtung, so dass bei nach oben geschlagenen Beinen der gerade Durchmesser der Beckenenge am grössten ist (Tafel XI—11,9 und Tafeln X und XI—12,6), während dasselbe Mass bei der supinierten Lage auf 9,9 bezw. 10,8 zurückgeht. Die Nutzanwendung für die Praxis ergiebt sich daraus von selbst.

Während die Veränderlichkeit der geraden Durchmesser des Beckeneingangs und Beckenausgangs durch die verschiedene Lagerung der Beine so grossen Schwankungen unterworfen ist, so ist der gerade Durchmesser der Beckenweite bei allen Lagerungen gar nicht oder nur in sehr geringen Grenzen variabel. (cf. Tafeln IX und X und Tabelle.)

Die von mir angewandte Methode gestattet die Raumverhältnisse des Beckens in den verschiedenen Phasen der Bewegung direkt auf Papier abzureissen. Aus den angeführten Untersuchungen ergiebt sich, dass das puerperale

Becken weitgehend in der Form veränderlich ist. Die Veränderlichkeit resp. Verschiebung des Beckens vollzieht sich dabei zum grössten Teil in sagittaler Richtung, während alle queren Durchmesser des Beckens und der gerade Durchmesser der Beckenweite nahezu konstant bleiben (cf. sämtliche Tafeln und Tabellen). Ein Raumzuwachs des Beckens als Ganzes wird selbstverständlich dadurch nicht erzielt, vielmehr ist zu diesem Zweck eine Entzweischneidung des Beckenringes notwendig, wodurch ein Auseinanderweichen der Beckenknochen veranlasst wird, also entweder eine Symphyseotomie oder eine Pelvitomie.

Es wäre aber verfehlt, würde man die durch die verschiedene Lagerung der Beine ermöglichte Raumverschiebung der Beckenhöhle unterschätzen; denn wenn durch ein derartiges, nicht operatives, in keiner Weise eingreifendes Verfahren der gerade Durchmesser des Beckeneinganges für die Zeit des Eintrittes des Kopfes bis zu 1,4 cm, und ebenso bei der umgekehrten Hebelwirkung der Beine derjenige der Beckenenge bis zu 2,0 cm erweitert werden kann für den Zeitpunkt, wo der Kopf das Becken verlassen soll, so müssen wir dies als eine dankenswerte Entdeckung von weittragender praktischer Bedeutung anerkennen.

Die untersuchten Becken waren folgende:

Becken I (cf. Tafel IX). Frau Sch., 35 Jahre alt, II para. Erste Geburt vor 4 Jahren — Zange. Letzte Menstruation Mitte April 97. Kommt im VIII. Monat gravid am 9. XII. 97 kreissend in die Klinik. Rektaltemperatur 39,8°. Puls 120 unregelmässig, klein. Bedeutender Eiweissgehalt, Herzhypertrophie, Bronchitis, Dyspnoe, Ödeme der Beine. Hochgradige Skoliose der Brustwirbelsäule (angeblich traumatisch). II. unvollständige Fusslage, totes Kind, Becken normal. Geburt erfolgte spontan bis auf den Kopf, welcher extrahiert wurde. Maceriertes unreifes Kind. Bedeutende Blutung wegen vorzeitiger Lösung der Placenta. Nach der Geburt keine Linderung der Beschwerden. Diurese bleibt mangelhaft. Tod am 13. XII.

Anatomische Diagnose: Puerperium, hochgradige Skoliose der Brustwirbelsäule, Ascites, Anasarka, Schwangerschaftsniere. Hypertrophie der Herzmuskulatur. Achsendrehung des Herzens.

Das sofort nach der Sektion ausgegossene Becken ergab auf den Gipsklötzen folgende Masse:

I. Gerade Durchmesser

Beckenebenen	in Walcher'scher Hängelage	in Horizontallage	in Steinschnittlage
1. Beckeneingang	12,7 cm	12,15 cm	11,8 cm
2. Beckenweite	13,5 cm	13,5 cm	13,5 cm
3. Beckenenge	9,9 cm	10,9 cm	11,9 cm

II. Quere Durchmesser.

1. Beckeneingang	14,1 cm	14,0 cm	14,0 cm
2. Beckenenge	10,0 cm	10,0 cm	10,0 cm

Becken II (cf. Tafeln X, XI und XII). Frau K., 32 Jahre alt, Ipara. Letzte Menstruation Ende Juni 97. Kommt nach 8 tägigem Kreissen mit stinkendem Kind, durchschneidendem Kopf, Fieber in die Sprechstunde, mit der Diagnose: Abdominaltumor. Normales Becken. Aus der Vagina entleeren sich blutige, schleimige, sehr übelriechende Massen. Tympania uteri. Entwickelung der Frucht mittelst des Zweifelschen Kranio-Kephaloklasten. Manuelle Lösung der fauligen Placenta. Im Wochenbett entsteht Gangrän der Scheide und eine Mastdarmscheidenfistel. Geht unter den Erscheinungen der Sepsis 15 Tage p. p. zu Grunde.

Anatomische Diagnose: Dammriss, Mastdarmscheidenfistel durch Gangrän der Mastdarm- und Vaginalschleimhaut. Gangränöse Endometritis, Vaginitis, Cystitis und Uretheritis. Sept. Metrophlebitis und Lymphangitis des Uterus. Thrombophlebitis der Venae uterinae. Metastatische Abscesse im rechten Ovarium, Lungen und Nieren. Adhäsive Pleuritis rechts. Beginnende Endocarditis und Peritonitis. Geringe Hydronephrose und Schwangerschaftsniere.

Das Becken wird sofort nach gehobener Leichenstarre ausgegossen. Die Masse auf den Gipsklötzen sind folgende:

I. Gerade Durchmesser

Beckenebenen	in Walcher'scher Hängelage	in Horizontallage	in Steinschnittlage
1. Beckeneingang	11,8 cm	11,5 cm	10,9 cm
2. Beckenweite	12,7 cm	12,85 cm	13,1 cm
3. Beckenenge	10,8 cm	11,3 cm	12,6 cm

II. Quere Durchmesser

1. Beckeneingang	13,2 cm	13,2 cm	13,2 cm
2. Beckenenge	9,6 cm	9,5 cm	9,6 cm

Zum Vergleich wurden bei diesen beiden Becken vor dem Ausgiessen mit Gips noch Messungen mit dem Kleinschen Massstab [1]) ausgeführt. Diese ergaben, dass das Kleinsche Instrument sehr genaue Messungen ermöglicht.

Bei dem dritten Becken musste aus äusseren Gründen leider von dem Ausgiessen mit Gips Abstand genommen werden, und die Messungen wurden nur mit dem Klein'schen Instrument ausgeführt.

Becken III. Frau F., 38 Jahre alt, IX para. Letzte Menstruation Mitte Oktober 1897. Kommt im VIII. Monat schwanger wegen stark aufgetriebenem Abdomen am 27. V. 98 in die Klinik. Kind lebt, Becken normal. Akutes Hydramnios, hochgradige Dyspnoe, Ödeme der Beine und Unterbauchgegend. Künstlicher hoher Blasenstich; es entleeren sich 8 Liter klaren Fruchtwassers. Armvorfall. Wendung auf den Fuss — Extraktion. Am selben Abend Tempe-

[1]) Zeitschrift f. Geburtshilfe u. Gyn., 1891, Bd. XXI, S. 79. cf. Abbildg.

Anmerkung. Ich habe das sehr brauchbare Kleinsche Instrument etwas modifiziert, indem ich es aus Metall herstellen und mit Stellschrauben versehen liess. Auf diese Weise lässt sich das Instrument auch für Messungen während der Laparotomie verwenden.

ratur 38,2° (Rectum). Am nächsten Morgen 39,8°. 6 Tage p. p. kommt Wöchnerin unter den Symptomen der foudroyantesten Sepsis ad exitum.

Anatomische Diagnose: Endometritis, Metritis, Peritonitis purulenta puerperalis streptococcica.

Das Beckeninnere wurde sofort nach stattgehabter Sektion gemessen:

I. Gerade Durchmesser

Beckenebenen	in Walcher'scher Hängelage	in Horizontallage	in Steinschnittlage
1. Beckeneingang	10,1 cm	9,7 cm	9,1 cm
2. Beckenweite	12,0 cm	12,0 cm	12,1 cm
3. Beckenenge	10,5 cm	11,2 cm	11,9 cm

II. Quere Durchmesser

1. Beckeneingang	13,9 cm	13,9 cm	13,8 cm
2. Beckenenge	10,5 cm	10,4 cm	10,5 cm

Erklärungen zu den Tafeln IX—XII.

Die fettgezogenen Linien entsprechen den äusseren Konturen der Gipsschnitte resp. den inneren wirklichen Konturen der untersuchten Becken; sie sind also nicht schematisiert, während alles Übrige schematisch hinzugefügt ist, um die Tafeln anschaulicher erscheinen zu lassen.

Es stellen auf allen Tafeln
die blauen fetten Linien die Becken in Steinschnittlage,
„ schwarzen „ „ „ „ „ Horizontallage,
„ roten „ „ „ „ „ Walcherscher Hängelage dar

Tafel IX und X.

Sagittalschnitte der Becken 1 und 2.

K = Kreuzbein,
P = Promontorium,
K' = unterer Rand des letzten Kreuzbeinwirbels,
S = Symphysis ossium pubis.

Tafel XI.

Schnitte durch die Ebene der Beckenenge des Beckens 2.

K' = unterer Rand des letzten Kreuzbeinwirbels,
I = Os ischii, Ramus descendens,
R = Os ischii, Ramus ascendens,
S = unterer Rand der Symphysis ossium pubis.

Tafel XII.

Schematische, aus den gegebenen Massen konstruierte Zeichnung. Stellt die Verschiebung der Beckeneingangsebenen dar (cf. Text S. 223).

K = Kreuzbein,
S = oberer Rand der Symphysis ossium pubis.

Aus der Frauenklinik der Universität Freiburg i. B.

Zur Lehre von den sekundären Geschlechtscharakteren.[1])

Von

Dr. **Hugo Sellheim,**

Assistenzarzt.

(Mit Tafel XIII, 8 Abbildungen im Text und mehreren graphischen Darstellungen.)

Fast überall, wo über die Veränderungen der sekundären Geschlechtscharaktere durch die Kastration geschrieben wurde, spielen Haushuhn und Hahn von jeher grosse Rollen. Vielfache, ausführliche und in vielen Punkten übereinstimmende Beschreibungen von kastrierten Hähnen und Hennen findet man bei der Durchsicht der Litteratur. Die Autoren bringen ihre Angaben oft mit einer solchen Überzeugungstreue vor, dass sie wohl selbst in der Ansicht befangen gewesen zu sein scheinen, als lägen zahlreiche und sicher gestellte, wissenschaftliche Untersuchungen über diesen Gegenstand vor. Dem ist jedoch nicht so.

Ich habe, soweit mir die Litteratur zugänglich war, nirgends von kompetenter Seite ausgeführte, grössere Experimente dieser Art finden können. Nur Berthold[2]) und Hanau[3]) machen gelegentliche Bemerkungen über kastrierte Hähne. Ihr Material war klein, die Beobachtungsdauer kurz. Dem ersten Autor kam es hauptsächlich auf eine Transplantation der Hoden an, der zweite versuchte die männliche und weibliche Keimdrüse zu vertauschen, was ihm

---

[1]) Nach einem am 18. Juli 1898 in der Freiburger naturforschenden Gesellschaft gehaltenen Vortrag.

[2]) Berthold, Transplantation der Hoden, Archiv für Anatomie, Physiologie und wissenschaftliche Medizin, 1849, S. 47.

[3]) Hanau, Versuche über den Einfluss der Geschlechtsdrüsen auf die sekundären Geschlechtscharaktere, Archiv für die gesamte Physiologie, Bd. 65, S. 516.

jedoch nicht gelang. Alle übrigen Angaben lassen sich nur auf die Erfahrungen von Hühnerzüchtern zurückführen und sind meines Wissens zuerst von Yarell im Jahre 1827 in einem englischen Journal niedergelegt worden. Aus dieser Quelle haben die meisten späteren Autoren geschöpft.

Einer Aufforderung meines hochverehrten Chefs, des Herrn Geh. Rat Hegar, jene Angaben auf ihren Wert zu prüfen, bin ich mit umso grösserem Interesse nachgekommen, als ja aus ihnen weitgehende, wissenschaftliche Schlüsse noch in der neuesten Zeit gezogen werden. Herrn Geh. Rat. Hegar danke ich auch an dieser Stelle bestens für diese Anregung und für die Unterstützung, die er mir bei der Durchführung der Untersuchungen jederzeit hat zu Teil werden lassen.

Ich will zunächst das anführen, was bis jetzt über die kastrierten Hähne, die sogenannten Kapaunen, bekannt und allgemein angenommen war.

Von dem in seiner Jugend der Keimdrüse beraubten Hahn entrollt uns Yarell[1]) folgendes Bild: „Nach der Kastration kräht der Hahn nimmermehr. Kamm und Bartläppchen erreichen kaum die Grösse, wie bei anderen männlichen Tieren, die der Operation nicht unterworfen wurden. Die Sporen erscheinen, bleiben jedoch kurz und stumpf. Die langen, schmalen Federn am Hals und an den hinteren Partien des Rückens, welche beim männlichen Geschlecht so charakteristisch sind, nehmen ein Aussehen an, welches zwischen den Halsfedern des Hahnes und dem gewöhnlichen Federkleid der Henne steht."

Nach der weiter unten zu erwähnenden Beschreibung der „Kastration" bei der Henne fährt er dann fort: „So gross ist die Ähnlichkeit in diesem Alter (10—12 Monate) zwischen manchen der beschriebenen Tiere (kastrierte Hähne und kastrierte Hennen), dass es oft schwer ist das Geschlecht durch die restierenden äusseren Charaktere zu bestimmen. Auf diese Weise (nämlich durch die Kastration) bekommen männliche und weibliche Tiere, die durch den Verlust der Sexualorgane sozusagen Neutra werden, ein entsprechendes Aussehen und beide nehmen Charaktere an, die entschieden zwischen beiden Geschlechtern liegen."

---

[1]) William Yarell, On the change in the plumage of some Hen-Pheasants; Philosophical Transactions of the Royal Society of London 1827, Part I, p. 272.

In einer späteren Arbeit schildert Yarell[1]) den Kapaun etwas anders: „Der kastrierte Hahn hört auf zu krähen, Kamm und Bartläppchen erreichen nicht die Grösse wie beim vollkommenen, männlichen Tier. Die Sporen erscheinen, bleiben aber kurz und stumpf. Die Nacken- und Schwanzfedern bleiben kurz und breit, anstatt lang und schmal zu werden. Der Kapaun pflegt sich zu den Küchlein zu halten, sie beim Suchen nach Nahrung zu begleiten und sie unter seine Schwingen zu nehmen, wenn sie müde sind."

Diese Beobachtungen der Geflügelzüchter beziehen sich auf Tiere, die wegen der Vermehrung und Verfeinerung ihres Fleisches, aus wirtschaftlichen Gründen operiert werden. Die längste Kontrollzeit dauert höchstens 7—9 Monate, dann werden die Kapaunen gegessen und damit ist der Hauptzweck des Experimentes erfüllt.

Die Angaben Yarells sind am bekanntesten geworden und finden sich am meisten von späteren Autoren citiert.

In ganz ähnlicher Weise behauptet Bland Sutton[2]), der aber auch keine Originaluntersuchungen gemacht hat: „Nachdem die Kastration ausgeführt ist, kräht der Hahn nimmermehr. Die Kämme, Bartläppchen und Sporen bleiben kurz, die Federn nehmen ein Aussehen an, das zwischen dem des Hahns und Huhns steht."

Berthold[3]) berichtet in seiner oben erwähnten Arbeit über die Kastration von zwei Hähnen, im Alter von zwei und drei Monaten. „Diese Tiere zeigten später ganz die Natur der Kapaunen, benahmen sich feige, liessen sich mit anderen Hähnen nur selten in einen energielosen, kurzen Kampf ein und gaben die bekannten eintönigen Kapaunenstimmen von sich. Kamm und Halslappen wurden blass und entwickelten sich nur wenig fort. Der Kopf blieb klein. Die Tiere wurden nach $4^1/_2$ Monaten geschlachtet und es befanden sich an der Stelle, wo die Hoden gesessen hatten, nur unbedeutende, kaum wahrnehmbare Narben. Die Samenleiter liessen sich als dünne, zarte Fädchen erkennen."

„Bei einem anderen zweimonatlichen Hahn wurde ein Hoden entfernt, der andere in der Bauchhöhle isoliert liegen gelassen. Bei

---

[1]) William Yarell, On the Influence of the Sexual Organ in Modifying External character. Journal of the Proceedings of the Linnean Society, Zoologie 1857, Vol. I, p. 81.

[2]) Bland Sutton, Diseases of the Reproductive Organs in Frogs, Birds and Mammales; Journal of Anatomy and Physiologie, Vol. XIX, 1885, p. 187.

[3]) Berthold, l. c.

diesem Tier traten keine Abweichungen gegenüber den nichtoperierten Hähnen auf. Im Alter von vier Monaten wurden der zurückgelassene Hoden ebenfalls entfernt, Kamm und Bartläppchen abgeschnitten. Kamm und Halslappen vernarbten, reproduzierten sich aber nicht wieder. Statt des bisherigen Krähens liess das Tier die bekannten Kapaunentöne erschallen. Es kümmerte sich von nun an weder um die Hühner, noch liess es sich in Kämpfe mit anderen Hähnen ein, hielt sich vielmehr von ihnen in einer gemessenen Entfernung und zeigte nun überhaupt die Natur eines wahren Kapauns."

Hanau[1]) machte die Beobachtung, „dass ein Hahn, welcher Teile von Testikeln bei der Kastration behielt, auch äusserlich die männlichen Insignien bewahrte, während Kamm und Bartläppchen prompt in wenigen Wochen erbleichen, die Bartläppchen welk werden und der Kamm schrumpft, wenn durch die Rekastration der Rest der Geschlechtsdrüse losgerissen und entfernt wird. Diese nach unvollkommener Kastration gebliebenen Hodenstücke runden sich übrigens zu kleinen runden, ganz mit einer bindegewebigen Kapsel überzogenen Gebilden ab, die Spermatozoen enthalten."

Bemerkenswerte Angaben über den Wechsel des Gefieders macht Samuel[2]): „Die Mauserung, die zur Begattungszeit eintritt, fällt nach den Angaben aller Ornithologen bei Kastraten, Kapaunen, Poularden völlig fort. Kastrierte Vögel mausern nicht mehr." Ähnliches findet sich bei Marshall[3]).

Einige weitere Charakteristica des Kapauns entnehme ich aus der Litteratur über Geflügelzucht und zwar aus einem Buch von Römer[4]): „Die Kastration hat eine raschere Ausbildung der Tiere zur Folge und entwickelt bei ihnen eine grössere Neigung zum Fettwerden. Die Kapaunen sind meist friedfertig, nicht zum Streite geneigte, emsig nach Futter suchende Tiere, sie lassen zuweilen einen klanglosen Hahnruf erschallen und tragen den Steiss gesenkt. Einige Kapaunen versuchen auch zu treten."

Unsere Untersuchungen begannen im Frühjahr 1897. Es wurden dazu acht, 2—$2^1/_2$ monatliche Hähne gleicher italienischer Rasse, von möglichst verschiedenartigem Gefieder operiert. Die

[1]) Hanau, l. c.

[2]) S. Samuel, Die therapeutischen Aufgaben und Ziele im Lehrbuch der allgemeinen Therapie etc. von Eulenburg und Samuel 1898. Bd. I, S. 96.

[3]) Marshall, Der Bau der Vögel. Leipzig 1895, S. 260.

[4]) K. Römer, Die Nutzgeflügelzucht. Stuttgart 1892, S. 95 und S. 104.

Hälfte der Tiere wurde bis über ein Jahr nach dem Eingriff genau beobachtet. Alle Veränderungen wurden durch vielfache Messungen kontrolliert und in Tabellen eingetragen. Auch in dem Benehmen der Tiere konnte uns nicht leicht eine Umstimmung entgehen, da die günstige Anlage des Hühnerhofes eine fast ständige Besichtigung gestattete.

Die Entfernung des Hoden ist beim 2—$2^1/_2$ monatlichen Hahn leicht auszuführen und für das Tier wenig lebensgefährlich. Durch eine kleine Incision der Bauchdecken geht der Zeigefinger nach dem an der Seite der Wirbelsäule, in der Nähe des Zwerchfells liegenden Organ, das in diesem Alter schon bohnen- bis mandelgross ist, klaubt es los und leitet es nach aussen.

Im Verlaufe des Experimentes zeigte sich, dass bei zwei Hähnen bei der Operation unabsichtlich ganz kleine Hodenreste zurückgeblieben waren. Es handelte sich hier also nur um eine unvollständige Kastration. Dieser Eingriff als solcher hatte übereinstimmend mit den Untersuchungen von Hanau keinen Einfluss auf die Entwickelung des Tieres. Kämme und Bartläppchen wuchsen weiter, die Tiere krähten, traten die Hühner in ausgiebiger Weise und unterschieden sich in ihrem Äusseren und Betragen in nichts von den nicht operierten Hähnen. Bei der Sektion fand man 9 Monate post operationem, dass die kleinen Hodenpartikelchen sich zu etwa kirschgrossen, spermatozoenhaltigen Gebilden entwickelt hatten. Nach aussen sind sie allerseits von einer bindegewebigen Kapsel umgeben, ähnlich wie der unversehrte Hoden. Die Vasa deferentia sind als ganz glatte, dünne, atrophische Bänder zu erkennen. Die zurückgelassenen Hodenteile können nur klein gewesen sein, da wir uns bei dem Eingriff bemühten, die Keimdrüse möglichst vollständig zu entfernen, und bei der Operation kein besonderer Defekt an den entfernten Hoden aufgefallen war. Bei der nachträglichen Revision der aufbewahrten Hoden liessen sich bei zweien nur etwa erbsengrosse Substanzverluste nachweisen.

Es hat also der geringe Rest von Hodenparenchym genügt, dem Tiere alle Eigenschaften des männlichen Individuums zu erhalten. Freilich hat sich der Rest nicht unerheblich vergrössert. Dass durch den Samenleiter Spermatozoen nach aussen entleert wurden, erscheint bei seiner Atrophie und bei der Durchreissung der natürlichen Ausführungsgänge nicht wahrscheinlich.

Bei den vollständig kastrierten Hähnen traten dagegen sichtliche Veränderungen ein, welche aber die überlieferten Be-

obachtungen nur zum kleineren Teil bestätigen, dagegen einiges Neue bringen.

Die Kapaunen krähten für gewöhnlich nicht, jedoch konnte ich fast ein Jahr nach der Operation, beim Erwachen des Frühlings bei zwei Exemplaren mehrmals ein deutlich ausgesprochenes Krähen konstatieren. Die Stimme war etwas leiser und heiserer als beim Hahn, das Krähen im ganzen und besonders die letzte Note kürzer.

Tretversuche wurden nur vereinzelt und meist bald nach dem Eingriff gemacht, doch sah ich noch in diesem Sommer, also über ein Jahr nach der Kastration, wie ein Kapaun diesen Akt ganz regelrecht ausübte.

Von der angegebenen Friedfertigkeit und Feigheit war nichts zu merken. Im Gegenteil: Die Kapaunen kämpften untereinander, mit den Hähnen und Hühnern noch ein Jahr nach dem Eingriff häufig, mutig und ausdauernd. Sie ergriffen oft die Offensive und richteten einen Kontrollhahn übel zu. In keiner Weise konnten wir einen Umschlag, eine Entwickelung von Mutterliebe konstatieren, die sich in einer Fürsorge für beigegebene Küchlein ausgesprochen hätte. Beim Fressen benahmen die kastrierten Tiere sich nicht auffällig emsiger als Hähne und Hennen.

Die Kämme erreichten nicht „nur kaum die Grösse wie beim Hahn“ und „entwickelten sich nur wenig fort“, sondern schrumpften noch beträchtlich unter die Dimensionen, die sie bei der Operation hatten. Dadurch wurde auch ihre Form etwas verschieden vom Hahnenkamm. Beim Hahn stellt der freie Rand eine bogenförmig an- und hinten wieder absteigende, stark geschwungene, gezackte Linie dar. Die grösste Höhe befindet sich etwas hinter der Mitte der Kammbasis. Beim Kapaun hat der freie Rand diese starke Konvexität eingebüsst. Die Farbe erscheint blasser rot mit einem Stich ins Graue und entbehrt des Glanzes. Die Kämme der gleichalterigen, gleichrassigen und unter gleichen Lebensbedingungen gehaltenen Kontrollhähne hatten in derselben Zeit nach allen Richtungen beträchtlich zugenommen. Aus der beigefügten graphischen Darstellung erkennt man sehr deutlich die Schrumpfung des Kapaunenkammes gegenüber seinen ursprünglichen Dimensionen bei der Operation und das gleichzeitige, starke Wachstum der Hahnenkämme. Die aufgetragenen Maasse stellen jedesmal den Durchschnitt von je vier gleichalterigen Tieren dar. In dieser bild-

lichen Wiedergabe sind an letzter Stelle immer die Dimensionen beim Huhn zum Vergleich beigefügt.

Auch die Bartläppchen zeigten seit der Kastration eine Abnahme an Länge und Breite. Die Form änderte sich insofern, als

Höhe der Kämme ($^1/_2$ nat. Höhe).

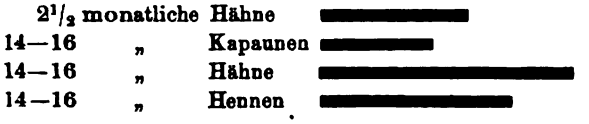

Länge der Kämme ($^1/_2$ nat. Länge).



Dicke der Kämme (3 × nat. Dicke).



Länge der Bartläppchen ($^1/_2$ nat. Länge).

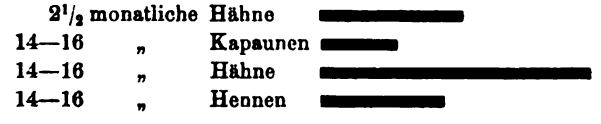

Grösste Breite der Bartläppchen ($^1/_2$ nat. Breite).

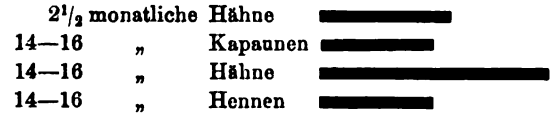

Dicke der Bartläppchen (10 × nat. Dicke).

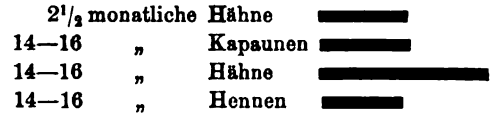

die grösste Breite von der Mitte, wo sie sich beim Hahn findet, nach der Basis rückte. Die Farbe erschien wie beim Kamm abgeblasst und matt. Beim Vergleich mit den Kontrollhähnen zeigten diese an ihren Bartläppchen eine starke Verlängerung und Verbreiterung unter Wahrung der grössten Breite in der Mitte.

Die hinter dem äusseren Ohr gelegenen lappigen Hautanhänge, ähnlich den Bartläppchen, die sogenannten „Ohrlappen“ oder „Ohrscheiben“ sind aber von den Anhangsgebilden des Kopfes fast noch am wenigsten entwickelt. Während sie bei dem $2^1/_2$ monatlichen Hahn zur Zeit der Operation schon als erhabenes lappiges Gebilde bestehen und beim ausgebildeten Hahn als eine vorwiegend weissgefärbte Hautduplikatur herabhängen, wird beim Kapaun diese Stelle nur durch einen weissen, kahlen, runzeligen Fleck gekennzeichnet, der fast vollständig in das Niveau der Haut einbezogen ist und keinen freien Rand mehr hat. Auch beim Huhn sind diese Ohrscheiben, wenn auch in geringerem Grade als beim Hahn, ausgeprägt und stehen deutlich vom Kopfe ab.

Die Sporen nahmen entgegen den seitherigen Behauptungen in gleicher Weise, vielleicht etwas stärker zu wie beim Hahn.

Länge der Sporen (3 × nat. Länge).



Ebenso behielt und entwickelte das Gefieder durchaus den Charakter des männlichen Tieres. Steiss- und Halsfedern sowie die Farbenpracht des gesamten Federkleides waren sogar noch besser ausgebildet als beim nicht operierten Tiere. Die Federn am Hals und Steiss wurden beträchtlich länger und prächtiger.

Länge der Sichelfedern am Steiss ($^1/_{10}$ nat. Länge).



Länge der Federn am Hals ($^1/_{10}$ nat. Länge).

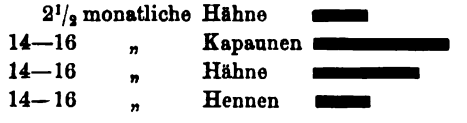

Der beigegebenen Darstellung dieses Verhältnisses liegen die Messungen von den Sichelfedern bei 4 Kapaunen und 4 Hähnen und einer grossen Anzahl von Halsfedern bei beiden zu Grunde.

Welchen bestimmten Gesetzen die Mauserung bei dem Kapaun

unterworfen ist und inwiefern sie von der des Hahnes abweicht, konnte ich nach dem seitherigen Material noch nicht mit Sicherheit feststellen. Jedoch habe ich entgegen den Angaben von Samuel und anderen 14 Monate nach der Operation, im Monat Juli bei den zwei noch solange am Leben gelassenen Kapaunen die Mauserung deutlich konstatieren können. An dem einen gerupften Tier sah man auf dem □cm Hautoberfläche stellenweise 3—4, ja 10—12 neu hervorspriessende Federn, zum grössten Teil noch von der Federscheide umgeben, von 2—3 cm Länge. Bei dem anderen Exemplar war das Gefieder ebenfalls im Wechsel begriffen. Gleichalterige Kontrollhähne mauserten zu dieser Zeit nicht.[1])

Der Körperbau des Kapauns erscheint gegen den gedrungenen Wuchs des Hahnes etwas schlanker.

Alle diese Charakteristica des Kapauns sind auf Tafel XIII wiedergegeben, wo man Hahn, Kapaun und Huhn nebeneinander sieht und miteinander vergleichen kann.

Bei einer über einjährigen Beobachtungszeit einer grösseren Anzahl Kapaunen traten im Äusseren der Tiere Umstimmungen auf, die sich im wesentlichen in einer Schrumpfung der Kämme, Bartläppchen und Ohrscheiben und in einer lebhafteren Entwickelung des Federkleides aussprachen. Die Kastration beeinflusst also die sekundären Geschlechtscharaktere in ganz verschiedener Weise. Die einen, in einer mehr regressiven, die anderen in einer mehr progressiven Weise; wieder andere, wie z. B. die Sporen entwickeln sich bei Hahn und Kapaun annähernd gleich. Dem Huhn wird der kastrierte Hahn durchaus nicht ähnlich.

Fragen wir uns nun, wie man so lange Zeit die Behauptungen der Geflügelzüchter in ihrem ganzen Umfang hat hinnehmen können, so lässt sich das teilweise vielleicht so erklären: Es gilt als eine Anforderung des Handels, dass der Kapaun ohne Kamm, Bartläppchen und Sporen erscheint. Es werden den Tieren daher vielfach von den schlauen Hühnerzüchtern diese drei Organe, entweder gleich nach der Operation, oder manchmal auch ohne vorausgegangene Kastration abgeschnitten. Dieser Brauch ist auch schon

---

[1]) Nachträgliche Anmerkung: Zweiundzwanzig Mitte Juli bezw. Mitte August 1898 kastrierte Hähne mauserten ausnahmslos in der Mitte des Monats September gleichzeitig mit den Kontrollhähnen.

deswegen für den Geschäftsmann sehr lukrativ, weil hauptsächlich in Frankreich diese abgeschnittenen Kämme und Bartläppchen besondere Handelsartikel darstellen und als Delikatessen gut bezahlt werden. Dazu kommt noch, dass es an manchen Orten Mode ist, den Tieren die beiden Sichelfedern des Steisses auszuziehen. Als besonders schön gilt der Kapaun, wenn ein abgeschnittener Sporn auf die frische Wundfläche des Kammstumpfes aufgeheilt wird und nun infolge der weitaus besseren Ernährung zu einer Länge von einigen Centimetern auswachsen soll (!). Dann hat man sogar gehörnte Kapaunen.

Grosses allgemeines Interesse erregt bei den menschlichen in ihrer Jugend verschnittenen Eunuchen[1]) bezw. Kastraten der Einfluss der Kastration auf die Stimmbildung. Sie sollen gute Diskantsänger werden. Bemerkenswert erscheint auch die Beobachtung, dass diese kastrierten Sänger ihre Stimme frühzeitig verlieren und ihre Aussprache eine schlechte sein soll. Manche Buchstaben, wie z. B. das r, können sie nicht ganz aussprechen.[2]) Auch den sogenannten natürlichen Eunuchen, d. h. männlichen Individuen mit kongenitalem Defekt beider Hoden, werden Weiberstimmen vindiziert.[3])

Dieser funktionellen Verschiedenheit liegt ein von der Norm abweichendes Verhalten des stimmbildenden Organs zu Grunde. Anatomisch untersucht sind, soviel ich habe finden können, nur zwei Kehlköpfe von frühzeitig ihrer Hoden beraubten Männern. Der eine war $^1/_3$ kleiner als der von Männern gleichen Alters und gleicher Statur. Er ähnelte dem eines Kindes oder Weibes und die Stimmritze war eng. Diese Beobachtung stammt von Dupuytren.[4]) Ein ähnliches Verhältnis hat später Wenzel Gruber[5]) bei

---

[1]) Unter Eunuchen versteht man wohl meist Kastraten mit gleichzeitiger Ablatio penis.

[2]) J. J. Rousseau, citiert von Godard in Recherches tératologiques sur l'appareil Séminal de l'homme, Paris 1860, pag. 71. Anmerkung.

[3]) Wenzel Gruber, Die kongenitale Anorchie beim Menschen. Medizinische Jahrbücher, 1868, XV. Bd., S. 55.

[4]) C. Dupuytren, Note sur le développement du larynx dans les Eunuches, Bulletin des sciences par la société Philomatique de Paris, Tome III, 1811, pag. 143.

[5]) Wenzel Gruber, Untersuchung einiger Organe eines Kastraten. Archiv für Anatomie, Physiologie und wissenschaftliche Medizin, 1847, S. 463.

einem 65 jährigen Eunuchen gefunden: „Das Medium aus den vom Kastraten (zum Manne und zum Weib) erhaltenen Verhältnissen zeigt:

1. dass der Kehlkopf (im ganzen) des Mannes um $^1/_4$ grösser ist als der des Kastraten;

2. dass die Grösse des Kehlkopfes des Kastraten jene des Weibes bloss um $^1/_7$ im Umfang übertrifft und

3. dass sonach die Grösse des Kehlkopfes des Kastraten in Beziehung seines allgemeinen Umfanges auffallend zu jener des Weibes sich hinneigt."

„Die Stimmritze des Kastraten, verglichen mit den Angaben von Huschke, Krause, Müller u. a., steht gleichsam in der Mitte zwischen der des Weibes und jener des Mannes, wenigstens was die Pars vocalis betrifft; in Beziehung der Pars respiratoria nähert sie sich sehr jener des Mannes".

„Die ganze zartere Gestaltung des Kehlkopfes, der wenig vorspringende Adamsapfel und der stumpfe Winkel, zu welchem sich die beiden Schildknorpelplatten vereinigen; die an keiner Stelle irgend eines seiner Knorpel eingetretene Verknöcherung, da doch sonst bei dem männlichen Geschlechte schon in den mittleren Jahren und bei dem Weibe von einem gleichen Alter — wie bei dem Kastraten — wenigstens hie und da Verknöcherungspunkte aufzuweisen sein dürften": Alle diese Momente bestimmen ihn zu der Auffassung, dass „der Kehlkopf nicht nur dem eines Weibes, sondern auch überhaupt dem eines Individuums aus dem noch jugendlichen Alter entspricht."

Ähnlich wie beim Menschen verhält es sich nun beim Kapaun, wie man an den nebeneinander gereihten Kehlköpfen sehen kann. (Fig. 1—3.) Der erste und grösste stammt vom Hahn, der mittlere vom Kapaun und der kleinste vom Huhn. Die Tiere befanden sich alle in dem gleichen, 14—16 monatlichen Alter und waren unter den gleichen Lebensbedingungen herangewachsen. Der Unterschied ist augenfällig: der Kehlkopf des Kastraten steht an Grösse in allen Dimensionen zwischen dem des ausgebildeten männlichen und weiblichen Tieres. In diesem Verhalten stimmten drei nach dieser Richtung untersuchte Kapaunen-Kehlköpfe miteinander überein.

Dass es sich bei diesem Grössenunterschied im Kehlkopf des Hahnes und Kapaunes um eine Hemmung in der Entwickelung handelt, geht wohl aus der folgenden bildlichen Darstellung des Kehlkopfwachstums hervor. Den drei ersten Figuren sind die

Fig. 1. 14—15 Monate alter Hahn.

Fig. 2. 14—15 Monate alter Kapaun.

Fig. 3. 14—15 Monate alte Henne.

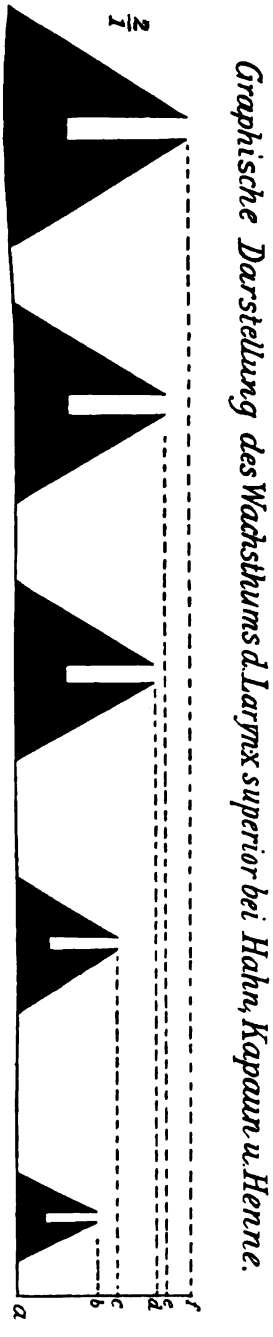

Graphische Darstellung des Wachsthums d. Larynx superior bei Hahn, Kapaun u. Henne.

Durchschnittsmasse von je drei Hahnen-, Kapaunen- und Hennen-Kehlköpfen zu Grunde gelegt. Alle Tiere waren 14—16 Monate alt. Die beiden letzten kleineren Figuren geben die durchschnittlichen Dimensionen von je zwei dreimonatlichen Hähnen und Hühnern wieder, also aus der Zeit, in welcher die Hähne kastriert wurden.

Der Hahnenkehlkopf ist im Laufe des Jahres um die Strecke *c*—*f* in der Höhe gewachsen. Der Kapaunenkehlkopf ist nach der Kastration auch noch beträchtlich, um die Strecke *c*—*e* gewachsen, bleibt aber doch um die Strecke *e*—*f* hinter dem des Hahnes zurück. Der Hennenkehlkopf hat von *b*—*d* zugenommen, ist aber noch um *d*—*e* kleiner als der des Kapauns. Ähnlich ist es mit den übrigen Dimensionen.

Von einer aktiven Annäherung an das weibliche Tier, wie sie von mancher Seite bei den durch die Entfernung des Hoden bedingten Veränderungen angenommen wird, ist bei dem Kastratenkehlkopf nichts zu merken. Nach der Operation hat sich das Organ in der gleichen Richtung wie beim Hahn entwickelt und den Hühnerkehlkopf an Grösse in allen Dimensionen noch überflügelt. Kapaunen und Hennenkehlkopf haben allerdings untereinander gemeinsam, dass sie beide der infantilen Form näher stehen, als der Kehlkopf des Hahns, deshalb sehen sie auch einander ähnlich. Ja, sie können unter Umständen auch einander gleich werden, wie

beim Menschen, denn wenn Dupuytren den Kehlkopf des Kastraten um $^1/_3$ kleiner als den des Mannes angiebt, so entspricht das nach den Messungen von Huschke der Grösse des weiblichen Kehlkopfes.[1])

Dieses Organ, der Larynx superior des Vogels, entspricht morphologisch dem Kehlkopf des Menschen, hat aber mit der Stimmbildung nichts zu thun. Das Krähen wird vielmehr in einem räumlich weit von ihm getrennten Apparat, dem Larynx inferior oder Syrinx, erzeugt, der in der Nähe der Bifurkation der Trachea seinen Sitz hat. Auch hier fand ich in einem genauer untersuchten Fall zwischen Kapaun und Hahn Unterschiede, die sich in Stärke und Ansatz der Muskulatur, in Stärke und Anordnung der elastischen Fasern und vielleicht auch in der Schleimhautbekleidung aussprachen. Ich möchte mich hierüber jedoch nicht bestimmt äussern, ehe ich nicht ein grösseres, vollständig gleichmässig präpariertes Material nach dieser Richtung untersucht habe.

Die Geschlechtsunterschiede zwischen männlichem und weiblichem Tier stimmten, soweit es sich nach zwei Fällen beurteilen lässt, im grossen und ganzen mit dem überein, was von Häcker[2]) neuerdings über andere Vögel publiziert wurde.[3])

Aber nicht nur der Kehlkopf scheint von dieser Entwickelungshemmung betroffen. Bei der genauen Wägung der inneren Organe bei einem Hahn und einem Kapaun fielen mir besonders beim Gehirn und beim Herzen Differenzen auf. Die Tiere waren gleich alt, der Hahn wog 1560 g, der Kapaun 1965 g. Das grössere Gewicht des Kapauns ist durch die ganz enorme Fettentwickelung im subkutanen und subserösen Bindegewebe, im Mesenterium, Netz und am Herzen bedingt, die ihren Grund wohl in einer Stoffwechseländerung hat, denn die Lebensbedingungen sind für Kapaun und Kontrollhahn die gleichen gewesen.

Das Gehirn wiegt beim Hahn 3,45 g, beim Kapaun 3,30 g.

Noch mehr tritt der Unterschied hervor, wenn man das Verhältnis vom Gehirngewicht zum Gesamt-Körpergewicht nimmt:

---

[1]) Wenzel Gruber l. c. S. 473, Anmerkung.

[2]) V. Häcker, Über den unteren Kehlkopf der Singvögel, Anatomischer Anzeiger, 1898, XIV. Bd., Nr. 21.

[3]) Herrn Professor Häcker danke ich hier nochmals bestens für die liebenswürdige Demonstration seiner Präparate.

Gehirngewicht: Gesamt-Körpergewicht beim Hahn = 1:452,174,
„ „ „ beim Kapaun = 1:595,454.

Ähnlich steht es mit dem Herzen:

Das Gewicht des Herzens beträgt beim Hahn 18,7 g,
„ „ „ „ „ „ Kapaun 16,65 g.

Gewicht des Herzens: Gesamt-Körpergewicht beim Hahn = 1:83,422,
„ „ „ „ beim Kapaun = 1:118,018.

Wie weit dieses Verhalten allgemeine Gültigkeit hat und auch andere innere Organe daran partizipieren, werde ich später an einer grösseren Anzahl von Einzel-Wägungen und Messungen nachzuweisen versuchen.

Bei dem Vergleich der Skelette von einem Hahn und zwei Kapaunen fanden sich ebenfalls bemerkenswerte Abweichungen. Der Schädel des Kapauns ist etwas weniger massig als beim Hahn, die einzelnen Knochenspangen sind etwas zierlicher. Die Muskelansätze scheinen infolge einer etwas schwächeren Ausbildung der Muskulatur weniger ausgeprägt. Das Foramen occipitale magnum ist beim Kapaun nicht in dem Masse queroval wie beim Hahn und der Processus condyloideus des Basioccipitale ist beträchtlich schwächer.

Am Rumpfskelett fallen beim Kastraten die grössere Engigkeit der Furcula und die deutlichen Verbiegungen von Furcula und Sternum auf. Am Thorax sind die Querdurchmesser etwas verringert, die Höhendurchmesser etwas vermehrt. Das Sternum ist gegen den Horizont beim Kapaun stärker geneigt und sein hinteres Ende der Lendenwirbelsäule stärker genähert. Die miteinander verschmolzenen Seitenteile der Brustwirbelsäule und die Darmbeine sind bei den zwei Kapaunen breiter als beim Hahn.

Weitere und genauere Messungen an einer grösseren Zahl von Skeletten müssen ebenfalls einer späteren Arbeit vorbehalten bleiben.

Die Kastration beim jugendlichen Hahn beeinflusst also nicht nur seine sekundären Geschlechtscharaktere, sondern scheint hiernach auch in den Stoffwechsel und die Entwickelung seiner inneren Organe und seines Knochengerüstes einzugreifen.

Während man beim Hahn nun thatsächlich häufig die Kastration ausgeführt hat und noch ausführt, steht es sehr im Zweifel,

trotzdem man immer und immer wieder von „Kastration der Hennen“ spricht, ob jemals ein Huhn seiner Keimdrüse vollständig beraubt wurde und von diesem Eingriff mit dem Leben davongekommen ist.

Unter dem, was man heutzutage im Handel als Poularde bezahlen muss, versteht man nichts als ein fettes, junges Huhn, das vor Eintritt der Legreife der Vollmast unterworfen wurde.

Die Entfernung des Eierstockes ist wegen ungünstiger, anatomischer Verhältnisse nach anderer und meiner Erfahrung überhaupt sehr schwierig, fast stets tödlich oder nur unvollständig möglich. Nach Vennerholm[1]) „ist die Entfernung des Ovarium bei Hühnern infolge ihres eigentümlichen Baues kaum denkbar und kann kaum anders als partiell vor sich gehen“. Hanau[2]) ist die Operation nur unvollständig gelungen. Ich habe bei zwölf Hühnern die Kastration auf die verschiedensten Arten versucht, aber nur 4 Tiere kamen mit dem Leben davon, und bei ihnen bin ich noch in keiner Weise sicher, ob ich die Keimdrüse total entfernt habe.

Diese Operation ist daher wohl niemals von Experimentatoren oder Züchtern mit Erfolg ausgeführt worden, man hat sie vielmehr durch verschiedene andere Verfahren zu umgehen gesucht.

Abgesehen von offenbarem Schwindel, welcher darin bestand, dass man nur einen Schnitt in die Haut machte, nahm man die Bürzeldrüse (Glandula uropygii), die zum Einfetten des Gefieders dient, oder die Bursa Fabricii[3]), die man fälschlicherweise für den Eierstock oder gar die „Mutter“ hielt, heraus.[4]) Dabei bedachte man nicht, dass diese Organe zu den Geschlechtsteilen in gar keiner Beziehung stehen und bei beiden Geschlechtern vorkommen.

Die Operation, durch welche man die Wirkung der Kastration mit Sicherheit zu erreichen glaubt, besteht in einer Durchschneidung bezw. Resektion des Legrohres. Auf solche Tiere beziehen sich auch die unten angezogenen Angaben Yarells, Bland Suttons und anderer. Man schrieb dieser Verödung eines

---

[1]) Vennerholm, Die weiblichen Geschlechtsorgane im Handbuch der tierärztlichen Chirurgie und Geburtshilfe, S. 253.

[2]) Hanau l. c.

[3]) Vennerholm l. c.

[4]) Cf. auch Römer l. c. II, S. 88 und W. Freund, Die Hühnerzucht, Berlin, Schultzes Verlag, S. 78 u. a.

Abschnittes des Legkanales eine Rückwirkung auf die Keimdrüse zu, deren Funktion dadurch vollständig aufgehoben werden sollte. Damit sollte auch der angebliche Einfluss des Eierstocks auf den ganzen Körper, auf die einzelnen Organe und insbesondere auf die sekundären Geschlechtscharaktere in Wegfall kommen.

Yarell[1]) giebt an: „Die Operation (Kastration) an der Henne vollführt ist viel einfacher als erwartet werden sollte. Eine kleine Incision wird durch die dünne Haut der Weichengegend auf der linken Seite gemacht. Der Ovidukt, der gerade mitten drin liegt, wird so leicht sichtbar gemacht und man braucht dann nur noch ein kleines Stück davon wegzuschneiden, so dass die Kontinuität des Kanals aufgehoben ist. Die Follikel werden dann nicht mehr grösser und der Zusammenhang zwischen den Geschlechtsorganen und der Stimme tritt bei der Henne nicht weniger in Erscheinung wie beim männlichen Tier. Sie macht einen unvollkommenen Versuch, das Krähen des Hahnes nachzuahmen. Es erfolgt eine Zunahme an Grösse des Kammes und ein Sporn oder Sporen kommen hervor, bleiben jedoch kurz und stumpf. Das Gefieder unterliegt einer Alteration, welche die Züchter schmutzig-federig (foul-feathered) nennen, indem die Form gekräuselt wird und die Farbe sich ändert. Besonders bemerkenswert ist ein Ausbleiben der Vergrösserung an der hinteren Partie des Rückens, die bei allen wahren weiblichen Individuen beobachtet wird und zur Passage des ausgebildeten Eies nötig ist. Diese Vögel werden, wenn sie 10—12 Monate alt sind, auf die Londoner Märkte geschickt, und so wird eine weitere Beobachtung unmöglich."

Dann folgt die schon S. 2 erwähnte Bemerkung über die grosse Ähnlichkeit zwischen Kapaunen und „kastrierten" Hennen und die Annahme von Charakteren, die entschieden in der Mitte zwischen beiden Geschlechtern liegen.

Bland Sutton[2]) beschreibt die Operation und ihre Folgen in sehr ähnlicher Weise: „Der Eingriff bei dem weiblichen Vogel besteht darin, dass man eine kleine Incision in der Flankengegend

---

[1]) Yarell: On the change in the plumage of some Hen-Pheasants; Philosophical Transactions of the Royal Society of London 1827, Part I, pag. 272.

[2]) Bland Sutton l. c.

macht und sich den Ovidukt aufsucht, von dem man ein Stück wegschneidet. Nach der Operation vergrössert sich das Ovarium nicht mehr und die Henne macht einen Versuch, das Krähen des Hahnes nachzuahmen. Dazu kommt eine Zunahme in der Grösse des Kammes, ein Sporn oder Sporen schiessen hervor, bleiben aber kurz und stumpf. Die Federn erleiden dabei einen Wechsel in der Farbe. Eine weitere merkwürdige Folge ist die eigenartige Form des hintersten Teiles des Rückens, bedingt durch das Fehlen der Erweiterung der Knochen, wie sie bei allen wirklichen, weiblichen Tieren beobachtet wird. Durch diese Ausbildung erreichen die Hennen eine genügende Weite des Beckens, um den Eiern den Durchtritt zu gestatten."

So erzählen Yarell und Bland Sutton, Brandt und Nagel schreiben es ihnen nach und machen davon Nutzanwendungen für ihre Theorien.

Brandt[1]) legt in seiner Abhandlung über Hahnenfedrigkeit „besonderen Wert auf den durch Yarells Angaben gegründeten Nachweis, dass Hahnenfedrigkeit in allen Lebensperioden auftreten und auch künstlich durch Kastration hervorgerufen werden kann". (l. c. pag. 153).

An einer späteren Stelle (pag. 172) spricht er von einer Abhängigkeit des Eierstockes vom Müllerschen Gang bei Vögeln und wendet dieses Verhalten auf einige seiner Fälle von Atrophie des Ovarium mit gleichzeitiger Verödung des Ovidukts an. Er nimmt an, dass die Erkrankung des Eileiters das Primäre sei und die Schrumpfung des Eierstocks bedinge. Als Stütze seiner Auffassung führt er „die Angaben Yarells über die einfachste Kastrationsmethode der Hennen durch Läsion des Eileiters an, welche eine Atrophie des Eierstocks nach sich zieht". „Die Rückwirkung der Integritätsstörung" — fährt er dann fort — „der Geschlechtswege auf den Eierstock kann unabhängig vom Mechanismus ihres Zustandekommens als teleologische Erscheinung betrachtet werden, durch welche Bauchschwangerschaft resp. das Steckenbleiben auch unbefruchteter Dotter oder ganzer Eier in der Bauchhöhle oder im Ovidukt verhindert wird." Weiterhin „erblickt er in dem Umstand, dass Poularden arrhenoid werden, den besten Beweis gegen die ausschliessliche Abhängigkeit der sekundären männlichen Geschlechtscharaktere von

[1]) Brandt, Anatomisches und Allgemeines über die sog. Hahnenfedrigkeit etc. bei Vögeln. Zeitschrift für wissenschaftliche Zoologie. Bd. 48, 1889.



1. 15 Monate alter Hahn
2. 15 Monate alter Kapaun
3. 15 Monate alte Henne

Verlag von Arthur Georgi in Leipzig.

den betreffenden Keimdrüsen, denn durch die Entfernung des Ovarium entstehen ja noch keine Testikel" (pag. 182).

Von Brandt hat später Willey[1]) die Theorie, dass eine primäre Erkrankung des Eileiters eine Schrumpfung des Eierstocks bedinge, übernommen und für seinen Fall von Hahnenfedrigkeit bei der Ente angewandt.

Nagel[2]) identifiziert noch ganz neuerdings ebenfalls Kastration mit der Durchschneidung des Eileiters und setzt beide in ihrer Wirkung gleich. So liest man in dem Handbuch der Anatomie des Menschen in dem von Nagel bearbeiteten Kapitel über die weiblichen Geschlechtsorgane: „Die angeborene, mangelhafte Entwicklung, oder gar das Fehlen des Organs (Eierstock) kennzeichnet sich durch die Verkümmerung aller geschlechtlichen Merkmale sekundärer Art. Durch die künstliche Entfernung des Eierstocks lässt sich eine ähnliche Wirkung erzielen. Aus der ganzen Tierwelt liegen zahlreiche Beweise hierfür vor. Man denke z. B. an die bekannte Beobachtung der Geflügelzüchter: Wird ein weibliches Huhn kastriert, so wächst der Kamm, es macht Versuche zu krähen, Sporen wachsen hervor (wenn auch nur andeutungsweise), die Federn wechseln die Farbe, das Becken bleibt enger". Dabei citiert Nagel Bland Sutton an der oben pag. 245 und 246 angeführten Stelle, wo von der Resektion des Eileiters die Rede ist.

Unsere Untersuchungen wurden mit sieben Hennen angestellt, von denen zur Zeit der Operation zwei 4, drei 6—7 und zwei 12 Monate alt waren. Die ganz jungen Tiere waren noch nicht legreif, die älteren befanden sich noch in der Legperiode. Zum Vergleich wurden gleichalterige Kontrollhühner gleicher Rasse unter den nämlichen Lebensbedingungen gehalten.

Die Resektion des Legschlauches ist nicht so leicht wie es nach den Angaben der Autoren scheinen könnte, ein Beweis ihrer persönlichen Unbekanntschaft mit diesem Eingriff. Die Schwierigkeiten sind durch die anatomischen und physiologischen Verhältnisse bedingt. Der Legkanal schlängelt

---

[1]) Willey, Untersuchung einer hahnenfedrigen Ente, Berichte der naturforschenden Gesellschaft zu Freiburg i. B. Bd. VI. Heft 2.

[2]) Nagel, Die weiblichen Geschlechtsorgane im Handbuch der Anatomie des Menschen von Karl v. Bardeleben. 1896. S. 41.

sich von der Kloake hinter den Därmen der Wirbelsäule entlang nach dem dicht unter dem Zwerchfell gelegenen Eierstock. Legkanal und Eierstock sind in der Legpause geschrumpft. Mit Beginn der Legreife wachsen die Follikel zu grossen Dottern aus, die sich dann successive vom Eierstock loslösen und das Legrohr nach aussen durchwandern. Auf diesem Wege bilden die Drüsen des Eileiters und Uterus, — in welche zwei Abschnitte man den Legkanal einteilen kann, — den Eiweissmantel mit den Hagelschnüren, welche den Dotter fixieren, die zähe Schalenhaut und schliesslich die Kalkschale.

Bei vier unserer Hennen wurde nun nach doppelter Seidenunterbindung mit möglichster Schonung seines Mesenterium ein ca. $1\,^1/_2$—2 cm langes Stück aus dem caudalen Abschnitt des Legrohres, der gerade von der Incisionswunde aus zu erreichen ist, reseziert. Bei den drei anderen wurde der obere Teil des Eileiters nach der Unterbindung total entfernt.

Das Experiment wurde insofern in seinem Verlauf etwas gestört, als ein interkurrenter Nasen-, Rachen-, Kehlkopfkatarrh der sog. „Pips" und Pilzkrankheiten der Haut drei der operierten Hennen im späteren Verlauf dahinrafften. Ich stehe jedoch nicht an, die Sektionsbefunde bei diesen Tieren mit zum Vergleich heranzuziehen, da die lokalen Veränderungen am Ovarium mit den Befunden an den zu gleicher Zeit geschlachteten, nicht erkrankten operierten und Kontrollhühnern übereinstimmten.

Um nun über den Einfluss der Resektion des Eileiters auf den Eierstock Aufschluss zu bekommen, wurden von den sieben operierten Hennen drei während der folgenden Legpause (5—6 Monate post operationem), zwei kurz vor dem Beginn der nächsten Legperiode (7 Monate post operationem) und zwei auf der Höhe der nächsten Legzeit (11—13 Monate post operationem) untersucht.

Während der Legpause schrumpften die Eierstöcke, die bei der Operation teilweise noch in voller Funktion und mit grossen Dottern besetzt waren, bis auf Mandelgrösse zusammen. Die Follikel haben an der Oberfläche eine ziemlich übereinstimmende Grösse von 1 bis höchstens 3 mm Durchmesser und stehen dicht gedrängt, so dass der Eierstock ziemlich gleichmässig gekörnt aussieht. Seine Farbe ist gelblichweiss mit einem Stich ins Rötliche. Zwischen diesen Follikeln befinden sich an einem Eierstock noch 8, ca. 2—3 mm im Durchmesser haltende, ganz dünnwandige, mit wasserklarem Inhalt gefüllte Bläschen und ein wie ein Welschkornkern

aussehender, zusammengeschrumpfter, gelblicher Körper. Diese Gebilde finden sich aber nur bei einem Eierstock (5 Monate post operationem) und stellen anscheinend Rückbildungsstadien der Dotter dar, jedenfalls ist der kleine gelbliche Körper so aufzufassen.

Die Legschläuche waren, soweit sie noch erhalten, stark geschrumpft. Die Peritonealhöhle und das Lumen des Legrohres waren vollständig frei von irgend welchen Eiresten.

Bei den Kontrollhühnern waren Eierstock und Legkanal in gleicher Weise regressiv verändert.

Kurz vor Beginn der nächsten Legperiode (7 Monate post operationem) vergrösserten sich die Ovarien in ganz normaler Weise wie beim nicht operierten Huhn. Sie sind taubeneigross, das Gros der Follikel besteht aus etwa 1—2—3 mm im Durchmesser haltenden Bläschen; dazwischen sind jedoch schon mehrere zu grösseren 3—6 mm im Durchmesser haltenden Kugeln herangereift, die teilweise bereits eine gelbliche Dotterfärbung annehmen.

Am merkwürdigsten gestaltet sich das Resultat aber während der kommenden Legzeit (11—12 Monate post operationem).

Bei einer der Hennen, welcher ein Teil des Legrohres reseziert worden war, bildete sich etwa 4—6 Wochen nach Beginn der Legreife an der Operationsnarbe ein gut gänseeigrosser Bauchbruch aus. Der Inhalt der Schwellung bestand, wie sich bei der Eröffnung zeigte, aus einer Masse zusammengesinterter schalenartiger Gebilde, die sich teils aus einer Eiweisssubstanz, teils aus einer mehr gelblich gefärbten dotterreicheren Masse aufbauen. In der freien Bauchhöhle lagen 9 ca. thalergrosse kollabierte Eiweisshüllen und freie Dottermassen. Der Eierstock war vollständig zur Reife entwickelt und mit mehreren etwa wallnussgrossen Dottern besetzt. Nach Säuberung der Bauchhöhle wurde der Bruchsack reseziert und die Wunde wieder geschlossen.

Vier Wochen später wurde das Tier geschlachtet. Das Abdomen war in toto stark aufgetrieben. Bei der Sektion fand sich der Eierstock in voller Thätigkeit. Er enthält Dotter von der allerverschiedensten Grösse: 3,2×2,5 cm; 2,5×2,2 cm; 1,5×1,4 cm u. s. w. in regelmässiger Abstufung von der ausgebildeten Dottergrösse bis zu Kleinkirschgrösse mit gelbem Inhalt; darunter noch kleinere von mehr weisslicher Farbe. Zwischen den grossen Dottern finden sich dem Eierstock ansitzend 3—4 kleinfingerhutgrosse, stark vaskularisierte, ca. $^1/_2$ mm dickwandige, kelchähnliche

Gebilde mit kollabierten Rändern, die Reste der geplatzten Dotterkapseln.

Der Ovidukt ist hypertrophisch und verhält sich in seinem oberen Abschnitt auf eine Strecke von ca. 20—30 cm wie beim nicht operierten Huhn in der Legzeit. Der Trichter ist intakt, der Durchtrittsschlauch ist schlaff zusammengefaltet, seine Dicke beträgt ca. 1,8 cm und seine Wandstärke ca. 3 mm. Die Oberfläche zeigt eine deutliche Längsfurchung und Runzelung.

Nach der Kloake zu, dicht über der Unterbindungsstelle erweitert sich das Legrohr plötzlich sehr stark, die Wand wird nur papierdünn und ist an einer Stelle schon ca. 4 cm weit eingerissen, aber wieder mit peritonealen Adhäsionen überzogen. Bei der präparatorischen Eröffnung sieht man diese Anschwellung des Legkanals bedingt durch ein in ihm steckendes vollständig ausgebildetes Ei, dem nur noch die Kalkschale mangelt. Das Ei ist 6 cm lang, 4,8 cm dick, hat seine wohlgebildete zähe Schalenhaut, seinen Eiweissmantel mit den Chalazen und einen normalen Dotter. Es ist gerade im Begriff durch den unteren Teil des an der Unterbindungsstelle gesprengten Legrohres in die freie Bauchhöhle auszutreten.

Zwischen den vielfach untereinander und mit dem Peritoneum parietale verwachsenen Därmen lagen 15 thalergrosse schalenartige Gebilde von gleicher Beschaffenheit, wie sie sich schon bei der Operation gefunden hatten. Eine grössere Anzahl davon ist an der vorderen Bauchwand zu einem blätterteigähnlichen Gefüge zusammengeballt. Ausser diesen untereinander mehr gleichartigen Eiresten fand sich auch ein etwa taubeneigrosses, dotterloses, nur aus Schalenhaut und Eiweissinhalt bestehendes sog. „Windei“ oder „falsches Ei“, wie es unter pathologischen Umständen auch vom nicht operierten Huhn gelegentlich einmal produziert wird. Auch frische Dottermassen quollen aus einzelnen Nischen zwischen verwachsenen Därmen hervor.

Das der Kloake benachbarte kaudalwärts von der Resektionsstelle gelegene Stück Legrohr ist ca. 5—6 cm lang. An der Einmündung in die Kloake ist es nur ca. 5 mm dick, schwillt aber nach oben hin zu einem Durchmesser von 8—10 mm an und geht am Ende in eine ca. haselnussgrosse, cystische Erweiterung über, die etwas sandigen Detritus enthält. Die Wand dieses Abschnittes ist ca. 2 mm dick, seine Innenfläche zottig, die Aussenfläche glatt

und ohne Längsfurchen. Der Ligaturfaden findet sich noch auf der Kuppe dieser cystischen Endanschwellung.

Die letzte noch übrig gebliebene Henne wurde am gleichen Tage geschlachtet. Der Eierstock ist ebenfalls vollständig ausgebildet und in lebhafter Thätigkeit. Die Grösse der einzelnen Dotter beträgt 3,7×3 cm; 3,5×2,5 cm; 3×2,4 cm; 2×1,8 cm u. s. w. nach abwärts. Am oberen Pol des Ovarium befindet sich ausserdem noch ein kirschgrosser, gelblicher, amorpher, zusammengeschrumpfter Körper von fester Konsistenz (in loco zurückgebildeter Dotter).

Der Ovidukt ist nicht so hypertrophisch wie im vorhergehenden Fall. Die resezierten Enden sind wohl verschlossen und kuppelförmig abgerundet. Die beiden Seidenligaturen sind noch in situ. Zwischen den beiden Enden hat sich eine membranöse dünne Gewebsbrücke gebildet. Die Länge des Legrohres von der Unterbindungsstelle bis zur Kloake beträgt 6,5 cm, von der Unterbindungsstelle bis zum Trichter ca. 20—30 cm. Der untere Abschnitt ist ca. 8 mm, der obere, dem Trichter benachbarte höchstens 1,7 cm dick. Die Wand ist fest zusammengezogen, zeigt nur eine minimale Längsstreifung und Furchenbildung. Das Legrohr ist gewunden, sein Lumen eng und leer, der Schlauch ist nicht abgeplattet, sondern mehr drehrund.

Zwischen den untereinander und den Bauchwänden vielfach verwachsenen Eingeweiden fanden sich 30 teils kugelige, haselnussgrosse, teils kollabierte, markstückgrosse Gebilde aus einer dotterreichen, gelblich-weissen Substanz, ausserdem frische Dottermengen und zwei amorphe, kirschgrosse, festere Klumpen einer zusammengeschrumpften gelben Masse. Eine grössere Menge dieser Dottertrümmer ist an der vorderen Bauchwand zu einem grösseren Haufen verschmolzen.

Nach diesen beiden letzten Beobachtungen ist es klar, dass im 1. Fall Eierstock und Ovidukt funktioniert und ihre Produkte in die Bauchhöhle ausgestossen haben; im zweiten Fall war der Eierstock gleichfalls in Thätigkeit, die Dotter waren aber direkt in die Peritonealhöhle gelangt, das Legrohr war nicht benutzt worden: Die Hennen hatten sich ihre Eier bezw. Dotter in die Bauchhöhle gelegt.

Aus der Gesamtheit der Experimente an den Hennen resultiert nun folgendes: direkt nach der Resektion des Ovidukts hat die Ovulation, selbst bei den während des Eingriffs noch in voller

Funktion stehenden Eierstöcken, vollständig sistiert. Man hätte sonst bei den in der folgenden Legpause untersuchten Hühnern Eireste in der freien Bauchhöhle oder im Legdarm finden müssen. Der Weg nach aussen war ja durch die Unterbindung abgeschnitten und die Eitrümmer wären wohl nicht rasch und vollständig resorbiert worden, wie wir aus der Beobachtung an den operierten Hennen in der Legzeit entnehmen können. Die am Eierstock festsitzenden grossen Dotter hatten sich vollständig zurückgebildet; ein Dotterrest an einem Ovarium während der Legpause (5 Monate post operationem) giebt von diesem Vorgang Zeugnis.

Die Unterbrechung der Funktion des Eierstocks erklärt sich wohl grösstenteils durch die Schwere des Eingriffs, der nicht ohne Schädigung des Intestinaltraktus und insbesondere seines Mesenteriums abgeht. Wissen wir doch, dass durch andere äussere Faktoren als Änderung der Ernährung, Lebensweise und des Aufenthaltsortes sich die Eierproduktion beim Huhne sehr stark beeinflussen lässt.

Beim Herannahen der Legzeit und während der nächsten Legperiode machten die Eierstöcke und teilweise auch die Legrohre dieselben physiologischen Wandlungen mit wie beim nicht operierten Huhn. Ovarium und auch in einem Fall Ovidukt traten in Thätigkeit und stiessen ihre Erzeugnisse in die freie Bauchhöhle aus, wo sie teilweise der Resorption anheimfielen. Wie weit diese Eiermassen wieder verschwunden wären, und ob die Hennen eine längere Fortdauer des Experimentes vertragen hätten, lässt sich nicht gut sagen. Auf der einen Seite handelte es sich um die Wegschaffung eines sehr massigen Materials und auf der anderen Seite hat das Peritoneum des Huhnes anscheinend eine sehr weitgehende Toleranz. Vielleicht bin ich später imstande darüber noch zu berichten.

Jedenfalls können wir nach diesen Untersuchungen sagen, dass der supponierte lokale Einfluss der Resektion des Ovidukts auf den Eierstock nicht eintritt. Von einer Kastration spricht man daher mit Unrecht.

Dass die sekundären Geschlechtscharaktere durch die beschriebene Operation eine Alteration erfahren, ist reines Phantasiestück.

Zur Täuschung könnte höchstens Anlass geben, dass normalerweise im Aussehen von Kämmen, Bartläppchen und Befiederung

bei den Hennen periodische Schwankungen vorkommen, die mit dem Wechsel von Legpause bezw. Mauser und Legreife zusammenhängen. Kämme und Kinnlappen werden beim Herannahen der Legzeit lebhaft rot und glänzend, das Gefieder wird glatter und schimmernd und der Steiss wird runder: „Als Kennzeichen guter Leghennen gelten lebhaft roter Kamm, ebenso glänzende, rote Kinnbacken, kräftig abgesetzte, mattweisse Ohrscheiben, lebhafte Röte der die Augenlider umgebenden Haut, rundes flaumfederiges, weites Hinterteil (Blumenkohl- oder Artischocken-Steiss). Diese Merkmale sind am augenscheinlichsten zur Legzeit.“ [1]) In der Legpause (Winter, Mauser) werden dann die Kämme und Bartläppchen welker und mattfarbiger, das Gefieder unscheinbarer.

Die erhöhte Thätigkeit des Eierstocks geht also hier mit einer lebhafteren Entwicklung des Gefieders Hand in Hand und nicht mit einer geringeren, wie man es nach der gewöhnlichen Ansicht über den Einfluss der Ovulation auf Federkleid und Behaarung erwarten sollte. In dieser Erfahrung bestärkten uns auch die persönlichen Mitteilungen grosser Geflügelzüchter.

Abgesehen von diesen physiologischen Schwankungen entsprach das Wachstum der Kämme, Bartläppchen, Sporen und Steissfedern vollständig dem der gleichrassigen, gleichalterigen und unter gleichen Lebensbedingungen gehaltenen Kontrollhennen. Eine Zunahme wie beim Hahn war in keiner Weise vorhanden. Auf der beigefügten bildlichen Dar-

		Operierte Hennen	Nicht operierte Hennen	Grössenverhältnisse
Kämme	Höhe			$^1/_2$ nat. Grösse.
	Länge			
	Dicke			
Bartläppchen	Länge			nat. Grösse.
	Grösste Breite			
	Dicke			
Länge der Sporen				10×nat. Grösse.
Länge der Steissfedern				$^1/_{10}$ nat. Grösse.

[1]) Römer l. c. II. pag. 55.

stellung sind die Durchschnittszahlen von je 4 operierten und 4 Kontrollhennen zum Vergleich gebracht. Die Messungen beziehen sich auf die Zeit von 7—13 Monaten post operationem. (Von den operierten Hennen waren zur Zeit der Operation eine 4, eine 6—7 und zwei 12 Monate alt.)

Die geringen Differenzen zwischen operierten und nicht operierten Hennen erklären sich aus individuellen Unterschieden, die bei diesen Anhangsgebilden natürlich vorhanden sind. Ab und zu kommen einem sogar ziemlich bedeutende Abweichungen zu Gesicht. So konnte ich z. B. bei einem nicht operierten, 16 Monate alten Huhn ein fast gleiches Wachstum der Sporen beobachten wie bei ebenso alten Hähnen.

Auch im übrigen traten im Federkleid und Benehmen bei den operierten Tieren keine bemerkenswerte Verschiedenheiten von den Kontrollhennen in Erscheinung. Sie liessen sich treten wie die anderen, insbesondere wurden Krähversuche nicht gemacht.

Von einer Beckenverengerung war bei dem Vergleich der Durchschnittszahlen von Messungen an den vier letzten Experimentalhühnern und vier Kontrollhühnern nichts zu bemerken. Die wesentlich für den Durchtritt des Eies in Betracht kommende Distanz zwischen den hinteren unteren Enden der Ossa pubica beträgt für die operierten Hennen 4,17 cm; für die Kontrollhennen 3,7 cm. Also noch ein wohl durch Zufall bedingtes kleines Plus zu Gunsten der operierten Hennen.

Zum Schluss möchte ich noch erwähnen, dass sich das Ei, welches wir im unteren Abschnitt des Durchtrittsschlauches bei der einen operierten Henne fanden, auch nach einer anderen Richtung verwerten liess.

Lange Zeit hindurch hat man ziemlich allgemein an einen Ansatz zur parthenogenetischen Entwicklung beim Hühnerei, an eine beginnende Furchung ohne Einwirkung von Samenzellen geglaubt und es giebt auch wohl noch gegenwärtig Forscher, die an dieser Ansicht festhalten. Neuerdings ist von Barfurth[1]) und

[1]) Dietrich Barfurth, Versuche über die parthenogenetische Furchung des Hühnereies, Archiv für Entwicklungsmechanik der Organismen. 1896. II. Bd.

Lau[1]) an einer grossen Anzahl Eiern von Hennen, die längere Zeit vom Hahn separiert waren, das Gegenteil gefunden worden. Die seither beschriebenen Täuschungsbilder lassen sich nach diesen Autoren teils auf eine mangelhafte Befruchtung durch überreife Spermatozoen, teils auf einen physikalisch-chemischen Prozess, vermutlich Wasserverlust und Gerinnung zurückführen. Die dadurch bedingte Dotterzerklüftung stellt einen unregelmässigen Segmentationsvorgang der Keimscheibe dar, bei dem die einzelnen Segmente keine Kerne enthalten.

Wir haben auf einem ganz anderen Wege die Spermatozoen über ein Jahr mit Sicherheit vom Eierstock abgeschlossen gehalten dadurch, dass wir den Ovidukt doppelt unterbunden und ein Stück aus seiner Kontinuität reseziert hatten. Auch bei unserem Ei fand sich, wie Herr Professor Keibel die Liebenswürdigkeit hatte zu konstatieren, keine Spur einer Furchung an der Keimscheibe.[2]) Von der Mitte der Keimscheibe senkt sich die Latebra in normaler Weise in die Tiefe. Bei der Durchmusterung einer lückenlosen Serie von 15 μ Schnittdicke fand sich im Bereich der Keimscheibe nur ein einziger Kern, den man wohl füglich als den Eikern auffassen darf. Richtungskörperchen wurden nicht gesehen.

---

[1]) Lau, Die parthenogenetische Furchung des Hühnereies. Dissert. Inaug. Jurjew (Dorpat) 1894.

[2]) Die etwas mehr extramedianen Schnittbilder ähneln dem in der Barfurthschen Arbeit in Fig. 5 abgebildeten Schnitt durch ein weichschaliges Uterusei.

Aus der deutschen Universitätsfrauenklinik zu Prag.

Der Pneumobacillus Friedländer im Tubeneiter.

Von

Dr. **Ferdinand Schenk,**
Assistenzarzt.

Nicht gar zu selten werden in Eitertuben ausser Gonokokken und Streptokokken, welche in der Ätiologie der eitrigen Eileiterentzündungen die grösste Rolle spielen, auch andere und zwar die verschiedenartigsten Bakterien und Kokken teils in Symbiose mit den vorgenannten, teils in Reinkultur nachgewiesen; so fand u. a. Witte[1]) unter 39 Fällen von Pyosalpinx 7 mal Gonokokken und zwar 4 mal allein, einmal Diplococcus longus conglomeratus, einmal mit Staphylococcus albus et aureus und einmal mit kurzen, dicken, nicht näher bestimmten Bacillen, 4 mal Pneumococcus lanceolatus Fränkel-Weichselbaum und zwar 2 mal allein, einmal mit zarten, leichtgekrümmten Bacillen und grössern dicken Bacillen mit Kapsel und einmal mit Staphylokokken und Bacillen des malignen Ödems, ferner 2 mal Streptokokken und Staphylokokken und 2 mal Streptokokken und kurze Bacillen.

Ausserdem beschreibt er[2]) zwei Fälle von Pyosalpinx, bei denen er Gonokokken und Streptokokken zusammen vorfand. Frommel[3]) züchtete aus einer Pyosalpinx Pneumokokken, ebenso Zweifel[4]).

Mackenrodt[5]) und Dürk[6]) fanden in ihren Fällen Staphylokokken, desgleichen Prochownik[7]) in 4 von seinen 80 Fällen.

---

[1]) Zeitschrift für Geb. Bd. XXV, Heft 1.
[2]) Centralblatt für Gyn. 1892, No. 23.
[3]) Centralblatt für Gyn. 1892, No. 11.
[4]) Archiv f. Gyn. Bd. 39.
[5]) Ref. Centralbl. f. Gyn. 1891, No. 2.
[6]) Münchner med. Wochenschrift 1894, No. 37.
[7]) Deutsche med. Wochenschrift 1893, No. 21.

Über ein grosses Material verfügen Menge[1]) und Kiefer[2]). Ersterer untersuchte 106 Fälle von Pyosalpinx; in 36 von diesen fanden sich Mikroorganismen und zwar 22 mal Gonokokken, 4 mal Streptokokken, einmal Staphylokokken, 9 mal Tuberkelbacillen und 2 mal anaërobe Bakterien; er fand im Gegensatz zu andern Autoren die betreffenden Bakterien stets in Reinkultur.

Kiefer hat 40 Fälle von Pyosalpinx und Ovarialabscess untersucht, mikroskopisch fanden sich 61½%, kulturell 40% keimhaltig, von den letzteren waren 22½% Gonokokken, 10% Bacterium coli, 5% Staphylokokken und 2½% Streptokokken. Martin[3]) hat 376 Fälle aus der Litteratur zusammengestellt, darunter 116 seinerzeit von Wertheim[4]) gesammelte Fälle, ferner 23 von Schauta[5]), 15 von Charrier[6]), 27 von Prochownik[7]), der oben erwähnte Fall von Frommel[8]) und 109 eigene Fälle. Es fanden sich darunter 86 mal Gonokokken, 50 mal Streptokokken und Staphylokokken, 7 mal Pneumokokken, 3 mal Bacterium coli und in 15 Fällen unbestimmte Bakterien und Saprophyten.

Über einen interessanten Bakterienbefund berichten endlich Robb und Ghriskey[9]), welche aus einem linksseitigen Ovarienabscess und der gleichzeitig mitentfernten Tube den Bacillus proteus Zenkeri und Streptokokken züchteten.

Diesen Fällen will ich im nachstehenden die Beschreibung eines Befundes anreihen, der bei einer Frau erhoben wurde, die im Juli 1897 wegen beiderseitiger Salpingo-Oophoritis auf der Klinik des Herrn Prof. von Rosthorn operiert wurde und bei der es mir gelungen ist, im Tubeneiter den bisher hier noch nicht beschriebenen Pneumoniebacillus Friedländer nachzuweisen.

Die Krankengeschichte dieses Falles ist folgende: die 40jährige Frau K. H. wurde im Jahre 1890 wegen Kloakenbildung bei gleichzeitiger regelmässiger Ausmündung des Darmes und der Harnröhre von Prof. Schauta operiert[10]). Es wurde damals die Ver-

[1]) Gesellschaft f. G. in Leipzig; Ref. Centralbl. f. G. 1895, No. 29.
[2]) Naturforschervers. in Frankf. a. M.; Ref. Centralbl. f. G. 1896, No. 42.
[3]) Die Krankheiten d. Eileiter. Leipzig, Verlag von Arthur Georgi, 1895.
[4]) Archiv f. Gyn. 1892, Bd. 42.
[5]) Arch. f. Gyn. 1893, Bd. 44.
[6]) Faits cliniques. Gazette méd. de Paris 1892, No. 18.
[7]) l. c.
[8]) l. c.
[9]) John Hopkins hospital Bull 1897. Ref. Centralblatt f. G. 1897, No. 51.
[10]) Archiv f. Gyn. Bd. 39. 1891.

bindung des Mastdarmes mit der Scheide zum Verschlusse gebracht, die Heilung erfolgte per primam mit Herstellung der regelmässigen Funktion.

Nach dieser Operation befand sich die Frau bis Juni 1897 vollkommen wohl. Sie ist seit dem 17. Lebensjahre menstruiert und zwar vierwöchentlich, anfangs 4tägig, ohne Schmerzen, seit dem 18. Lebensjahre mit Unterleibsschmerzen vor Eintritt der Blutung. In den letzten Monaten sollen die Schmerzen an Intensität zugenommen haben. Sie hat nie geboren, nie abortiert.

Am 6. Juni liess Patientin einen Coitus zu, vier Tage darauf trat eine starke Blutung aus dem Genitale auf; seither bestehen Schmerzen im Unterleib, nach weiteren 4 Tagen gelber Ausfluss, hier und da mit Blut gemischt, Harndrang und Fieber; das Abdomen ist aufgetrieben und schmerzhaft.

Am 29. Juni lässt sie sich an der Klinik aufnehmen.

Die Untersuchung ergiebt folgendes:

Perkussionsschall überall über dem Abdomen tympanitisch mit Ausnahme der abhängigen Partien rechts und einer zwei Finger breiten Zone unter dem rechten Rippenbogen. Durch die Bauchdecken tastet man einen Tumor, der links von der Mittellinie liegt und die Symphyse um 3 Querfinger überragt, derb und sehr druckempfindlich ist. Der Introitus hat eine trichterförmige Gestalt, die Scheide ist glatt, hat eine Länge von etwas mehr als einem Fingerglied, endigt blindsackförmig und hat am oberen Ende eine kleine Öffnung, durch welche man mit der Uterussonde eindringen kann, worauf sich etwas mit Blut gemischter Eiter entleert.

Die Patientin fiebert abends bis 39°.

Am 11. Juli wird die Operation (Prof. v. Rosthorn) vorgenommen.

Nach Eröffnung der Bauchhöhle sieht man zunächst den etwas nach rechts verdrängten Uterusfundus, links von ihm einen innig angelagerten, etwa apfelgrossen Tumor, welcher den linken Adnexen anzugehören scheint und von kugeliger Form ist. Über ihn zieht sich ein unregelmässiger, fingerdicker Wulst vom linken Gebärmutterhorn beginnend hin (Tube). Der seröse Überzug des Tumors ist grösstenteils glatt, glänzend, gerötet, der Tumor selbst fühlt sich prall elastisch an. Eine Probepunktion in die distale Hälfte desselben fördert Eiter zu Tage. Nach möglichst sorgfältigem Schutz der Därme mittelst Kompressen wird an die Lösung dieses linken Tumors gegangen, welche mit grossen Schwierigkeiten teils stumpf, teils scharf

gelingt. Hierbei entsteht jedoch an der hintern Fläche ein Einriss, aus welchem sich gelber Eiter in grosser Menge entleert. Sorgfältige Reinigung mit Tupfern. Nach vollständiger Loslösung und weiterer Untersuchung der Verhältnisse im kleinen Becken zeigt sich, dass auch die rechten Adnexe in einen ca. hühnereigrossen, derben Tumor umgewandelt sind. Die Auslösung dieser Geschwulst gelingt ebenfalls erst unter Schwierigkeiten; ausserdem ist der Douglas von Schwielen erfüllt, auch die Parametrien beiderseits schwartig verdickt. Da nun die geplante Radikaloperation wegen der schwierigen Zugänglichkeit zur Cervix sich nicht sofort ausführen lässt, wird zunächst nach Durchtrennung der Ligamente und Ablösung der Blase der Uterus supravaginal amputiert und erst nachträglich die Portio mit der Schere successive aus der Umgebung abgetrennt. Jodoformgazedrainage durch die Scheide mittelst zweier Streifen. Etagennaht. Heftpflasterverband.

Was den weiteren Verlauf anbelangt, so wäre aus der Krankengeschichte zu erwähnen, dass am 2. Tage nach der Operation Fieber bis 38.3 auftrat, der Puls auf 132 stieg. Nachdem der eine Streifen entfernt worden war, wobei sich etwas gestautes Sekret entleerte, fiel die Temperatur ab und auch die Pulszahl ging konstant herunter. Der weitere Wundverlauf war günstig, nur entleerte sich am 5. Tage nach der Operation aus dem untern Teil der Bauchwunde etwas dünnflüssiges, nicht übelriechendes Sekret, aus welchem ebenfalls der Pneumobacillus gezüchtet werden konnte.

Am 17. wurde der zweite Drainagestreifen und am 21. die Nähte entfernt.

Die Patientin wurde am 14. August geheilt entlassen, wobei folgender Abgangsstatus aufgenommen wurde.

Bauchnarbe 18 cm lang, bis auf eine ganz kleine granulierende Stelle im untern Wundwinkel per primam geheilt. Über dem linken Poupartschen Bande eine etwa fingerbreite, nicht druckempfindliche Resistenz. Die eingangs beschriebene Stenose ist jetzt für einen Finger knapp durchgängig, es entleert sich noch eine ganz geringe Menge gelblichen Sekretes.

Was den anatomischen Befund anbelangt, so bestehen die exstirpierten Teile aus dem im Collum amputierten Uterus und den beiderseitigen Adnexen. Grösste Dicke des Corpus uteri an dem in Formol konservierten Präparat beträgt $3^1/_2$ cm. Länge (ohne Portio) $5^1/_2$ cm. Schleimhautdicke zwischen 1 und 2 mm schwankend. An der Innenfläche der Mucosa befinden sich an zwei Stellen ca. steck-

nadelkopfgrosse Prominenzen. Uterus auf dem Durchschnitt von gewöhnlicher Struktur. Die Serosa ist beträchtlich verdickt, allenthalben, besonders aber an der Hinterfläche von vielfach zerrissenen Pseudomembranen bedeckt. Die rechten Adnexe in einen länglichen, ebenfalls von reichlichen Neomembranen eingehüllten Tumor verwandelt. Ohne weitere Präparation lässt sich nur die Pars isthmica tubae deutlich unterscheiden. Diese ist schon am Abgange vom Uterushorn etwa bleistiftdick. Bei näherer Untersuchung zeigt sich, dass die Tube weiterhin beträchtlich an Dicke zunimmt. Ampulle fingerdick, abdominales Ende verschlossen. Die Verlötung mit dem Ovarium ist eine derart innige, dass eine genaue Abgrenzung der beiden Organe nicht möglich ist. Im Zusammenhang mit der unteren Fläche der Tube und dem Ovarium stehen die Reste eines Sackes, dessen Wand bis 3 mm dick ist und dessen Innenfläche eine dunkelgefärbte Schicht bildet. Ein Einschnitt in die Gewebsmassen, welche unterhalb der Pars isthmica liegen, lässt deutlich Ovarialgewebe (alte Corpora lutea und albicantia) erkennen. Die Adnexe der linken Seite miteinander noch inniger zu einem fast ganseigrossen Tumor verwachsen, der zum Teil auch mit der linken Hälfte der hinteren Uteruswand verlötet ist. Tube und Ovarium lassen sich auch durch Präparation nicht voneinander trennen. Die Tube ist gleich beim Abgang vom Uterushorn mächtig verdickt. An der vorderen, unteren Fläche des Adnextumors befindet sich ein etwa wallnussgrosser, zusammengefallener, dickwandiger Sack, der im Innern mit Blut gemischten Eiter enthält. Verschiedene Einschnitte senkrecht auf den scheinbaren Verlauf der Tube durch den Tumor gelegt, treffen fast stets das Tubenlumen, welches sich alsbald bedeutend erweitert und reichlich gelblich eitrigen Inhalt zeigt. Gleichzeitig wird aber auch das teils chronisch entzündliche, teils von Abscessen durchsetzte Ovarialgewebe getroffen, kenntlich sowohl an cystisch veränderten Follikeln, als auch an Abscessen, deren Wandungen auf dem Durchschnitt als gelbe gezackte Linien erscheinen. (Corpus luteum-Abscesse.)

Beide Teile zeigen Verdickung aller Wandteile, nur sind die Veränderungen links stärker ausgeprägt, ausserdem ist der Inhalt der linken Tube dicker Eiter, der der rechten dünne, trübe Flüssigkeit. Besonders hervorzuheben ist einmal die gewaltige Verdickung der Ringmuskelschicht in der Pars isthmica der linken Tube, sowie die ganz auffallende beinahe bis zur Norm gehende Verkleinerung des Tubenlumens und deren Wand gegen das abdominale

Ende hin, welches sich in den Tumormassen nicht mehr genau feststellen lässt.

Mikroskopisch findet man an Schnitten, welche der linken Tube entnommen sind, hochgradige Rundzelleninfiltration innerhalb der Schleimhautfalten, das Lumen der Tube mit Eiter erfüllt, ebenso die abgesackten, mit Epithel bekleideten Hohlräume. Die Gefässe sind allenthalben stark erweitert. Die Infiltration erstreckt sich gleichmässig über die ganze Schleimhaut.

Mikroorganismen konnte ich in den Schnittpräparaten nicht finden.

Die Untersuchung des Eiters, die teils noch während, teils nach der Operation unter den gewohnten Kautelen vorgenommen wurde, ergab folgendes:

Im Deckglaspräparat zahlreiche Eiterkörperchen und kürzere, plumpe Stäbchen, keine Kokken. Auf Agar wachsen reichlich grauweisse Kolonien, teils konfluierend, teils isoliert, rund, erhaben, glänzend, fadenziehend. Mikroskopisch: Stäbchen, zumeist kurz, plump, mit abgerundeten Enden, dazwischen grössere und kleinere Formen. Keine Kapseln. Färbung nach Gram: negativ.

Zur weiteren Differenzierung werden Gelatine-, Agar- und Zuckeragarstichkulturen angelegt und ferner Bouillon, Milch und Kartoffel beschickt. Die Bouillon wird diffus trüb und zeigt einen kohärenten, weiss schleimigen Bodensatz. Die Indolreaktion ist negativ. Auf der Kartoffel wächst ein weisser schleimiger Rasen und nach 2—3 Tagen entwickeln sich sehr reichliche Gasblasen. Die Milch wird nicht zur Gerinnung gebracht.

Gelatinestichkultur nach einigen Tagen: Wachstum im Stich; um die Einstichsöffnung eine flache, grauweisse, unregelmässig geränderte kleine Scheibe. Die Gelatine wird nicht verflüssigt; in der Tiefe entwickeln sich einzelne Gasblasen. Agarstichkultur: Wachstum im Stich; um die Einstichsöffnung eine schleimig aussehende, flache, grauweisse Scheibe.

Der Zuckeragar wird stürmisch vergährt. Zur Prüfung der Virulenz werden drei weisse Mäuse, ein Meerschweinchen und zwei Kaninchen intraperitoneal mit 0,5—1 ccm einer jungen Bouillonkultur geimpft.

Die Mäuse und das Meerschweinchen gehen innerhalb weniger Stunden unter dem Bilde einer akuten Sepsis zu Grund; sowohl aus dem Peritonealexsudat als auch aus dem Herzblut wird der Pneumobacillus Friedländer gezüchtet.

Die Kaninchen erkranken, das eine geht nach 7 Tagen, hochgradig abgemagert, zu Grunde, das andere erholt sich nach einigen Tagen. Es erwies sich demnach der gefundene Bacillus, den wir nach dem Kulturergebnisse und den pathogenen Eigenschaften zweifellos als Pneumobacillus Friedländer ansprechen können, als hochgradig virulent.

Zum Schlusse noch einige Worte über die Ätiologie dieses Falles.

Ich glaube, dass eine primäre gonorrhoische Adnexerkrankung vorliegt, durch nachfolgende Einwanderung von den Pneumobacillen vom Darm oder von der Vagina her kompliziert.

Von Germano und Maurea[1]) sind unbewegliche, nicht nach Gram färbbare Kurzstäbchen, die auf der Gelatineoberfläche in flach ausgebreiteten, unregelmässig umgrenzten Kolonien wachsen. kein Indol bilden, die Milch nicht koagulieren und Zucker vergähren, also dem Pneumobacillus Friedländer sehr ähneln, in menschlichen Faeces nicht selten konstatiert worden und es ist daher nicht unwahrscheinlich, dass die Bacillen in unserem Falle vom Darm her, der an mehreren Stellen den Adnextumoren innig angelagert war, eingewandert sind.

Den Verlauf des Falles stelle ich mir in der Weise vor, dass die bereits seit längerer Zeit bestehende gonorrhoische Salpingo-oophoritis durch das Einwandern der Pneumobacillen in ein akutes Stadium getreten sei, eine Auffassung, die sich wohl mit der Martin's[2]) deckt, dass die einwandernden Mikroorganismen, woher sie auch kommen mögen, oft lediglich akute Erscheinungen eines chronischen Prozesses in den Adnexen bedingen.

Trotzdem es mir nicht gelungen ist, im Tubeneiter oder in Schnittpräparaten Gonokokken nachzuweisen, so erscheint mir die Annahme einer gonorrhoischen Erkrankung doch gerechtfertigt; denn bei älteren Prozessen gelingt in der Regel der Nachweis von Gonokokken, die in abgesackten Eiterherden ihre Lebensfähigkeit bald verlieren, nur selten. Dass der Prozess ältern Datums war, lässt sich aus den hochgradigen Veränderungen der Adnexe schliessen.

Den widersprechenden anamnestischen Angaben der Patientin über den Zeitpunkt der Infektion möchte ich keine Bedeutung beimessen, da sie, seit langem von ihrem Manne geschieden, offenbar Grund zu haben glaubte, in diesem Punkte andere als wahre Angaben machen zu sollen.

---

[1]) Zeitschrift f. Hyg. u. Inf. 12.

[2]) l. c.

Aus der Frauenklinik der Universität Strassburg.

Über die Behandlung chronischer Affektionen der weiblichen Beckenorgane, speziell der chronisch entzündlichen, mittelst Schrotbelastung.

Von

A. Funke,

I. Assistent der Klinik.

Die neuerdings vielgeübte Excision der inneren Genitalien bis zur Castration totale der Péanschen Schule, die behufs Heilung chronischer Beckenaffektionen angewendet wurde, stützt sich hauptsächlich auf die Unzulänglichkeit der bisher bekannten Resorptionsmethoden. Dies Verfahren war bis zu einem gewissen Masse berechtigt; denn war die Entzündung bis zur Bildung starrer Massen gediehen, so liessen in der That die bisherigen Methoden im Stiche. Speziell gegen diese alten verhärteten Exsudate und Entzündungsprodukte soll das neue Mittel seine Wirksamkeit ausüben.

Doch ist es weniger die Sehnsucht nach einem neuen Mittel gewesen, die Herrn Professor Freund veranlasst hat, die Schrottherapie einzuführen, als die ausserordentliche Einfachheit der Anwendung des Mittels, das Vorhandensein eines augenblicklichen Effektes und die leichte Erklärung desselben.

Ausgegangen ist Herr Prof. Freund von der Anwendung des Schrotbeutels in der Chirurgie, wo er einen eklatanten Erfolg von dem Auflegen eines Schrotbeutels auf einen eingeklemmten Netzbruch sah. Prof. Freund hat dann den Gang der Behandlung und die Erfolge der ersten 4 Monate auf der Braunschweiger Naturforscherversammlung 1897 vorgetragen. Seitdem ist fast ein Jahr vergangen und die Methode hat sich derart in der hiesigen Frauen-

klinik bewährt, dass wir die Erfolge veröffentlichen in der Zuversicht, dass die bei uns gemachten Erfahrungen sich auch anderwärts bestätigen werden!

Die Technik ist kurz folgende: Ein runder Mutterspiegel wird mit einem Condom überzogen in die Vagina eingeführt, der Condom durch den Mutterspiegel mit Schrot angefüllt, der Mutterspiegel entfernt; der Schrotbeutel bleibt 2—10—16 Stunden liegen und wird dann durch Zug entfernt.

Folgende kleine technische Winke mögen beachtet werden:

1. Das Speculum, ein gewöhnlicher runder Mutterspiegel, hat am besten einen Durchmesser von über $3^1/_2$ cm und eine Länge von nicht über 10 cm. Er ist also ein ganzes Stück kürzer als die gewöhnlichen Specula, denn mit der Länge des Rohres nimmt die Reibung zu, und die Schrotsäule lässt sich schlechter in die Vagina schieben. Zur Not kann man auch ein gewöhnliches mittleres Speculum nehmen, aber die Leichtigkeit das Schrot vorzuschieben vermindert sich mit der Länge und der Enge des Speculum.

2. Der Schrotsack besteht aus extrastarkem Condomgummi,[1]) welches in der Weise zubereitet ist, dass er unten am geschlossenen Ende etwas breiter ist, wie am offenen Ende, damit das Laquear möglichst damit ausgefüllt wird. Der Schrotsack wird nicht im frischen trockenen Zustand benutzt, sondern mindestens erst einige Stunden in Sublimatlösung genetzt. Er wird dadurch etwas kürzer, aber bedeutend haltbarer. Ein Schrotsack kann von einem geschickten Arzte für mehr wie 10 Applikationen benutzt werden. Aufbewahrt und desinfiziert werden die Säcke in Sublimatlösung. Gewählt wurde der Condomgummi, weil er eine sehr dünne, dehnbare, glatte Masse darstellt, welche am wenigsten Reibung macht und sich der Umgebung am besten anschmiegt. —

3. Als Füllung wurde Schrot No. 3 benutzt. Am besten ist das Schrot, wenn es ganz neu ist. Bei längerem Gebrauche oxydiert das Blei, die Oberfläche wird rauher. Deshalb muss es, namentlich, wenn es feucht geworden ist, an der Sonne getrocknet und durch Schütteln möglichst von dem an der Oberfläche gebildeten Oxydationsprodukten gesäubert werden. Das feine Schrot wurde deshalb genommen, weil es sehr schwer und doch ungeheuer beweglich ist. Die Schrote kriechen von selbst in alle Falten und

[1]) Käuflich bei Hofgummiwarenfabrik Metzeler in München, das Gross zu 22 Mk., und C. Streissguth, Strassburg i. E., Dutzend zu 2,50 Mk.

Furchen hinein und schmiegen sich völlig der Umgebung an. Das hintere Laquear, als der tiefst gelegene Punkt, füllt sich am stärksten an, weniger die mehr vulvawärts gelegenen Teile der Vagina, die mehr durch eine plattgedrückte Säule ausgefüllt werden. Es nimmt so der Beutel annähernd die Gestalt der Vagina an, wie sie Freund an seinen Wachsabgüssen demonstriert hat, modifiziert natürlich durch die von der Erkrankung bedingten Gestaltsveränderung der Vagina.

Die Applikation erleichtert man sich in folgender Weise: Das Speculum wird aussen gut eingeseift,[1]) der präparierte Schrotbeutel wird darüber gezogen und mit dem geschlossenen Ende in den Mutterspiegel eingestülpt. Darauf wird die Oberfläche des Schrotbeutels wieder eingeseift und die Frau auf einem Kissen in die Untersuchungsstellung gelegt. Speculum mit Schrotsack wird in die Vagina eingeführt, das Schrot partienweise in das Speculum eingefüllt und mit dem Finger oder Stopfer in die Vagina hineinbefördert. Das Schrot, das nach Zurückziehen des Mutterspiegels vor der Vulva liegen bleibt, lässt man entweder ablaufen oder stopft es mit dem Finger in die Vagina nach. Auf diese Weise werden gewöhnlich 500 g Schrot bequem in eine Vagina eingeführt, durch die noch nicht geboren ist; in die Vagina Mehrgebärender oder Schwangerer können 750—1000 g eingeführt werden. Je nachdem, wie der Schrotbeutel dehnen soll, kann derselbe vor, gegen oder hinter die Portio dirigiert werden. Will man den Schrotbeutel hauptsächlich vor die Portio dirigieren, dann ist es gut, das hintere Vaginalgewölbe mit einem Wattetampon auszufüllen. Die Frauen werden dann im Bett oder Sofa vollkommen platt gelegt, oder auf dem Keilkissen des Bettes oder dem Untersuchungskissen in mässige Beckenhochlagerung gebracht. Man wird, wenn man die Schrotbelastung mit Erfolg und Schonung anwenden will, dafür Sorge tragen, dass vor der Applikation Blase und Mastdarm entleert sind; denn die erste Unbequemlichkeit ist gewöhnlich die, dass die Kranken über Drang zum Wasserlassen klagen, allmählich lernen

[1]) Wenn am Introitus vaginae keine Rhagaden oder Eccoriationen sind, dann reizt die Seife nicht. Seife hat für das Glattmachen den grossen Vorteil, dass man die Gegenstände z. B. den Schrotbeutel oder den untersuchenden Finger sehr leicht mit lauwarmem Wasser wieder reinigen kann. Seitdem ich für die gynaekologischen Untersuchungen Seife oder Ungent. glycerini benutze, bekomme ich den faden Geruch der Vagina viel besser von den Fingern fort wie früher.

die Frauen, auch wenn der Schrotbeutel liegt, das Wasser abzuschlagen.

Die Entfernung des Schrotbeutels geschieht durch einfachen Zug, indem man vorsichtig mit 2 Fingern der anderen Hand an die Vulva nachgreift, damit der Beutel nicht reisst. Geschieht dies dennoch, dann werden in Seitenlage durch Einführung eines Rinnenspeculum die Schrote entfernt.

Das Verfahren ist so einfach, dass es sich in der Klinik leicht eingebürgert hat. Auch in der Privatpraxis ist dasselbe, ohne auf Schwierigkeiten zu stossen, angewendet worden. Eine mechanische Kontraindikation bietet nur die virginelle und die senil-atrophische Scheide, namentlich die letztere ist so wenig dehnungsfähig, dass sie zu wenig Schrot fasst, um den gewünschten Zweck zu erreichen. Man kommt ja aber auch selten in die Lage, bei solchen den Schrotbeutel anzuwenden.

Die Wirkung des Schrotbeutels ist eine direkte und eine indirekte, die erstere äussert sich in Zug (Dehnung) und Druck (Kompression), die letztere durch Veränderung der Blut- und Lymphcirkulation als Resorption.

Der Druck kommt zur Geltung bei allen Schwellungen und Exsudaten. Liegen dieselben im kleinen Becken, so genügt der in die Vagina gelegte Schrotbeutel vollkommen, um den nötigen Druck auszuüben. Das betreffende Exsudat wird zwischen der Beckenwand und dem Schrotbeutel komprimiert und ausgedrückt, wie ein nasser Schwamm. Liegt das Exsudat der rechten oder der linken Wand an, dann legen wir die Kranke auf diese Seite, um so den Druck direkt von oben einwirken zu lassen. — Liegen die zu komprimierenden Partien höher, reichen sie bis in das grosse Becken, so wird zunächst die Vagina mit Schrot ausgefüllt. Der Tumor wird dadurch in die Höhe und nach vorn getrieben, er wird von aussen fühlbar und man kann jetzt noch von aussen Gegendruck anwenden! Der äussere Schrotbeutel, etwa im Gewicht von 1—2 kg, wird nach möglichster Wegmassierung der Därme aufgelegt. Meistenteils bekommt man hierbei eine direkt sichtbare Wirkung. Wenn man nämlich den Schrotbeutel nach mehreren Stunden fortnimmt, sieht man, dass er eine tiefe Delle gebildet hat, der Tumor ist meistens bedeutend verkleinert und ausserordentlich gut abtastbar. Die Delle bleibt, wenn die Person ruhig liegt, noch eine gewisse Zeit bestehen, erst bei energischeren Bewegungen der Bauchmuskulatur gleicht sich dieselbe aus. Am deutlichsten sichtbar ist diese Grube

natürlich bei den schlaffen Bauchdecken Mehrgebärender, während sehr fettreiche, straffe Bauchdecken von Nulliparen dem Gewichte längeren und energischen Widerstand entgegensetzen. Die Bauchmuskulatur, die anfangs unwillkürlich angespannt wurde, erschlafft bei ruhiger Lage der Kranken allmählich und die Last kann dann um so besser einwirken.

Ferner kommt hierbei in Betracht, dass man wohl die vor den Tumoren lagernden Darmschlingen fortmassieren kann, aber nicht die am Tumor selbst haftenden. Der Inhalt dieser, sei er flüssig oder gasförmig, wird vom Schrotbeutel sehr rasch fortgedrückt, und erst dann wirkt der Druck direkt auf das Exsudat. — Dass der Schrotbeutel thatsächlich längere Zeit seinen Druck ausgeübt hat, sieht man an den Eindrücken, welche die Schrotkügelchen auf die Haut machen. —

Ausser der Kompression hat der Druck auch noch die Wirkung, dass er die Lage der normaler oder anormaler Weise im Becken liegenden Organe verändert. Der Uterus und sämtliche mit ihm zusammenhängenden Organe werden eleviert, der Uterus behält seine normale Anteversionsstellung bei, Tumoren, die im kleinen Becken nicht fixiert und beweglich oder eingeklemmt sind, rutschen in das grosse Becken herauf. Der Mastdarm wird platt zusammengedrückt, die Blase wandert mit dem Uterus in das grosse Becken, aber Urethra und Blasenhals werden komprimiert, wenn auch nicht in dem Masse, wie der Mastdarm. —

Die zweite direkte Wirkung des Schrotbeutels ist der Zug. Derselbe wird zunächst auf die Vagina ausgeübt und äussert sich hier als Dehnung, die, wenn der Effekt auf die pathologischen Stränge von Bedeutung sein soll, unerlässlich ist. Wir haben deshalb die straffen Vaginen der Virgines und der alten Leute als ungeeignet hingestellt. Die Dehnungsfähigkeit der übrigen Vaginen ist gross und messbar; bei Schwangeren zumal kann man leicht 2—3 cm konstatieren. Gedehnt werden mit der vorderen Vaginalwand auch die Lig. ves. uterina, die für die Behandlung der Retroflexionen von Bedeutung sind! Hauptsächlich wirkt die Dehnung aber auf den Douglas mit den Retraktoren. Der Douglas ist besonders zur Verschiebung gegen das Rectum geeignet, weil hier, wie Prof. Freund in einem Vortrag über die Physiologie und die Pathologie des Douglas hervorhob, eine lockere Bindegewebsverbindung mit dem Rectum besteht, die eine kulissenartige Ver-

schiebung erlaubt! Die Lig. rot. werden wohl am wenigsten betroffen.

Eine weitere Wirkung ist mit dem Schrotbeutel auf die bei den chronisch entzündlichen Affektionen vorkommenden Stränge beabsichtigt. Dieselben bestehen als parametrische Stränge aus einer narbigen Verkürzung und Retraktion des Bindegewebes infolge von Entzündung, wie seitlich im Anschluss an einen Cervixriss, hinten im Retractor uteri: die Parametritis post. von Schultze, oder überhaupt in der Parametritis atrophicans Freunds. Diese Stränge haben alle einen fixen Ansatzpunkt am Beckenrand und einen beweglichen am Uterus.

Die peri-itischen Stränge sind neugeschaffene abnorme Verbindungen zwischen den Beckenorganen, dem Beckenperitoneum und den dem Becken benachbarten Darmschlingen. Hier wirkt der Schrotbeutel hauptsächlich auf die Stränge, die von einem beweglichen Organ zu einem unbeweglichen gehen, während z. B. die Stränge zwischen Tube und Ovarium von dem Schrotbeutel unberührt bleiben.

Was nun die indirekte Wirkung des Schrotbeutels angeht, so ist a priori als wahrscheinlich anzunehmen, dass durch den Wechsel von Kompression und von Entlastung eine Veränderung der Blutcirkulation eintritt. So lange die Kompression besteht, ist eine relative Anämie wahrscheinlich, und nach der Entlastung folgt dann als Reaktion eine kongestive Hyperämie, die schliesslich sich dann wieder ausgleicht. Wir haben mehrfach versucht, für diese Hypothese reelle Anhaltspunkte zu gewinnen. Die Prüfung durch den Augenschein, ob das Gewebe blasser, ob es röter, ob livide, ist zu sehr dem subjektiven Gefühl unterworfen, als dass sie wirklich Anspruch auf wissenschaftlichen Wert hat, zumal wenn man bedenkt, dass die Herausnahme des Schrotbeutels immer einige Zeit erfordert und sich die Cirkulationsverhältnisse sofort nach der Entlastung ändern. An denselben Fehlerquellen scheiterten auch die Temperaturmessungen. Da sich die Körpertemperatur während der 3 bis 6 Stunden, in denen der Schrotbeutel liegt, doch auch ändert, so müssen gleichzeitig auch die Differenzen in der Achselhöhle in dieser Zeit mit verglichen werden. Die grösste Fehlerquelle liegt aber darin, dass mindestens $1^1/_2$ Minuten verstreichen, bis der Schrotbeutel herausgenommen ist und die Temperatur auf dem in den Uterus eingelegten Thermometer das Maximum erreicht. In dieser Zeit ändern sich die Cirkulationsverhältnisse und damit die jeden-

falls nur geringen Temperaturunterschiede. Ich habe auch versucht, bei Totalprolaps die Temperatur während der Belastung direkt zu messen, indem in den prolabierten vorgezogenen Uterus ein Thermometer eingelegt wurde und nun der Uterus gegen einen untergelegten Schrotsack komprimiert wurde. Der Prolaps kältete sich aber in der Zeit dermassen ab, dass nur ein stetiges Sinken der Temperatur zu beobachten war.

In der beigefügten Tabelle habe ich die wissenschaftliche Diagnose möglichst genau zu stellen gesucht, und ich musste deshalb noch eine besondere Reihe einfügen für die Indikation, warum geschrotet wurde. Wenn wir die Diagnose Perisalpingitis chronica lesen, können wir uns noch kein Bild machen von dem Krankheitsfall, es kann sich dabei um einen grossen Tumor handeln, oder aber auch nur um leichte Verwachsungen der Tube mit einem Nachbarorgan; die betreffende Reihe soll also nur angeben, was das Schrot bewirken sollte, ob es den Tumor verkleinern, ob es Stränge dehnen soll u. s. w. Der Schmerz ist als Indikation nur selten angegeben, da ja alle Kranke über mehr oder minder starke Schmerzen klagen, nur da, wo bei geringfügigen, objektiv nicht nachweisbaren Veränderungen der Schmerz das Hauptsymptom bildete, ist er genannt worden. Die geringe Zahl der Parametritiden beweist, dass wir es mit dieser Diagnose sehr streng genommen haben. Ungeübte Untersucher verlegen sowohl akute als auch chronische Affektionen, deren Lokalisation sie nicht genau angeben können, mit Vorliebe in das Parametrium. Wurde von der Peri-itis nur ein Organ betroffen, dann haben wir von Perisalpingitis etc. gesprochen, sonst nur von Pelveoperitonitis. Die Retrofixatio ist im Interesse der anatomischen Diagnose in die Columna der Symptome gerückt worden, während die Retroversio mobilis als Sammelname für die Affektionen beibehalten wurde, in denen das Krankheitsbild vollkommen durch das Symptom der Retroversio mobilis und die dadurch bedingten Beschwerden beherrscht wurde.

Wir haben nach der Tabelle behandelt an

Perimetritiden	18
Pelveoperitonitis	20
Perioophoritis-Perisalpingitis	7
Parametritis	7
Salpingo-oophoritis (incl. anderer Affektionen von Tube und Ovarien)	17
Metritis	4

Lfde. Nr.	Name Journal-Nr.	Diagnose	Warum geschrotet wurde	Behandlungsdauer	Erfolg	Bemerkungen
1	J. 97. 584.	Perimetritis post.	Stränge.	1 Monat	Uterus beweglicher; Klagen dieselben.	Hypochondrie.
2	F. 97. 543.	Perimetritis chron.	Schmerzen,	12 Tage	Bedeutende Herabsetzung der Schmerzhaftigkeit.	
3	M. 97. 463.	Salpingitis dextra. Pelveoperit. chron.	Tumor im Douglas.	21 Tage	Bedeutende Herabsetzung der Schmerzen, Tumoren bedeutend kleiner, Adnexe beweglich	Mit Adnextumoren entlassen.
4	D. 98. 156.	Pelveoperit. chron. exsudat.	Tumor im Douglas.	17 Tage	Tumor völlig resorbiert, Uterus völlig beweglich.	Stellung der Differenzialdiagnose zwischen Exsudat und bösartigem Tumor.
5	A. 98. 154.	Retroflexio ut. mob.	Aufrichten des Uterus; Dehnung der vorderen Wand.	15 Tage	Uterus, der gewöhnlich im Ring umfiel, bleibt liegen. Vordere Vaginalwand tüchtig gedehnt.	Patientin klagt noch über alle möglichen Beschwerden.
6	L. 98. 142.	Perimetritis sin.	Sterilität. Sehr heftige Schmerzen bei Berührung der Stränge.	19 Tage	Der schmerzhafte linksseitige Strang völlig verschwunden.	Coitus ohne Schmerz.
7	D. 98. 128.	Pelveoperit. chron.	Faustgrosser Tumor im Becken.	39 Tage	Tumor bis auf kleine Schwarten völlig geschwunden.	Pat. völlig beschwerdefrei, gänzliches Ausheilen der Entzündung.
8	H. 98. 79.	Pelveoperit. chron. Salpingo-oophor. dupl.	Adhäsionen.	25 Tage	Alle Bänder des Uterus und Adhäsionen gedehnt, so dass Ring gut hält. Völlige Heilung.	
9	S. 98. 75.	Endometritis. Perioophor. dupl. Parametrit. sin.	Mässig fixierte Retroversion.	34 Tage	Genitalbeschwerden geheilt; Uterus ohne Ring, auch bei Rückenlage in Streckstellung	Hysterie.
10	M. 98. 67.	Metritis; Parametritis sin; Pelveoperit. chron.	Fixation des Uterus.	17 Tage	Uterus gut beweglich. Stränge unempfindlich. Rechtes Ovarium gross, aber beweglich.	

11	L. 98. 88.	Salpingo-oophorit dupl. Periitis.	Perimetritische Adhäsionen.	24 Tage	Tumoren wie früher, Beschwerden wesentlich gebess.	
12	R. 98. 52.	Metritis chron. Perimetr. post. Parametr. dupl.	Verödung des Douglas, Uterus durch Stränge an der Hinterwand d. Beckens fixiert.	16 Tage	Uterus beweglich, Patientin beschwerdefrei.	
13	Sch. 98. 47.	Perimetrit. chron.	Uterus retrovertiert, Schwarten am Becken.	8 Tage	Hat sich der Behandlung entzogen.	
14	K. 98. 41.	Retroflex. mob. Perimetr. post.	Perimetritische Stränge.	21 Tage	Stränge gedehnt.	Uterus bleibt im Ring liegen.
15	D. 98. 24.	Parametr. chron. dextr.; Retrovers. uteri mob.	Parametr. Strang. Retroversion.	12 Tage	Uterus bleibt ohne Ring vorn liegen.	
16	H. 98. 175.	Salping. dupl. Pelveoperit. chron.	Tumoren.	23 Tage	Rechts Tumor verschwunden, links Ovarialtumor zurückgeblieben.	
17	W. 98. 122.	Hydrosalp. dupl. Pelveoper. exsudat.	Grosse Tumoren.	57 Tage	Völlige Heilung.	Der rechtsseit. Hydrosalpinx punktiert.
18	W. 98. 160.	Perimetr. exsudat. nach Gonorrhoe.	Tumor im Douglas.	10 Tage	Tumor verkleinert.	Pat. hat sich vorzeitig d. Behandlung entzog.
19	U. 98. 265.	Leichte Perimetr. post.	Coitusbeschwerden.	10 Tage	Vollkommene Schmerzlosigkeit beim Touchieren erreicht.	Coitus wird ohne Schmerzen ausgeübt.
20	W. 98. 239.	Salping. und Perisalping. sin.	Adhäsionen.	18 Tage	Vollkommene Beweglichkeit der Adnexe.	Keine Schmerzen.
21	B. 98. 255.	Perimetr. sin.	Adhäsionen.	14 Tage	Bedeutende Besserung.	Noch in Behandlung.
22	P. 97. 226.	Pelveoperit. chron.	Retrofl. fixierte Stränge.	4 Tage	Hat sich der Behandlung entzogen, weil Beschwerden nachgelassen.	Objektiver Befund unverändert.
23	L. 98. 205.	Perimetr. chron. post.	Retrovers. uteri. Perimetr. Stränge	10 Tage	Uterus antevertiert, Cervix bequem bis an die Symphyse zu bringen.	Pat. beschwerdefrei.

Lfde. Nr.	Name Journal-Nr.	Diagnose	Warum geschrotet wurde	Behandlungsdauer	Erfolg	Bemerkungen
24	W. 98. 276.	Salpingit. et Perisalpingit. dupl.	Tumor u. Adhäsionen.	13 Tage	Die Organe beginnen sich zu differenzieren.	Noch in Behandlung.
25	P. 98. 268.	Salpingit. Perisalpingit. dext.	Tumor	21 Tage	Vollkommene Heilung.	Noch Schmerzen bei Berührung.
26	Sch. 98. 270.	Pelveoper. chron. exsudat.	Tumor u. Adhäsionen.	24 Tage	Tumoren haben an Grösse abgenommen und sind beweglicher geworden.	Noch in Behandlung.
27	T. 98. 219.	Salpingit. Perisalpingit. dupl. sub acut.	Tumoren und Adhäsionen.	12 Tage	Zustand unverändert.	Behandlung wegen Schmerzen aufgegeben. Verdacht a. Pyosalpinx.
28	E. 98. 279.	Haematocele retrouterina.	Tumor im Douglas.	14 Tage	Tumor bedeutend flacher geworden.	Noch in Behandlung.
29	M. 98. 109.	Haematoma ovarii.	Kindskopfgrosser Tumor.	21 Tage	Völlige Heilung.	
30	K. 98. 82.	Stumpfexsudat nach Salpingektomie.	Wegen Tumoren.	14 Tage	Weicherwerden des Tumors, Schmerzlosigkeit.	
31	H. 98. 78.	Salpingit. dupl. Perimetr. post.	Adnextumor, Retrofixation des Uterus.	4 Wochen	Tumor links völlig resorbiert.	Pat. verlässt die Klinik vor Beendigung der Behandlung. Recidiv.
32	F. 98. 119.	Endometr. Salpingooophorit. duplex.	Verwachsung der Adnexe und des Uterus durch Stränge.	12 Tage	Verminderung d. Schmerzen, leichte Beweglichkeit und Verkleinerung der Tumoren.	Verlässt die Behandlung vorzeitig.
33	B. 98. 109.	Kolpitis adhaesiva.	Verwachsungen der Vagina. Coitusbeschwerden.	15 Tage	Bedeutende Dehnung der Narben in der Vagina.	
34	G. 98. 153.	Perimetrit. chron.	Retroflexio uteri. Coitusbeschwerden.	24 Tage	Uterus leicht beweglich, im Ring antevertiert.	Nach 1 Wochen Uterus ohne Ring in Anteversion Linksseitiger Adnextumor.

35	S. 97. 387.	Pelveoper. chron.	Retrofl. ut. fix.	10 Tage	Uterus beweglich.	Mit Ring entlassen.
36	H. 97. 394.	Salpingit. Periitis.	Adnextumor. Schmerzen beim Coitus.	20 Tage	Zurückgehen der Tumoren.	Mehrfaches Recidiv.
37	H. 97. 396.	Salpingit. Periitis.	2 grosse Tumoren.	30 Tage	Entlassen mit einer rechtsseitigen dicken Tube.	Befinden sehr gut.
38	R. 97. 390.	Angeborene Retroflex.	Coitusbeschwerden.	14 Tage	Untersuchung vollkommen schmerzlos.	
39	Q. 97. 379.	Perimetr. chron. Nach Kindbettfieber.	Schmerzhafte Stränge. Retroflex. mob.	17 Tage	Uterus ohne Schmerzen aufzurichten, bleibt längere Zeit auch ohne Ring vorn.	
40	G. 97. 258.	Peri-Parametr.	Retroflex. mob. Rechtes Lig. verkürzt.	5 Tage	Uterus bleibt im Ring vorn.	
41	L. 97. 232.	Pyosalpinx dupl.	Verkleinerung der Exsudatmassen.	14 Tage	Der rechtsseitige Tumor hat sich bedeutend verkleinert.	Bei der Operation zeigt sich, dass die Schwarten sehr gut resorbiert waren. Vollkommene Genesung.
42	S. 97. 45.	Retrovers. mob.	Retroversion.	10 Tage	Aufrichtung in der ersten Sitzung.	
43	P. 97. 190.	Perimetrit. Prolapsus vagina.	Stränge im Douglas.	16 Tage	Uterus in dauernder Anteversion. Stränge u. Schmerzen verschwunden.	Prolapsoperation.
44	A. 97. 172.	Parametr. chron.	Tumor.	42 Tage	Völlige Resorption.	
45	G. 97. 153.	Kystoma ovarii, nach Pyosalpinxoperation.	Diagnose.	3 Tage	Tumor ganz beweglich.	Tumor per vaginam herausgenommen.
46	S. 97. 63.	Hydrosalpinx dupl. Pelveoperit. chron.	Tumor.	4 Tage	Pat. bekam nach dem zweiten Mal heftige Schmerzen, deshalb wurde das Schroten ausgesetzt.	Später Operation des Hydrosalpinx.

Lfde. Nr.	Name Journal-Nr.	Diagnose	Warum geschrotet wurde	Behandlungsdauer	Erfolg	Bemerkungen
47	G. 97. 350.	Pyosalpinx dextr.	Tumor.	10 Tage	Geringer Erfolg.	Später Durchbruch in Blase und Mastdarm. Operation.
48	H. 97. 517.	Retroflex. mob.	Dehnung der vorderen Vaginalwand.	10 Tage	Die Dehnung wurde erreicht.	Später Ventrofix.
49	M. 97. 210.	Pelveoper. chron. Parametr. chronic.	Dehnung der Stränge.	4 Wochen	Relative Beweglichkeit des Uterus. Die Exsudate haben abgenommen.	Coitus o. Beschwerden. Nach 2 Monaten Conception. Abort im 4. M.
50	J. 97. 268.	Perimetr. post. Metrit. chron.	Sehr heftige Coitusschmerzen.	4 Wochen	Betastung des hintern Laquear nicht mehr empfindlich. Uterus bleibt retrovertiert.	Coitus ohne Beschwerden, Pat. fühlt sich gesund.
51	K. 97. 267.	Perisalping. chron.	Schmerzen und Tumor.	11 Tage	Das Exsudat um die Tube völlig zurückgegangen.	
52	M. 97. 16. VI	Retrofl. uteri mens. $2^1/_2$	—	1 Tag	Uterus ohne Schmerzen in vollkommener Anteversion.	Vaginale Belastung mit 1000 g.
53	M. 97. VIII	Retrofl. fix. Pelveoper. chron.	Sehr heftige Coitusbeschwerden	14 Tage	Uterus sehr stark eleviert, bei längerer Belastung heftige Kreuzschmerzen; Schmerzen beim Coitus geringer.	Ist später andern Orts vagino-fixiert worden.
54	H. 97. 411.	Retrofl. cong. fix. Perimetr. chron.	Schmerzen.	14 Tage	Uterus gut beweglich, aufrichtbar.	Hat noch Beschwerden von Retr. mob.
55	L. 97. 252.	Salping. dupl. Pelveoper. chron.	Grosse Tumoren.	14 Tage	Tumoren ziemlich verkleinert.	Pat. verliess a. äusseren Gründen vor Beendig. d. Behandl. d. Klinik.
56	B. 97. 492.	Pelveoper. chron.	Tumoren. Stuhlbeschwerden.	6 Wochen	Die Exsudate bis auf wenige Stränge verschwunden, die linke Tube noch dick, das linke Lig. verkürzt, Schmerzhaftigkeit hat bedeutend abgenommen.	

57	M. 97. 399.	Retrofl. uteri mob.	—	4 Tage	Uterus gut aufgerichtet.	Mit Ring entlassen.
58	D. 97. 44.	Pelveoper. Salpingit.	Tumoren.	6 Wochen	Exsudat resorbiert bis auf die verdickten Tuben.	
59	M. 97. 357.	Salpingit. Perisalpingit. chron. Anteflexio uteri cong.	Schmerzen.	3 Wochen	Besserung der Beschwerden.	Sterile nervöse Frau.
60	R. 97. 538.	Schwer bewegliche Retroflex. uteri.	—	2 Tage	Hat die Aufrichtung erleicht.	
61	K. 97. 539.	Retrofl. cong. Perimetrit.	Schmerzen.	4 Wochen	Uterus leichter beweglich.	Schmerzen wie früher.
62	K. 98.	Pelveoper. post. exsudat. Oophorit. sin.	Tumor im Douglas.	4 Wochen	Vollkommene Resorption des Exsudates, Uterus vollkommen beweglich. Linkes Ovarium beweglich, nicht vergrössert.	
63	N. 98.	Vaginitis vetul.	Coitusbeschwerden.	8 Tage	Vagina bedeutend gedehnt.	
64	H. 97.	Grosser Adnextumor.	—	14 Tage	Nachlass der Beschwerden.	Entlassungsbefund aus äusseren Gründen nicht erhoben.
65	Y. 97.	Perimetr. post. mit Knötchenbildung.	Diagnose	3 Wochen	Vollkommene Resorption, Nachlass der Beschwerden.	
66	Z. 97.	Multiple Myome.	Diagnose	8 Tage	Der eingeklemmte Tumor ist in das Becken hinaufgeschoben.	

Kolpitis adhaesiva	2
Retroversio mobilis	12
Haematocele retrouterina	1
Myoma uteri	1
Prolaps	1

Die Indikation für die Schrotung gaben ab:

Dehnung perimetritischer Stränge . .	18 mal
Resorption von Tumoren und Exsudaten	25 „
Retroversionen	16 „
Schmerzen bezw. Coitusbeschwerden .	13 „
Lageveränderungen	2 „
Dehnung der Scheide	1 „

Oft sind mehrere dieser Affektionen kombiniert gewesen. Die entzündlichen Tumoren sind meist adhärent. Die Adhäsionen bedingen häufig Fixation in normaler oder in anormaler Stellung und Haltung der Organe. Wie sich die einzelnen Entzündungen in den Organen, im Peritoneum, im Bindegewebe des Beckens kombinieren, und je nach dem Stadium und den Folgen, die sie zurücklassen, die mannigfachsten Krankheitsbilder ausmachen, so sind auch die Symptome verschieden, die Schmerzen spontan, oder bei Berührung kombinieren sie sich mit den Funktionsstörungen der durch ihre Lage oder Fixation veränderten Organe. Diesem Verhalten entspricht auch die Behandlung, die stets individualisiert war. Gewöhnlich wurde zunächst die Schrotbelastung allein vaginal, abdominal oder kombiniert angewendet; wenn dann der Effekt genügend ausprobiert war, wurde diese Behandlung mit anderen zweckentsprechenden Mitteln kombiniert.

Wir haben auch nicht alle Fälle chronisch-entzündlicher Beckenaffektionen im letzten Jahre prinzipiell mit Schrot behandelt, sondern mit Vorliebe diejenigen Fälle ausgesucht, die anderer Behandlung hartnäckig getrotzt hatten; aber auch leichte Fälle haben wir in der angegebenen Weise behandelt.

Wie schon oben bereits besprochen, haben wir die Wirkung des Schrotbeutels in eine direkte und eine indirekte unterschieden.

Die augenblickliche Wirkung ist nun eine derartige, wie wir sie, mit Ausnahme bei den brüsken Methoden, durch kein bisher bekanntes Mittel haben erreichen können. Darin beruht gerade der Haupteffekt der Schrotbehandlung, dass man in den chronischen Fällen sofort eine greifbare Veränderung nach einer einmaligen Applikation konstatieren kann. Man kann den Frauen, die sich

trotz langdauernder Behandlung vielleicht jahrelang mit ihren Beschwerden herumtrugen und die dadurch misstrauisch gemacht worden waren, sofort die Gewissheit geben, dass ihr Leiden sich auf dem Wege der Bessernng befindet und so ihr Vertrauen und ihre Lebenslust wieder heben.

Ich habe oben den Ausdruck gebraucht, Exsudate werden zwischen 2 Schrotbeuteln oder zwischen Schrotbeutel und Kreuzbein ausgedrückt wie ein nasser Schwamm. Ich habe i. F. 62 beobachtet, dass ein Exsudat, das die hintere Scheidewand keilförmig vorwölbte, durch 3 stündige vaginale Belastung mit 600 g Schrot derart zusammengedrückt war, dass das Scheidengewölbe seine normale konkave Gestalt angenommen hatte, das Exsudat war nur noch als eine Platte fühlbar. Die Wirkung war derartig, dass ich an eine Täuschung meinerseits bei der ersten Untersuchung glaubte, als ich aber am nächsten Tage wieder untersuchte, war das Exsudat, allerdings nicht mehr so scharf vorspringend, wieder da. Die Konsistenz des Exsudates war sehr hart, so dass eine Flüssigkeitsansammlung ausgeschlossen war, auch war das Exsudat nicht einfach in die Höhe geschoben. Das Exsudat war subakut entstanden.

Ein weiterer sehr segensreicher Erfolg ist die Aufrichtung der Retroflexio uteri gravidi, die uns bei einem 3 monatlichen Uterus in einer Sitzung ohne Narkose und ohne jegliche Schädigung des Uterus gelang. Bei den übrigen Retroversionen kommen noch einige spezielle Momente in Betracht. Wir richten die Retroversion prinzipiell bimanuell event. auch in Narkose auf, weil wir dies für das schonendste und sicherste Verfahren halten; Muzeux und Sonde gebrauchen wir nur, wenn besondere event. auch äussere Umstände dieselbe unthunlich erscheinen lassen, und wenn die Beweglichkeit des Uterus genau festgestellt ist. Sehr häufig sind nur die veralteten Retroversionen in der Weise schwer zu behandeln, dass die vordere Vaginalwand, die durch das lange Verharren des Uterus nach vorn zieht und so ein Umstürzen des Uterus im Ring begünstigt. Gerade dieser Umstand wird durch die Behandlung mit dem Schrotbeutel gebessert. Wird der Schrotbeutel vor die Portio dirigiert, so wird dieselbe um eine deutlich messbare Entfernung in die Höhe geschoben; anfangs kehrt die Portio nahezu wieder an ihre alte Stelle zurück, später wird aber die Vaginalwand so gedehnt, dass man die Portio bequem bis in die Beckenmitte, in günstigen Fällen bis an das Promontorium schieben kann. Wenn man dann den Uterus in Anteversion bringt, bleibt er gewöhnlich

vorn liegen und ist im Ring dauernd in Anteversion zu halten. Weiss man nicht genau, ob eine Retroversion mobil ist — und das ist bei Nulliparen manchmal nicht leicht zu entscheiden —, dann giebt es kein einfacheres Mittel, um das zu entscheiden, als den Schrotbeutel; derselbe wird in das hintere Laquear dirigiert und schiebt, wie bei dem ersten Akt der manuellen Aufrichtung, den Uterus aus dem Becken heraus; nach Herausnahme des Schrotbeutels genügt, wenn der Uterus beweglich war, oder durch das Schroten beweglich gemacht worden ist, eine leichte Manipulation, um ihn in vollkommene Anteversion zu bringen. Liegt der Uterus in Streckstellung, dann wird der Beutel auf die Portio oder vor dieselbe dirigiert, die Person aber in einfache Rückenlage mit aufgestellten Beinen gelegt, und der Uterus legt sich häufig dann von selbst in Anteversion. Wir haben diese Lageveränderungen vom Rectum und von den Bauchdecken her gut verfolgen können.

Bei peri- und parametritischen Strängen tritt manchmal der Erfolg nach wenigen Applikationen auf; manchmal dauert es auch wochenlang, bis die Stränge nicht mehr zu fühlen oder doch nicht mehr schmerzhaft sind. Sehr instruktiv ist für diese Kategorie von Fällen Nr. 49 unserer Tabelle. Frau M. hatte im letzten Wochenbette ein langdauerndes Fieber durchgemacht und war seither krank. 3 Jahre nach diesem Wochenbett trat P. in die Klinik ein und es wurden folgende Residuen konstatiert: Rechtsseitige Parametritis im Retraktor; linksseitige an der Basis des Lig. lat.; chronische Perisalpingitis und Perioophoritis, die die Adnexe fest an den Beckenrand hefteten und auch den Uterus fixierten. Eine 6 wöchentliche Massage- und Resorbierkur besserte die Beschwerden und Schmerzen, der objektive Befund blieb aber mehr minder derselbe. Da der Zustand sich wieder verschlimmerte, kam die Kranke im nächsten Jahre mit denselben Beschwerden wieder und wurde nun einer energischen Schrotbehandlung unterworfen. Nach 4 Wochen war der Uterus nach allen Seiten beweglich geworden. Das rechte Ovarium war ebenfalls etwas beweglich, das linke haftete noch ganz fest an der früheren Stelle. — Pat. koncipierte 2 Monate nach ihrer Entlassung. Ich sah sie im dritten Monat der Gravidität. Der Uterus war stark sinistrovertiert; Pat. klagte auch über Schmerzen in der linken Seite. Nach 4 Wochen abortierte sie. Hier war im Laufe der Zeit und durch unsere erste Behandlung wegresorbiert, was zu resorbieren war; die Stränge, die zurückblieben, und die Narben machten den Coitus für die Frau ungeheuer schmerzhaft,

fast unmöglich, auch nach ihrem Aufenthalt in der Klinik dauerten diese Schmerzen allerdings vermindert fort. Erst nachdem die Stränge durch die Schrotbehandlung tüchtig gedehnt waren, und der Uterus beweglich geworden war, konnte der Coitus rite vollzogen werden und Pat. koncipierte dann auch bald hinterher. —

Gerade gegen die Schmerzen beim Coitus haben wir die Wirkung des Schrotbeutels mehrfach unseren Patienten zu Dank erprobt. Diese Schmerzen haben wir hauptsächlich bei 2 Kategorien von Personen kennen gelernt; erstens bei solchen, die, obwohl längere Zeit verheiratet, noch steril sind. Man findet bei ihnen entweder schmerzhafte Retraktoren oder eine Stelle im hinteren Laquear so gross, dass man sie mit einem Finger zudecken kann und bei deren Berührung die Kranken laut aufschreien. Häufig findet man auch eine leichte Verkürzung der Basis des linken Parametrium, die etwas stärker ist, wie die normale. Wenn man den Uterus auf die rechte Seite schiebt, dann spannt sich ein schmerzhafter Strang an. Wir haben bei diesen Pat. wesentliche organische Veränderungen nie finden können. Mit den bisherigen Methoden haben wir hier eklatante Erfolge nicht erzielt. Die Massage, die wohl von Erfolg hätte sein können, haben wir bei solchen, meist unerfahrenen Leuten nicht gerne angewendet. Die andere Kategorie von Leuten sind Mehrgebärende, die früher entzündliche Krankheiten durchgemacht haben, bei denen, mit Ausnahme des Schmerzes, sämtliche Erscheinungen zurückgegangen sind; bei solchen Personen ist früher auch die Massage mit Erfolg angewendet worden. — In beiden Fällen ist die Schrotbelastung die einzig richtige Behandlung; gewöhnlich nach 8—14 Tagen ist die betreffende Stelle auch bei starker Berührung nicht mehr schmerzhaft.

Wie die Schrotbelastung auf die chronisch-entzündlichen Tumoren: Adnextumor, peri- und parametritisches Exsudat, augenblicklich direkt verkleinernd wirkt, haben wir bereits oben erwähnt. Weil die Wirkungen manchmal geradezu eklatant sind, so ist hier stets sehr genau untersucht worden, so dass gröbere Täuschungen vollkommen ausgeschlossen sind. Die erste Wirkung ist natürlich nur eine Kompression resp. Expression; aber der Wechsel von Kompression und Entlastung ist der erste Schritt zur Resorption. Durch den Wechsel an Blut- und Lymphgehalt des Organs wird die Cirkulation belebt und die Resorption angeregt.

Die Erfolge der Schrottherapie abzuwägen, ist bei der Therapie chronisch-entzündlicher Sachen ausserordentlich schwer. Man muss

sich bei Beurteilung der Behandlung der Adnextumoren mannigfache Erfahrungen in das Gedächtnis zurückrufen, um sich selbst vor Täuschungen zu bewahren. Wir haben den Status der Kranken deshalb auch nie am 1. oder 2. Behandlungstage endgültig aufgenommen, sondern erst, nachdem der Darm gründlich entleert war; erst dann kann man sich über die Grösse des Tumors ein Urteil erlauben. Wir müssen berücksichtigen, dass faustgrosse Tumoren, hervorgerufen durch abgesackte peritonitische Exsudate in der Zeit einer länger dauernden Regel, also etwa in 8 Tagen, fast völlig verschwinden können, während wir andere Tumoren nach 8 wöchentlicher Behandlung nur wenig verändert aus der Behandlung entlassen müssen, nach $^1/_2$ Jahr sind sie trotzdem fast völlig resorbiert. Wir haben in vielen hunderten von Fällen die Wirkung unserer früheren Resorbierkuren in mannigfachster Weise kombiniert und dem Krankheitsbilde angepasst ausprobieren können, wir haben auch gesehen, dass Bettruhe, Diät und Sorge für Stuhlgang allein ausreichten, um den gewünschten Erfolg zu erzielen. Wir haben ausser der „brüsken" Massage aber bei keinem Mittel eine so prompte Wirkung von dem ersten Tage der Applikation ab gesehen. Wir können vom ersten Tage ab die Verkleinerung des Tumors beobachten. Aus dem gleichmässigen Tumor scheiden sich einzelne hervorragende festere Punkte und seichte Furchen heraus, allmählich kann man die Contouren der noch in Adhäsionen und Schwarten eingebetteten Organe erkennen, bis sich dieselben als vollkommen frei bewegliche Organe aus dem Konglomerat herausschälen. —

Man kann von der resorbierenden Behandlung natürlich auch nichts Unmögliches verlangen. Bleibt der entzündliche Reiz durch ein virulentes Eiterdepot unterhalten, dann wird die Resorptionsbehandlung auch nichts nützen; deshalb muss auch immer das chronische Stadium abgewartet werden; manchmal ist das aber nicht möglich. Zur Illustration möchte ich einen Fall B. anführen. Pat. war im Januar 1896 entbunden worden und kam am 4. Tage des Wochenbetts auf die Infektionsbaracke. Es entwickelte sich dort bald, stets unter hohem Fieber, ein gut mannsfaustgrosser Tumor der linken Adnexe. Das Fieber bestand 8 Wochen post part. noch in der Höhe von 39,5°, der Adnextumor verkleinerte sich nicht. Es bestand keine Sepsis und keine Pyämie. Das andauernde Fieber machte die Operation nötig. Nach Ablösung des fingerdicken schwartigen Netzes und der schwartigen Därme wurde die auf Kleinfingerdicke geschwollene Tube und das pflaumengrosse

Ovarium exstirpiert. In der Tube war kein Eiter, nur im Ovarium waren 2 stecknadelkopfgrosse Abscesse, aus denen vollvirulente Staphylokokken gezüchtet wurden. Wären hier die Staphylokokken frühzeitiger zu Grunde gegangen, wie das ja nach unseren Erfahrungen in den meisten Fällen von abgekapselten Abscessen sich ereignet, dann wäre der Tumor wohl zu resorbieren gewesen und Pat. hätte ohne Operation vollkommen geheilt werden können! Sind die Abscesshöhlen grösser, handelt es sich um einen Tubensack, dann kann sein Inhalt auch nicht resorbiert werden; so sind auch unter den in der Tabelle angeführten Fällen 3, die zur Operation kamen, nicht ohne vorher wochenlang der resorbierenden Schrotbehandlung unterworfen worden zu sein. Es handelte sich in 2 Fällen um grössere Pyosalpingen, in einem Fall um Hydrosalpinx, der wegen Fieber der Pat. ebenfalls als Pyosalpinx diagnostiziert war. Die Operation war durch die vorausgehende Behandlung übersichtlicher geworden. Was zu resorbieren war, war resorbiert worden, der Kern war geblieben und konnte nur mit dem Messer entfernt werden! Wir sind sogar der Überzeugung, dass auch noch andere der angeführten Fälle zur Operation kommen werden.

Von eigentlichen Organerkrankungen haben wir nur im Fall 29 einen überraschenden Erfolg erlebt. Ein 14jähriges Mädchen erkrankte an einem Sonntag Nachmittag mit den Erscheinungen einer Unterleibsentzündung. Nach 8—14 Tagen konnte man einen deutlichen Tumor konstatieren und das Mädchen wurde der hiesigen Klinik überwiesen. Hier konnten wir einen kindskopfgrossen Tumor konstatieren, der mit einem Stiel am Uterus festhing und auf den man den Anfangsteil der Tube deutlich übergehen fühlte. Wir stellten zunächst die Diagnose auf Ovarialtumor mit Peritonitis. Das Alter des Mädchens legte die Diagnose Dermoid nahe. Gewisse Umstände der Anamnese, die Prof. Freund später selbst noch einmal von dem aus achtbarer Familie stammenden Mädchen erhob, bestimmten diesen, die Diagnose zunächst noch in suspenso zu lassen und die äussere Schrotbelastung anzuordnen. In der That wurde der Tumor kleiner; auch während der darauf folgenden Regel verkleinerte er sich noch bis auf Apfelgrösse, er wurde beweglich und man konnte ihn jetzt deutlich als Ovarialtumor bestimmen, da die Tube in ihrer ganzen Ausdehnung abzutasten war. Die Diagnose wurde nun auf Haematoma ovarii gestellt und die Heilung in weiteren 14 Tagen mittelst Schrottherapie bewirkt. —

Von Exsudaten möchte ich nur ein grosses parametritisches (44) erwähnen, das die ganze rechte Hälfte des kleinen Beckens, die rechte Beckenschaufel ausfüllend bis in die Lumbargegend reichte, das Colon ascendens war darüber deutlich abzutasten. Hier war bereits nach Tagen bei einer Belastung von 2500 g äusserlich und 750 g vaginal das Exsudat derart plattgedrückt, dass die Schrotbehandlung lediglich mit Sitzbädern kombiniert, durch 5 Wochen fortgesetzt wurde und vollkommene Resorption bis auf eine narbige Verziehung des Uterus erzielt wurde.

Mit der raschen Resorption dieser Exsudate haben wir auch ein sehr hübsches diagnostisches Mittel gefunden, das uns in 2 Fällen die Entscheidung ob Exsudat, ob bösartiger Tumor sehr erleichterte. In dem ersten Fall handelt es sich um eine 48jährige Pat. (4) bei welcher ein faustgrosser Tumor im Douglas fixiert war; seine Oberfläche und seine Umgebung zeigte eine Menge kleiner erbsengrosser harter Knötchen, wie Metastasen, so dass die Annahme eines Ovarialcarcinoms gerechtfertigt erschien. Hier wurde der Schrotbeutel zum erstenmal diagnostisch verwertet. Der Erfolg war eklatant, der Tumor mit Knötchen war in 14 Tagen resorbiert, der Uterus beweglich und nur zerrige Stränge zeigten die überstandene Perimetritis des Douglas an. Der zweite Fall war dem ersten ganz analog, ebenfalls diese Knötchenbildung, feste Verwachsung der lockeren Verbindung zwischen Uterus und Mastdarm. Auch hier verschwand der objektive Befund im Laufe von 4 Wochen vollkommen, nachdem die Diagnose in 8 Tagen gesichert war. Ich glaube nicht, dass man mit einer andern Behandlung rascher zum Ziele gekommen wäre.

Diagnostisch kommt der Schrotbeutel auch da in Frage, wenn es sich darum handelt, festzustellen, ob ein Tumor im kleinen Becken fixiert ist. Wir haben so bequem einen Ovarialtumor nach oben in das grosse Becken wandern lassen und ein eingeklemmtes Myom ebenfalls in das grosse Becken geschoben. —

Mit Leichtigkeit lässt sich die Anwendung des Schrotbeutels auch noch für andere Affektionen empfehlen u. a. für die Behandlung der Inversio uteri.

Ein sehr schwieriges Kapitel ist die Beurteilung des Dauererfolges der Behandlung. Für diesen Zweck steht uns der objektive Befund und die subjektiven Beschwerden zur Verfügung. Beide stehen sehr oft nicht in Einklang. Wenn die Leute in Behandlung kommen, dann ist man manchmal erstaunt, dass Leute

mit grossen Tumoren fast alle Beschwerden ableugnen, entweder haben sie nun thatsächlich keine, oder sie leugnen sie ab aus Furcht, eine unangenehme Diagnose zu hören; andere, bei denen man nur einen gleichgültigen Befund erhebt, klagen die heftigsten Schmerzen. In der Behandlung ändert sich oft das Verhalten, Leute, die vorher nicht geklagt haben, fangen jetzt an, manchmal mit dem schüchternen Vorwurf, als ob man durch die Behandlung den Zustand verschlimmert hätte, andere haben sich in wenigen Tagen alle ihre Beschwerden wegsuggerieren lassen. Am Schluss der Behandlung sieht man, dass trotzdem der objektive Befund sich nur wenig verändert hat, doch die Beschwerden völlig verschwunden sind, während man bei anderen grosse Tumoren fort resorbiert hat und die Beschwerden doch geblieben sind. Noch komplizierter werden die Fälle, in denen es sich um hysterische und hypochondrische Frauen handelt. —

Immerhin können wir sagen, dass die Schrotbehandlung in vielen Fällen rascher und sicherer zum Ziele geführt hat, wie die bisher bekannten Methoden. Dass gewisse Fälle chronisch entzündlicher Affektionen der Operation bedürfen, ist sicher; welchen Standpunkt Prof. Freund in dieser Frage einnimmt, ist aus seinem Auftreten auf der Frankfurter und Braunschweiger Naturforscher-Versammlung bekannt.

Kontraindiziert ist der Schrotbeutel bei akuten Fällen, und wenn auf die Belastung heftige Schmerzen oder Fieber auftreten. Meistenteils hat es sich in den letzten Fällen ebenfalls um kleine Eiterdepots gehandelt, die dann zur Propagation gereizt wurden!

Als ich die letzten Zeilen dieses Aufsatzes niederschrieb, erschien im ersten Hefte des 39. Bandes der Zeitschrift für Gynaekologie der Aufsatz des Herrn Pinkus über „Eine neue Methode der Behandlung entzündlicher, namentlich exsudativer Beckenaffektionen mittelst Belastungslagerung", der mir zu einigen erläuternden und kritischen Bemerkungen Veranlassung giebt. Zunächst ist durch ein bedauerliches Versehen die Schrotbehandlungsmethode Fehling zugeschrieben worden, ein Versehen, das durch die etwas ungeschickte Setzung des betreffenden Referates im Centralblatt erklärlich ist. In demselben Referat ist auch mein Name unrichtig angegeben worden. Weiterhin freut es mich sehr, dass ich der Erwartung auf Veröffentlichung der Resultate der Strassburger, nicht der Hallenser Klinik, so bald entsprechen kann,

zunächst allerdings um die Erfolge der von Freund inaugurierten Schrotbehandlungsmethode zu demonstrieren und erst in zweiter Linie die Ausführungen des Herrn Pinkus zu stützen!

Von Eberhardt (Köln) war in der Diskussion auf der Naturforscherversammlung in Braunschweig das Verfahren von Auvard erwähnt worden, das uns bis dahin allerdings unbekannt war. An den von Auvard benutzten Kolpeurynter hatten auch wir anfangs gedacht, ihn aber aus folgenden Gründen wieder fallen lassen. Eine nennenswerte Kompression oder Dehnung ausserhalb der Vagina gelegener Teile wird durch den Kolpeurynter nicht ausgeübt. Wenn man einen Kolpeurynter aufbläst, dann nimmt, wie man sich überzeugen kann, die Längsausdehnung erst bei sehr grosser Spannung zu. Der Druck, der innerhalb der Blase entsteht, wird auf die ganze Oberfläche gleichmässig verteilt, daher entspricht seine Wirkung, d. h. der Oberflächendruck an einer bestimmten Stelle, immer nur einem Bruchteil der zum Aufblasen aufgewandten Kraft. Es kommt somit beim Kolpeurynter fast ausschliesslich seine Schwere für unsere Zwecke in Betracht. Weiterhin ist zu bemerken, dass ein unter gewissem Druck stehender Körper mit dehnbarer Wand in einer Höhle mit ungleichmässig dehnbarer Wand immer zuerst nach der Seite des geringsten Widerstandes ausweichen wird. Nehmen wir also ein Exsudat an, das die hintere Vaginalwand vorwölbt, dann wird der Kolpeurynter zunächst in das vordere Vaginalgewölbe rutschen. Ausserdem wird der Druck im Scheidengewölbe immer zuerst die Portio treffen und in Fällen von Fixation verhindern, dass oberhalb derselben gelegene Stellen überhaupt von dem Druck getroffen werden! Als Unterpolsterung für einen äusseren Druck ist der Kolpeurynter wohl zu gebrauchen, wenn man dabei in Erwägung zieht, dass ein grösserer Teil des äusseren Druckes noch dazu dient, den Kolpeurynter zu komprimieren. Beim Schrotbeutel haben wir im Gegensatz dazu in der Vagina eine feste Säule, die sich vollkommen an die Formen der Vagina anschmiegt. Der Druck wirkt nach dem Gesetz der Schwere wie ein Körper auf einer Gleitebene, gerade auf die Stelle, gegen die der Druck gerichtet ist. Komprimiert man nun einen Tumor durch äussere Belastung gegen eine solche Säule, dann geht nur soviel an Kraft verloren, als der Widerstand der Bauchdecken äquivalisiert. Pinkus spricht dem Kolpeurynter auch keine übermässige Wirkung zu, indem er sagt: „Durch den Druck von oben und durch den Widerstand von der Vagina aus, welcher

durch den Kolpeurynter erzielt wurde, beabsichtige ich nichts mehr und nichts weniger, als eine geringe Elevation und vor allem eine möglichst absolute Ruhigstellung der erkrankt gewesenen oder erkrankten Organe, ganz abgesehen von der dadurch bewirkten günstigen Beeinflussung der Cirkulation im Becken.“ —

Wir beabsichtigen dagegen mit innerer Schrotbelastung eine Kompression von Tumoren, Dehnung von Strängen durch Druck und Zug und ebenfalls eine Veränderung der Blut- und Lymphcirkulation in einzelnen Organen zu bewirken.

Was die äussere Kompression anlangt, so ist wohl der Sandsack das älteste Belastungsmittel gewesen. Den äusseren Druck habe ich als zur Behandlung der entzündlichen Beckenaffektion zugehörig bereits immer betrachtet, weil ich es so gelernt habe; auf das Wie und das Material kommt es dann wohl weniger an. Ebenso ist es wohl gleichgültig, ob das Schrot in einen Condom oder in einen Gazebeutel gelegt wird. Trotz seiner Zerreisslichkeit ziehen wir den ersteren aus mannigfachen Gründen vor.

Was endlich die Beckenhochlagerung der geschroteten Personen angeht, so sollte sie hauptsächlich der Wirkung des Schrotes die Richtung angeben. Die Erleichterung des Abflusses des venösen Blutes bei Hochlagerung des ganzen Körpers bis auf den Kopf kommt wohl hauptsächlich den unteren Extremitäten zugute und wahrscheinlich auf Kosten der Brust-, Bauch- und Beckenorgane. Die Verhältnisse mit der Erleichterung der Blutcirkulation im Becken durch die Hochlagerung scheint nun doch noch nicht so erwiesen, dass man eine Therapie darauf gründen könnte. Der Vergleich mit dem phlegmonösen Arm oder Bein ist wohl nicht zutreffend, weil man das Becken eben nicht so aufhängen kann wie diese.

Im übrigen habe ich die Freude zu konstatieren, dass die Ansichten des Herrn Pinkus in vielen Sachen mit den unsrigen übereinstimmen. Dass einige Sätze meiner Arbeit fast wörtlich mit den seinigen übereinstimmen, scheint ein Beweis dafür zu sein, dass dieselben richtig sind. —

Aus der Frauenklinik der Universität Erlangen.

Über den Placentarsitz

von

Karl Holzapfel.

(Mit 88 Textabbildungen.)

Seit langem hat man aus wissenschaftlichen, wie praktischen Gründen darnach getrachtet, sichere Kenntnisse über die Lage der Placenta zu erhalten. Man wandte zu der Bestimmung des Placentarsitzes die verschiedensten Verfahren an und gelangte zu den widersprechendsten Ergebnissen.

Die älteren Ansichten, die Gusserow (21) zusammengestellt hat, haben nur geringen Wert, da sie teils auf rein theoretischen Erwägungen fussten, teils durch so wenige unmittelbare Beobachtungen gestützt wurden, dass ein einigermassen sicherer Schluss nicht gezogen werden durfte, um so weniger, als auch diese unmittelbaren Beobachtungen recht unsichere waren. Zu dieser letzten Gruppe gehört die durch vereinzelte innere Untersuchungen post partum gestützte Naegelesche Lehre, nach welcher die Placenta sich fast immer dort befindet, wo das Uteringeräusch am lautesten hörbar ist. Ferner die Ansicht von Schlegel (44), dass die Placenta immer gegenüber dem Steiss gelegen sei, und aus neuerer Zeit diejenige Camerons (12), der aus mechanischen Gründen die Placenta dem Rücken des Kindes gegenüber annimmt.

An der Hand einer grösseren Reihe von unmittelbaren Beobachtungen suchte 1866 neben E. Martin (38) zuerst Gusserow (21) den Placentarsitz zu bestimmen und zwar nach 100 Sektionsprotokollen von Wöchnerinnen. Gleichzeitig stellte er die bisher bekannten Sektionsergebnisse über den Placentarsitz zusammen.

Zwei Jahre später empfahl Pfeiffer(40) (1868) die äussere Betastung des Uterus. Es sei in der Regel möglich, die Placenta bei vorderem Sitz zu fühlen; werde sie nicht gefühlt, sei der Sitz hinten anzunehmen. Die Möglichkeit, auf diese Weise den Placentarsitz zu bestimmen, wurde damals schon von E. Martin angezweifelt, doch fehlte es an einem verlässlichen Verfahren, in grösserem Massstabe diese Angaben zu prüfen.

1867 suchte Schröder(45) die Frage zu lösen, indem er unmittelbar nach Beendigung des III. Geburtsabschnittes die Placentarstelle abtastete. Ebenso verfuhr Bidder(9) (1869).

Homburger(27) (1885) bestimmte den Placentarsitz nach der Anordnung der ausgestossenen Nachgeburtsteile. Von der Ansicht ausgehend, dass meist die Placenta mit einem Rande um den Fundus sich herumschlägt, und dass dieser Rand nach der Ausstossung noch die Neigung zeigt, umgeklappt liegen zu bleiben, dass ferner bei tiefem Blasensprung der Riss sich mehr vorn befindet, bestimmte Homburger den Placentarsitz durch Aufheben der Placenta am umgeklappt liegen bleibenden Rand unter Berücksichtigung der Lage des Risses.

Palm(39) (1893) bestimmte den Sitz der Placenta durch Eingehen mit der Hand nach Beendigung des II. Geburtsabschnittes.

Pinard(41) (1886) und später dessen Schüler Maggiar(37) (1895) mass bei nicht zu grossem Eihautriss die kürzeste und längste Entfernung des Rissrandes von der Placenta und bestimmte dadurch die Höhe des Placentarsitzes.

Erweitert wurde dieses Verfahren durch Ahlfeld(1) (1895), indem Ahlfeld durch Untersuchung der Placentarstelle am 8. bis 10. Wochenbettstage zugleich den Sitz an der vorderen oder hinteren Wand bestimmte.

Das letztere Verfahren allein wandte Lindström(36) (1896) an.

Zu den unmittelbarsten Beobachtungen zählen die Gefrierschnitte an Schwangern und Kreissenden, die sich meist zerstreut in der Litteratur finden. Eine grössere Anzahl stellte Doederlein(13) (1895) zusammen. Ferner die Kaiserschnitte, von denen Leopold(34) (1895) 55 mit genau angegebenem Placentarsitz beschrieben hat.

Diese letzteren Beobachtungen waren bisher zweifellos die genauesten. Sie hatten nur den Nachteil, dass sie in verhältnismässig geringer Zahl vorlagen, dass man ihre Zahl nicht willkürlich vergrössern und demnach einschlägige Fragen nicht ausgiebig von dort

aus beantworten konnte. Andererseits haftet den ersterwähnten Verfahren der Nachteil an, dass sie nicht zuverlässig sind, wenn es sich um eine genaue Bestimmung des Placentarsitzes handelt, namentlich um die Bestimmung einer Tubeneckenplacenta.

Ehe ich hierfür den Nachweis erbringe, will ich ein Verfahren angeben, dem die oben erwähnten Nachteile nicht anhaften, und dessen Zuverlässigkeit ich im folgenden zu begründen hoffe.

Veranlassung zur Ausbildung dieses Verfahrens gaben mir Untersuchungen über das Verhältnis des Placentarsitzes zu den Anhängen, wie sie von Bayer(3), Palm(39), Leopold(34) aufgenommen waren. Um die Angaben dieser Forscher, die nicht in allen Punkten übereinstimmten, einer sorgfältigen Nachprüfung zu unterziehen, suchte ich zur nachträglichen Bestimmung des Placentarsitzes nach einem Verfahren, das leicht anwendbar und durchaus zuverlässig war. Ich sagte mir, dass, wenn es gelänge, den vollständigen Eisack in annähernd gleiche Druck- und Spannungsverhältnisse, wie im Uterus zu bringen, der Eisack dieselbe Gestaltung zeigen müsse, wie der hochschwangere Uterus, und dass man daraus dann mit Sicherheit die Lage der Placenta bestimmen könne. Diese Verhältnisse würden gegeben sein, wenn man, nach sorgfältiger Schliessung des Risses ohne Verlust von Gewebe, den Eisack im Wasserbade von innen her mit Wasser füllte. Das letztere war nicht schwer zu erreichen, schwierig war nur der Verschluss des Risses. Um das zu erreichen, habe ich verschiedenes durchversucht. Ich habe den Riss vernäht — ohne Erfolg, denn die Nähte schnitten durch. Ich habe den Riss verklebt mit Guttapercha und Chloroform, mit Heftpflaster nach Austrocknen der Ränder mit Alkohol und Härten mit Formalin — mit höchstens vorübergehendem Erfolg, denn die Verklebung war nicht dauerhaft. Endlich gelang es mir, einen sicheren und dauerhaften Verschluss des Risses herbeizuführen durch Anwendung kleiner Klammern aus Erlenholz von $2\,^1/_2$—5 cm Länge, $1\,^1/_3$—2 cm Breite, 0,4 cm Dicke. Die Flächen der Klammern waren meist rechteckig, an den kurzen Seiten und den Ecken leicht abgerundet. In die untere Platte war ein Gewinde aus Messing eingelassen, die obere Platte war dementsprechend durchbohrt und passte genau auf die untere. Die beiden Platten wurden zusammengehalten durch eine auf dem Gewinde laufende Flügelschraube. Ein viereckiges zwischen dieser Schraube und der oberen Platte eingelegtes Messingplättchen verhinderte, dass die Flügelschraube zu tief in das Holz der oberen Platte eindrang.

Da der Eihautriss öfter bogenförmig, dreistrahlig oder unregelmässig gezackt verläuft, liess ich mir auch etwas über die Kante gebogene, sowie dreieckige und länglich runde Klammern anfertigen.

Die Vereinigung des Risses geschieht in der Weise, dass in der Richtung des Risses die unteren Platten genügend vieler Klammern aneinander gereiht, dann die Rissränder über diesen Platten einige Millimeter übereinandergelegt, und die entsprechenden oberen Teile auf den untern mit den Flügelschrauben angeschraubt werden.

Das Verfahren gestaltet sich nunmehr folgendermassen: Die Nachgeburt wird vom äusserlich anhaftenden Blut gesäubert, dann unter Wasser die Beschaffenheit und Grösse des Risses festgestellt. Das Schwimmen der Eihäute im Wasser erleichtert diese Betrachtung ungemein, auch lässt sich so am besten feststellen, ob ein Stück Eihaut fehlt. Die Nabelschnur, die beim Anlegen der Klammern stört, wird kurz abgeschnitten. Schräg durch die Placenta wird ein Dreikant in einer Röhre laufend durchgestossen und wieder zurückgezogen, während die Röhre liegen bleibt. Dann wird die Nachgeburt auf einen flachen Teller gelegt und der Riss in der oben erwähnten Weise geschlossen. Nachdem die Nachgeburt in einen Wasserbehälter (Kinderbadewanne) gebracht ist, wird durch die Röhre in den Eisack so lange Wasser gelassen, bis die Eihäute eine mässige Spannung erreicht haben.

Das so entstehende Eisackbild entspricht der Gestalt des Uterus.

Gegen diesen Satz könnte man von vornherein einige Bedenken haben. Es wäre zunächst die Frage, ob denn die Eihäute, denen die Umwandung des Uterus fehlt, die Uterusgestalt im allgemeinen festhalten? Diese Frage lässt sich m. E. nur durch thatsächliche Versuche lösen, und ich habe mich an der Hand zahlreicher Untersuchungen davon überzeugt, dass in der That das Eisackbild in fast allen Fällen der Uterusgestalt im allgemeinen entspricht. Es ist natürlich dabei zu berücksichtigen, dass es einmal überhaupt nicht ganz leicht ist, durch die äussere Untersuchung ein genaues Bild von der Gestalt des Uterus zu bekommen, und dass diese Gestalt ja auch nicht eine durchaus feststehende ist. Bei der nur mässig prallen Füllung des Uterus sind seine verschiedenen Durchmesser nicht ganz beständig, und schon bei den Eröffnungswehen treten leichte Veränderungen gegenüber der Ruhelage ein. Zu einem Zeitpunkte, wo der vorangehende Teil schon tiefer getreten ist,

ändern sich die Formverhältnisse noch viel mehr, und man wird zwischen der Uterusgestalt zu dieser Zeit und dem Eisackbild, das naturgemäss dem hochschwangeren Uterus entspricht, keine so deutlich ausgeprägte Übereinstimmung finden, als wenn man den Uterus im Beginne der Geburt beobachtet. Gerade aber diejenigen Teile, auf welche es zur Bestimmung der Lageverhältnisse am meisten ankommt und welche der äusseren Betastung am sichersten zugänglich sind, Fundus und Tubenecken, zeigen sich am deutlichsten am Eisackbilde. Besonders Ausbuchtungen des Fundus nach der einen Seite, meist der rechten, lassen sich regelmässig, wenn sie nur einigermassen erheblich sind, deutlich nachweisen.

Ein weiteres Bedenken entsteht durch die Frage: Sind nicht die Eihäute mit ihrem zarten Gewebe zu nachgiebig, so dass sie zwar im Verhältnis die Gestalt des Uterus wiedergeben, aber infolge zu starker Ausdehnung ein zu grosses Bild vortäuschen?

Um hierüber Anhaltspunkte zu gewinnen, habe ich zahlreiche Messungen mittelst des Tasterzirkels an Uterus und Eisack vorgenommen, indem ich am zusammengezogenen und schlaffen Uterus die Fundusbreite und die Höhe (Fundus bis Symphyse), in spärlichen Fällen, bei schlaffen Bauchdecken und Hängebauch, auch den Tiefendurchmesser bestimmte und diese Maasse mit denen des Eisackes verglich. Wie von vornherein zu erwarten war, entsprach der Eisack am genauesten der Gestalt des schlaffen Uterus. Denn die vorübergehende Wehenthätigkeit, die die Gestalt des Uterus nach anatomischen und physikalischen Gesetzen[1]) beeinflusst, kann naturgemäss auf die Eihäute in dem hier besprochenen Sinne keinen Einfluss ausüben. Die Fundusbreite des Eisackes war in der Regel um 1—2 cm geringer als die des Uterus, selten gleich oder $^1/_2$ bis 1 cm grösser, Verschiedenheiten, die nicht verwunderlich sind, wenn man bedenkt, dass auf der einen Seite die Bauchdecken in ihrer Dicke nicht immer leicht abzuschätzen sind, auf der anderen Seite der Fehler leicht gemacht werden kann, dass man den Tasterzirkel zu tief eindrückt.

Nur einmal war der Fundus des Eisackes um $3\,^1/_2$ cm breiter

[1]) Man kann an geeigneten Fällen auch zahlenmässig leicht nachweisen, dass in der Wehe der Fundus schmaler und in der Tiefe dicker wird, er hat also das Bestreben, soweit das der anatomische Bau (vergl. Bayer [3]) zulässt, Kugelgestalt anzunehmen, offenbar weil die Raumbeengung, die die Wehe bedingt, dadurch in etwas ausgeglichen wird.

als der Uterus bei einem Uterus arcuatus, über den noch weiter unten die Rede sein wird. (Vergl. S. 329, E 32).

Die Eisacklänge überragte die Symphysen-Fundushöhe gewöhnlich um 5—6 cm, war ihr auch zuweilen gleich. Das erklärt sich hauptsächlich aus dem wechselnden Stand des Muttermundes, geringe Schwankungen werden verursacht durch die an sich nicht ganz genaue Messungsweise, auch durch Unterschiede in der Beckenneigung.

Oder sollten durch die Einwirkung der Wehenthätigkeit die vorangehenden Eihautteile derart überdehnt und ausgezogen sein, dass die Spitze des Eisackes dadurch eine gewissermassen künstliche Verlängerung erfuhr?

Meine Beobachtungen sprechen dagegen, denn nicht gerade bei frühem Blasensprung war der Eisack kurz oder bei spätem lang.

Doch war es wünschenswert, zu wissen, ob überhaupt eine Überdehnung und Ausziehung gesonderter Eihautstücke durch längeren Druck möglich war.

Um das festzustellen, brachte ich einen verkehrt stehenden Trichter, der am Rande eine Rille zum Schnüren hatte, durch einen Gummischlauch mit einem langen Glasrohr in Verbindung. Indem ich nun nacheinander verschiedene Eihäute über die 8 cm Durchmesser zeigende Trichteröffnung band und langsam durch das Glasrohr Wasser eingoss bis zum Platzen der Eihäute, erhielt ich ein mittleres Mass der Belastungsfähigkeit der Eihäute.[1]) Dann band ich eine beliebige Stelle eines vollständigen Eisackes über dem Trichter fest und belastete sie bis etwa zu dem gefundenen Durchschnittsmass. Dabei bog sich die belastete Eihautfläche beinahe halbkuglig hervor. Nach 12 Stunden band ich die Eihaut los und füllte den Eisack mit Wasser. Nach der Aufblähung zeigte sich zunächst eine kleine Vortreibung der gedehnten Stelle. Die Vortreibung war aber nicht bedingt durch Überdehnung dieser Stelle, sondern durch Eintrocknung des Ringes, über welchem die festangezogene Schnur gelegen hatte. Denn wenn ich diesen Ring etwas zwischen den Fingern rieb, verschwand die Vortreibung völlig. Ich habe diesen Versuch öfters wiederholt und auch nach 24 stün-

[1]) Ich konnte dabei die Beobachtung Poppels (42) bestätigen, dass das Amnion stärkere Belastung erträgt als das Chorion. Nur selten zeigte sich das Chorion widerstandsfähiger. Das lag jedenfalls daran, dass die Widerstandsfähigkeit der einzelnen Eihäute nicht an allen Stellen gleich gross ist, eine Thatsache, die durch den hohen Blasensprung bekannt ist.

giger Belastung dasselbe Ergebnis gehabt. Die Belastung, der bei diesen Versuchen eine umschriebene Eihautstelle ausgesetzt wurde, ist viel geeigneter, eine Überdehnung herbeizuführen als eine auch langdauernde und kräftige Wehenthätigkeit. Denn bei den Versuchen fallen die Wehenpausen fort, in welchen sich die etwas elastischen Eihäute von der Spannung erholen können. Wenn also selbst auf jene Weise keine Überdehnung umschriebener Eihautflächen zu stande kommt, so halte ich mich für berechtigt, eine Ausziehung der Eispitze durch die Wehenthätigkeit auszuschliessen.

Damit glaube ich nachgewiesen zu haben, dass das Eisackbild der Uterusgestalt im wesentlichen entspricht.

Wir werden also aus dem Eisackbild die Höhe, den mehr oder weniger seitlichen Sitz des Fruchtkuchens mit Sicherheit erkennen. Aber es lässt sich nicht immer, sogar oft nicht feststellen, welches die vordere und welches die hintere Fläche ist. Die Tubenecken, wie schon oben erwähnt, treten immer deutlich hervor. Daran wie an der Abflachung des Uterus kann man die sagittalen von den frontalen Flächen unterscheiden. Nun, ist zwar die vordere Fläche gewöhnlich etwas stärker gekrümmt, die hintere flacher, doch sind diese Unterschiede nicht immer so in die Augen springend, dass man hieran einen sicheren Unterscheidungspunkt haben könnte. Namentlich der Ungeübte wird nur dann eine sichere Unterscheidung zwischen vorn und hinten machen können, wenn auf der einen Seite eine ausgesprochene seitliche Ausbuchtung vorhanden ist. In zweifelhaften Fällen muss die innere Untersuchung entscheiden, ob die Placenta mehr vorn oder hinten sich befindet. Bei Tubeneckenplacenten ist diese Feststellung seltener nötig, da sich hier meist eine deutliche Ausbuchtung vorfindet. Ich selbst habe auch bei geringen Ungleichheiten der Uterus- und Eisackgestalt immer versucht, die Lage der Placenta auch in dieser Beziehung zu bestimmen und habe mich, nach erlangter Erfahrung, selten getäuscht, wie die später angestellten Untersuchungen der Placentarstelle zeigten.

Ich will hierbei gleich bemerken, dass die empfehlenswerteste, weil sicherste und dabei zweifellos unschädliche Untersuchung zur Unterscheidung von vorderem oder hinterem Sitz die Untersuchung der Placentarstelle im späteren Wochenbett (8.—10. Tag) ist, wie sie Ahlfeld(2) ebenfalls für seine Rekonstruktionsbilder in Anwendung brachte.

Unterziehen wir nun die anderen Verfahren zur Bestimmung des Placentarsitzes einer kurzen Würdigung.

Die Bestimmungen des Sitzes auf Grund theoretischer Erwägungen, die fast alle älteren Ursprungs und von Gusserow (21) schon als unrichtig gekennzeichnet sind, können wir übergehen. Nur eine möchte ich erwähnen, die neueren Datums ist (1895), die Camerons (12), dass der Rücken des Kindes der Placenta gegenüber liegen müsse, da er dieselbe während einer Wehe sonst zu stark drücken müsse. Diese Ansicht ist schon deshalb falsch, weil durch die Anwesenheit des Fruchtwassers der Innendruck in der Uterushöhle nach hydraulischem Gesetz stets ein gleichmässiger sein muss.

Als unmittelbare Beobachtungen sind aufzufassen:

1. Das Durchfühlen der Placenta durch äussere Untersuchung Pfeiffer (40).
2. Die Betrachtung der Nachgeburtsteile nach Homburger (27).
3. Nach Pinard (41), Maggiar (37) und Ahlfeld (1 u. 2).
4. Die innere Untersuchung post partum infantis, Palm (39).
5. Die Betastung der Placentarstelle, Schröder (45), Bidder (9), Lindström (36).
6. Sektionen von Wöchnerinnen, Gusserow (21).
7. Die Autopsie an Schwangeren und Kreissenden durch Kaiserschnitte, Leopold (34), und Gefrierschnitte, Doederlein (13) u. a.

Durch äussere Untersuchung die Placenta zu bestimmen, ist mir nie mit Sicherheit gelungen. Des öfteren fühlt sich allerdings die Stelle des Placentaransatzes eigentümlich weich an, doch habe ich mich mehrfach davon überzeugt, dass auch andere Teile des Uterus dieses Gefühl darbieten können. Der sich der tastenden Hand darbietende mehr oder weniger grosse Widerstand ist eben in zu grossem Masse abhängig von den Teilen des kindlichen Körpers. Von diesem Gesichtspunkte aus dürfte es auch wohl zu erklären sein, dass Pfeiffer die Placentarstelle am häufigsten vorn rechts fand, da wo der Rumpf des Kindes am seltensten liegt.

Gegen die Erwägungen Homburgers (27) war von vornherein nichts einzuwenden, um so weniger, so lange nichts sicheres über den Placentarsitz bekannt war. Deshalb habe ich an der Hand meines Verfahrens die Angaben Homburgers einer Nachprüfung unterzogen.. Ich habe durch Umlegen der Placentarränder und Betrachtung des Eihautrisses nach Homburgers Vorschrift den Placentar-

sitz bestimmt und nachher mit dem Eisackbild verglichen. Dabei fand ich, dass nur in sehr wenigen Fällen auf jene Weise die Placentarstelle auch nur annähernd bestimmt werden kann. Schon die Voraussetzung, dass die Placenta meist mit einem oder mit mehreren Rändern um eine Kante des Uterus sich herumschlägt. ist eine irrige. Das ist nur sehr selten der Fall. Des weiteren ist der Eihautriss auch bei tiefem Blasensprung nicht immer vorn. nicht einmal besonders häufig. Vor allem aber entspricht die umgelegte Placentakante meist nicht einem Übergreifen um eine Seitenkante oder den Fundus, während umgekehrt ein Rand, der übergreift, nicht immer umgeklappt liegen bleibt. Bedenkt man, dass der umgreifende Rand bei der Dicke des schwangeren Uterus doch meist einen recht stumpfen Winkel zur Hauptplacentarfläche bildet. so liegt die Annahme nicht weit, dass das Liegenbleiben eines umgeklappten Placentarrandes im wesentlichen von dem Füllungszustand und von der Dicke der Placenta abhängt. Diese Fehlerquelle hat Homburger schon richtig erkannt, als er die sehr weichen Placenten von seinen Untersuchungen ausschloss, aber er hat sie nicht in genügendem Masse berücksichtigt.

Genauere und richtigere Ergebnisse brachte schon das Verfahren von Ahlfeld (2).[1]) Da die Placenta meist vorn oder hinten sitzt, und Ahlfeld auch regelmässig die Placentarstelle im Wochenbett untersuchte, ist ein Irrtum über die Anlage vorn oder hinten wohl ausgeschlossen. Aber eine etwas genauere Bestimmung der Höhe des Placentarsitzes oder des Übergreifens um den Fundus oder eine Seitenkante ist auf diese Weise sehr unsicher. Sicherlich ist eine Höhenbestimmung auf Centimeter ausgerechnet unmöglich.

Ahlfeld beschreibt seine Verfahren (1) (s. 439) folgendermassen: „Die auf eine grosse flache Schüssel geborene Placenta wird zuerst, ehe man an den Verhältnissen etwas ändert, genau betrachtet, um für das Protokoll genügend sichere Angaben zu gewinnen.

Zeigt es sich dann, dass der Eihautriss nur die Grösse des Kopfumfanges hat, so spannen wir uns die Eihäute auf dem entblössten Arme so weit auf, wie es ohne den Riss zu erweitern möglich ist, oder wir füllen den Sack mit Wasser an. Nun messen wir den Meridian des Eihaut-Placentasackes, der von der Stelle

[1]) Pinard (41) bestimmte nur die Höhe des Sitzes, ich halte mich deshalb an die weitergehenden Untersuchungen Ahlfelds.

ausgeht, wo der Riss dem Placentarrande zunächst liegt, bis zu der Stelle, wo die Eihäute am weitesten von der Placenta liegen.“

In der zweiten Veröffentlichung über diese Untersuchungen (2) (s. 444) wird kurz wiederholt: „Nachdem — — —, wurde vor jeder weiteren Betastung der Eihäute mit grösster Schonung die Entfernung des Eihautrisses von der Peripherie der Placenta festgestellt, besonders wurde die kürzeste und die grösste Entfernung gemessen.“

Da ich daraus nicht ersah:

1. ob die Entfernung des Placentarrandes von der Mitte des zusammengelegten Risses aus,

2. oder von den Rissenden aus,

3. oder von einer beliebigen Stelle der Rissränder aus gemessen wurde, so fragte ich hierüber brieflich an, und Herr Professor Ahlfeld hatte die Liebenswürdigkeit, mich hierüber aufzuklären. Zum besseren Verständnis gebe ich den Wortlaut des Briefes (vom 3. VI. 98) wieder: „. . . Bei unseren Rekonstruktionsbildern ist der Riss derart gemessen worden, dass das kleinste Mass dort genommen ist, wo der Riss dem Placentarrande am nächsten endete. Dementsprechend das grösste Mass, wo die grösste Entfernung vom Rissrande bis zur Placenta gefunden wurde. Die Öffnung selbst ist also bei der Messung ausser acht geblieben.“

Wenn Ahlfeld die Eihäute über den Arm streift, so bildet der Riss annähernd einen Kreis, und wenn nun vom Rissende aus die kürzeste Entfernung zum Placentarrande gemessen wird, so müssen sich bei gleich hohem Placentarsitz erheblich verschiedene Zahlen ergeben, je nachdem der Riss mehr sagittal oder mehr frontal verläuft. Bei der einfachsten und häufigsten Form des Eihautrisses bildet derselbe einen länglichen Schlitz. Stellen wir uns nun zwei ganz gleiche Eisäcke vor mit vorderem Placentarsitz, nur dass bei dem einen (E 1) der Riss frontal, bei dem andern (E 2) sagittal verläuft, so wird die Entfernung des Rissendes (*e*) vom Placentarrand bei dem ersten zweifellos um mehrere Centimeter grösser sein, als bei dem zweiten.

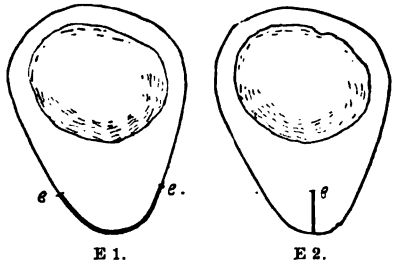

E 1. E 2.

Das muss auch der Fall sein, wenn bei Fig. 1 nicht vom Rissende aus, sondern von irgend einem andern Punkte des Rissrandes aus gemessen wird.

Diese Fehler würden geringere sein, wenn Ahlfeld z. B. einen Längsriss mit den Rändern genau aneinander gelegt und nun von der Mitte des Risses aus zum Placentarrande gemessen hätte. Aber von einer Abschätzung auf Centimeter könnte auch dann noch nicht die Rede sein, denn selbst kleine Risse, deren Ränder etwa dem Kopfumfang entsprechen, liegen nicht immer gleichmässig in der Öffnung des erweiterten Muttermundes, und es entspricht somit die Mitte des Risses nicht der Lage des geschlossenen inneren Muttermundes. Bildet der Riss nicht einen einfachen Längsschlitz, sondern ist zungenförmig oder dreistrahlig, so wird dadurch die Darstellung des Rekonstruktionsbildes noch unsicherer.

Um diese Verhältnisse anschaulich zu machen, die an den schlaffen Eihäuten nicht sicher zu übersehen sind und erst am aufgeblähten Eisack deutlich hervortreten, zeichne ich im folgenden einige solche Risse, wie sie sich am aufgeblähten Eisack darstellten (Tafel I). Der Eihautriss ist von unten gesehen zu denken, der dünne Kreis entspricht einem Umfang des Eisacks in seinem untersten Teil, einige Centimeter von der Eispitze entfernt. Die Länge des Eihautrisses ist jedesmal angegeben.

Tafel I.

16 1/2 cm 17 1/2 cm 18 cm 21 cm 22 cm

Die ungleichmässige Lagerung auch kleiner Risse erklärt sich leicht dadurch, dass die Eispitze sich nicht gleichmässig von der Uteruswand löst. Besonders beim frühzeitigen Blasensprung kann leicht an der einen Seite die Eihaut fester am Uterus haften und mit der sich hinaufziehenden Uteruswand in die Höhe steigen, wodurch dann der Riss mehr auf die andere Seite zu liegen kommt.

Es ergiebt sich somit, dass das Verfahren, das Ahlfeld anwandte, für die Höhe des Placentarsitzes erhebliche Ungenauigkeiten unterlaufen lässt, und dass aus diesem Grunde auch die Schlüsse, die er aus dem Verhältnis der Höhe der Placenta zu der Lösungsart zieht, unrichtige sein müssen. Insbesondere ist es nach seinem Verfahren unmöglich, den Sitz in einer Tuben-

ecke zu bestimmen, denn gerade hierin lässt die Untersuchung der Placentarstelle im späteren Wochenbett oft im Stich.

Die innere Untersuchung gleich nach Ausstossung des Kindes, durch welche Palm (39) den Placentarsitz bestimmte, habe ich in 60 Fällen vorgenommen, in denen ich mich über die Lösung der Placenta zu unterrichten suchte. 46 mal konnte ich die so gemachten Beobachtungen alsbald mit dem Eisackbild vergleichen und ich kam so zu einem sicheren Urteil über die Verlässlichkeit dieser Untersuchungsweise. Soll dieselbe überhaupt etwas leisten, so muss die Untersuchung unmittelbar nach Ausstossung des Kindes vorgenommen werden, d. h. die Hand muss $^1/_4$—$^1/_2$ Min. nachher im Uterus sein. In kürzerer Zeit lässt sich dies meist nicht bewerkstelligen, da man einerseits, um Schmerzen zu vermeiden, die Hand möglichst schonend einführen muss, andererseits der Uterus von der letzten Austreibungswehe her oft noch eine Zeit lang in Zusammenziehung verharrt. Um diese Zeit ist nur selten die Placenta schon so weit gelöst, dass man — besonders unter Berücksichtigung des Nabelschnuransatzes — nicht mehr bestimmen könnte, ob sie mehr vorn oder mehr hinten sitzt. Das ist aber auch alles, was man auf diese Weise erreichen kann. Eine genaue Vorstellung über die Lage des Fruchtkuchens wird man sich so niemals machen können. Da die Placenta der Verkleinerung der Uteruswand nicht entfernt folgen kann, füllt sie mit starken Wülsten die Uterushöhle. Dadurch wird schon die Anordnung der Placenta im III. Geburtsabschnitt schwer erkennbar. Wieviel weniger sicher lässt sich aber erst die eigentliche Placentarstelle bestimmen, die unter diesen Wülsten verborgen ist! Wäre die Placenta noch nirgends gelöst, entspräche also der Rand der Placentarmasse der Placentarstelle, so würde diese letztere immer im Verhältnis zu gross erscheinen, da sie bei anhaftender Placenta sich nicht in dem Mass verkleinern kann, wie die übrige Uteruswand. Wie aber soll man feststellen, ob die Placenta noch überall anhaftet?

Ich habe bei dieser inneren Untersuchung mehrfach beobachtet, dass z. B. bei vorderem Sitz ein Seitenlappen der Placenta sich deutlich um eine Kante bis auf die hintere Fläche herumschob, und konnte dann nachweisen, dass es sich um einen gewöhnlichen vorderen Sitz handelte ohne jedes Übergreifen auf eine Kante. In diesen Fällen handelte es sich offenbar um eine sehr frühzeitige Lösung eines Seitenlappens, die bei der inneren Untersuchung nicht nachzuweisen war. Häufiger noch scheint es der

tastenden Hand, dass die Placenta sich um den Fundus auf die andere Fläche herum wälzt, was in Wirklichkeit sehr selten der Fall ist, und durch diesen irreführenden Befund ist offenbar auch Homburger(27) zu der Annahme veranlasst, dass die Placenta mit ihren Rändern meist den Fundus und die Seitenkanten umgreift (vergl. seine Abbildung auf S. 667).

Eine ganz besondere Vorsicht ist geboten bei der Bestimmung der Tubeneckenplacenta. Bei 6 Fällen meiner Tubeneckenplacenten, bei denen im III. Abschnitt untersucht wurde, wurde der Sitz in der Tubenecke nur einmal richtig bestimmt. 5 mal täuschte die innere Untersuchung. Dagegen nahm ich einigemale Tubeneckenplacenta an in Fällen, wo die Tubenecke sicher frei war.

Nun sollte man wenigstens meinen, dass man doch gröbere Verhältnisse: ob hoher oder tiefer Placentarsitz, auf diese Weise unterscheiden könne, und in der Palmschen Arbeit sind ja diese Diagnosen regelmässig gestellt worden. Dem gegenüber muss ich nach meinen Beobachtungen ausdrücklich feststellen, dass man sich betreffs der Höhe und Tiefe des Placentarsitzes bei dieser inneren Untersuchung starken Täuschungen aussetzt, und dass solche Bestimmungen deshalb durchaus unsicher sind.

Ich fasse meine Beobachtungen über den Wert der Bestimmung des Placentarsitzes durch innere Untersuchung gleich nach Ausstossung des Kindes dahin zusammen, dass man auf diese Weise wohl meist imstande ist, festzustellen, ob es sich um einen vorzugsweise vorderen oder hinteren Sitz der Placenta handelt, dass aber Höhe und Tiefe des Sitzes oder das Übergreifen über irgend eine Kante oder eine Tubenecke sich auf diese Weise nicht sicher bestimmen lässt.

Dem Palmschen Verfahren bei weitem überlegen ist dasjenige von Schröder(45) und Bidder(9), welche die Placentarstelle im Beginne des Wochenbettes untersuchten. Zu dieser Zeit hebt sich die Placentarstelle für den geübten Untersucher so deutlich ab, dass ihm Irrtümer kaum unterlaufen werden. Einzuwenden ist, dass bei starker Thrombenbildung die Placentarfläche sich in geringerem Masse verkleinert, als die übrige Uteruswandung, und dadurch grösser erscheint, und dass, teils wegen dieser unregelmässigen Verkleinerung, teils wegen der Verkleinerung des Massstabes überhaupt feinere Bestimmungen nicht gemacht werden können, besonders wenn es sich um Tubeneckenplacenta handelt. Ein lehrreiches Beispiel dieser Art beobachtete ich vor kurzem:

Am 11. V. 98 wurde ich zu einer Frau (IVp.) gerufen, die eine starke Nachgeburtsblutung hatte, und bei der schon in den früheren Geburten starke Blutungen in dem III. Geburtsabschnitt eingetreten waren. Ich fand eine sehr anämische, schlecht genährte Frau mit verhältnismässig gutem Puls, die ständigen, wenn auch nicht starken Blutabgang aus den Genitalien hatte. Das Kind war vor 2 1/2 Stunden ohne Kunsthilfe geboren. Der Uterus war ausserordentlich schlaff und nur nach langem Reiben verbunden mit Zitterdruck zur Zusammenziehung zu bringen. Nachdem ich viermal ohne Erfolg versucht hatte, die Placenta durch den Crédéschen Handgriff zu entfernen, entschloss ich mich bei andauernder Blutung zur Losschälung mit der Hand. Die Placenta war nur in ihrem untersten Teil gelöst. Die Finger gelangten alsbald auf die vordere Haftfläche der Placenta, an der vorderen Wand. Die Loslösung war nicht ganz leicht, der obere Teil hing besonders fest. Dabei machte es durchaus den Eindruck, als ob die lösende, linke Hand die Placenta mit Mühe aus der linken Tubenecke entfernte.

Nach Lösung und Entfernung der Placenta ergab die Untersuchung der Placentarstelle an dem jetzt sehr gut zusammengezogenen Uterus: Placenta vorn, rechts und hinten und anscheinend oben, so dass die rechte (!) Tubenecke innerhalb der Placentarstelle liegt.

Die Eihäute waren vollständig, der Riss klein, so dass ich leicht ein genaues Eisackbild (E 3) darstellen konnte. Wie aus der nachstehenden Abbildung ersichtlich ist, war die Tubenecke vollständig frei.

E 3

Der Irrtum in der Beurteilung des Sitzes wurde offenbar dadurch hervorgerufen, dass bei der etwas schwierigen Lösung die linke Hand stark nach oben und links drängte, und bei dem sehr schlaffen Uterus die Umrisse desselben sich nicht deutlich abhoben.

Bei der Untersuchung der Placentarstelle aber lagen jedenfalls die beiden obersten Spitzen derselben durch starke Zusammenziehung des Zwischengewebes so nahe zusammen, dass ein Zwischenraum nicht mehr unterschieden werden konnte.

Je mehr sich der Uterus zurückbildet, desto schwieriger wird die Unterscheidung der Placentarstelle. Es können erhebliche Fehlerquellen einmal dadurch entstehen, dass sich die Placentarstelle sehr rasch, oder die Decidua langsam zurückbildet. Dadurch wird die Grenze zwischen beiden undeutlich. Oder aber es bildet sich bei starker Thrombosierung die Placentarstelle nur sehr langsam zurück. Dann müssen gegen die ursprüngliche Anordnung starke Verschiebungen der Uteruswandungen eintreten. Im ausgesprochenen Masse habe ich solche Verschiebungen in folgendem Falle (E 4) beobachtet. Es handelte sich um einen starken Tiefsitz der Placenta und zwar auf der vorderen Fläche. Die Seitenkanten waren vollständig frei. Am 15. Wochenbettstage tastete ich nach Erweiterung des inneren Muttermundes mit dem Finger die Uterushöhle ab und fand in der ganzen rechten Seite, vorn wie hinten etwa bis in die Medianlinie reichend, Rauhigkeiten, wie sie auf der Placentarstelle angetroffen werden. Nach oben erstreckten sich diese Rauhigkeiten bis in den Fundus. Wenn auch am Rande diese rauhen Stellen als verdickte Decidua aufgefasst werden könnten — man findet ja anschliessend an den Placentarrand nicht selten die Decidua besonders stark gewuchert — so kann doch kaum die ganze Fläche seitlich und hinten in diesem Sinne aufgefasst werden, und wie soll auch bei so tiefem Sitz das Hinaufragen in den Fundus und erst das Freibleiben der linken Vorderfläche erklärt werden? M. E. ist dieser Fall nicht anders zu deuten, als dass eine starke Verschiebung der Placentarstelle während der Rückbildung stattgefunden hat, und ich möchte dieselbe Deutung für ähnliche Fälle, wie sie Ahlfeld (2) (s. 448—449) beobachtet hat, in Anspruch nehmen. Ob hier die eigentümliche Rückbildung begünstigt wurde durch Anlage der Placenta im unteren Segment, lasse ich dahingestellt. Häufig ist jedenfalls diese ungleichmässige Rückbildung nicht, denn oft entspricht die Placentarstelle am 9. — 10. Wochenbettstage ungemein deutlich dem Sitz der Placenta am aufgeblähten Eisack, nur dass sie in der Regel verhältnismässig grösser erscheint.

E 4

Aus allem ergiebt sich, dass die Angaben Schröders und Bidders, auch Gusserows und Lindströms über den Sitz der Placenta der Wirklichkeit sehr nahe kommen.

Vollständig einwandsfrei zur Bestimmung des Placentarsitzes ist die Autopsie bei Sektionen Hochschwangerer und Kreissender (Doederlein [13] u. a.) und bei Kaiserschnitten (Leopold [34]). Doch werden sich hierbei naturgemäss nur kleine Zahlen ergeben, und dann ist diese Bestimmungsart auch belanglos für die Lösung einer sehr interessanten und in jüngster Zeit mehrfach angeregten und behandelten Frage: für das Verhältnis des Placentarsitzes zur Art der Lösung.

Ergebnisse meiner Untersuchungen.

Den Sitz der Placenta bestimmte ich nach 107 Eisackbildern, bei 89 wurde durch innere Untersuchung die Verwechselung von vorn und hinten sicher ausgeschlossen (Reihe I), bei 9 (Reihe II) war die Unregelmässigkeit des Uterus und des Eisacks eine so starke, dass ebenfalls jede Täuschung ausgeschlossen erscheint, und bei den 9 der folgenden Reihe (III) endlich war auch die Ausbuchtung nach einer Seite hin noch so ins Auge springend, dass ich meinerseits auch bei diesen eine Täuschung für ausgeschlossen halte. Alle diejenigen Fälle, bei welchen nur mit Wahrscheinlichkeit Rück- und Vorderfläche unterschieden wurden, habe ich ausgeschieden, namentlich auch diejenigen Fälle aus früherer Zeit (Ende 1896), in welcher mir die Schliessung des Risses nur unvollkommen gelang. Die folgende Tafel giebt eine Übersicht über diese Verhältnisse.

Tafel II.

Reihe	vorn			hinten			Tube		Praevia	rein seitlich	Summe
		und seitl.	und Fundus		und seitl.	und Fundus	rechts	links			
I	32	3	1	30	2	4	6	7	1	3	89
II	2			2	1	1	1			2	9
III	4			4		1					9
Summe	38	3	1	36	3	6	7	7	1	5	107

Aus dieser Zusammenstellung ergiebt sich, dass bei weitem am häufigsten die Placenta auf der vorderen oder hinteren Wand

sitzt — gewöhnlich mehr nach der einen Seite hin —, eine Beobachtung, die auch von den meisten Autoren gemacht wurde. Das Übergreifen des Fruchtkuchens auf den Fundus oder eine Seitenfläche[1]) ist verhältnismässig selten. Zwei Fälle von Übergreifen über die Seitenkante waren nicht in die ursprüngliche Tafel, die 102 Fälle umfasste, aufgenommen, sondern entstammen einer späteren Zeit, in der ich nicht mehr reihenweise Eisäcke aufblähte, sondern nur noch solche, die wegen der Uterusgestalt oder aus einem anderen Grunde ein besonderes Interesse darboten. Danach wäre vielleicht das Übergreifen auf den Fundus etwas häufiger als das Übergreifen auf eine Seitenkante.

Während ich aber 5 mal einen rein seitlichen Sitz beobachten konnte — darunter zwei aus jener späteren Gruppe — fand ich niemals die Placenta den Fundus mit einem grösseren Teil umgreifend oder gar so im Fundus, dass sie vorn und hinten gleich weit herabreichte (ebenso Ahlfeld (2) s. 452).

Häufiger wird eine Tubenmündung von der Placenta überlagert. Bemerkenswert ist, dass die älteren Untersucher der Placentarstelle entweder die Tubenecke nicht berücksichtigten oder doch nur auffallend wenig Tubeneckenplacenten fanden. Da Schroeder und Bidder frische Wöchnerinnen untersuchten, so mag ihnen wohl der Sitz über der Tubenecke entgangen sein, wenn sie nicht besonders darauf achteten. Dass Gusserow bei seinen Sektionen unter 100 nur eine Tubeneckenplacenta fand, könnte auch darauf zurückgeführt werden, dass bei der Undeutlichkeit des Randes der Placentarstelle im späteren Wochenbett nur diejenigen Fälle in Betracht gezogen wurden, die der Tubenmündung ziemlich mitten aufsassen. Aber auch so ist der Prozentsatz wohl sicher zu niedrig gegriffen, und man wird wohl nicht fehlgehen in der Annahme, dass man damals noch wenig auf die Tubenecke achtete. Nachdem Bayer nachdrücklich die Aufmerksamkeit auf diese Verhältnisse gelenkt hatte, fanden spätere Untersucher häufiger den Placentarsitz über der Tubenecke, Palm 11 mal, Lindström 12 mal unter 100 Fällen. Im übrigen kommt gerade

[1]) Die Lagebestimmungen beziehen sich natürlich immer auf den schwangeren Uterus, da beim nicht schwangeren von einer Seitenfläche überhaupt nicht die Rede sein kann. Weil die Abgrenzung des Fundus gerade beim schwangeren Uterus eine unscharfe ist, so benutzte ich in der Tafel als Grenze nach oben die frontale Mitte, den Funduskamm. Dem Kamm am Fundus entspricht an der Seite die Kante.

die Gusserowsche Zusammenstellung meinen Beobachtungen am nächsten. Der besseren Übersicht halber gebe ich Gusserows Zusammenstellung hier wieder.

Tafel III.

Autor	vorn			hinten			seitlich			Tube	Summe
	mitten	und seitlich	nahe am Fundus	mitten	und seitlich	nahe am Fundus	tief	rechts	links	(r.)	
Gusserow	40	4	5	37	4	4	1	3	1	1	100

Über die Höhe des Placentarsitzes giebt Gusserow, abgesehen von dem einen Tiefsitz, keine Einzelheiten, ebensowenig Schroeder und Bidder, vielleicht, weil sie richtig erkannten, dass nach ihrer Untersuchungsart diese Bestimmung eine ungenaue sein musste. Lindström dagegen bestimmte durch innere Untersuchung am 6. — 9. Wochenbettstag auch die Höhe der Placentarstelle und fand sie viel häufiger mehr oben als unten (74:26). Obwohl ich die Thatsache des höheren Sitzes durchaus anerkenne, so scheint mir der Verfasser die Häufigkeit des tieferen Sitzes noch immer zu überschätzen. Wahrscheinlich liegt das an der Ungenauigkeit der Bestimmung. Ich wenigstens vermochte es in vielen Fällen nicht, im späteren Wochenbett die Ränder der Placentarstelle genau abzugrenzen und ich schliesse mich den Einwänden, die Ahlfeld(2) (s. 448—449) hiergegen machte, an.

Ahlfeld hält für den häufigsten Sitz denjenigen, bei dem der untere Placentarrand etwa 10 cm von der Eispitze entfernt ist. Berechnet man den Längsdurchmesser der Uterushöhle auf ungefähr 28 cm, die Höhe der Placenta auf 15 cm, so dürfte diese Durchschnittsberechnung den von mir gefundenen Verhältnissen entsprechen, aber die Einzelbeobachtungen seiner Tafel (2) (s. 451) sind von den Eisackbildern abweichend. Zum Teil mag das erklärt werden durch die oben erwähnten Fehlerquellen bei Ahlfelds Verfahren, zum Teil dadurch, dass als Mass die jeweilige Höhe des unteren Placentarrandes genommen wurde. Wenn man auch die Form der Placenta als eine im allgemeinen gleichmässige betrachtet, so ist doch die Grösse des Uterus erheblichen Schwankungen unterworfen, ebenso das Verhältnis der Placentarfläche zur Eisackfläche. Daraus müssen sich notwendigerweise Irrtümer ergeben (vergl. E 7 u. E 8).

Will man die Grösse in Centimetern bestimmen, so müsste man die Entfernung des Mittelpunktes der Placenta von der Eispitze in ihrem Verhältnis zur Länge des Eisackes berechnen.

Ich habe nun zwar derartige Messungen vorgenommen, halte es aber für übersichtlicher und deshalb an dieser Stelle für zweckmässiger, wenn ich keine Durchschnittszahlen gebe, sondern in einigen Abbildungen den Placentarsitz veranschauliche.

Ich fand in den weitaus meisten Fällen die Placenta weiter oben als unten etwa in der Weise angeordnet, wie sie nebenstehende Zeichnung (E 5) wiedergiebt. Dabei kann man im allgemeinen

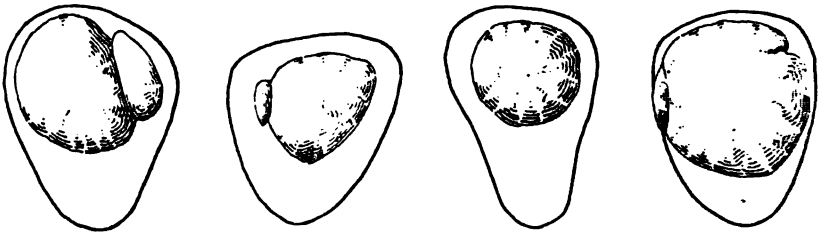

E 5 E 6 E 7 E 8

einen breiten (E 6) und einen schlanken (E 7) Eisacktypus unterscheiden.

Die in E 7 wiedergegebene Placenta hat eine verhältnismässig kleine Fläche. Für die Bestimmung des Sitzes ist es von Wichtigkeit, sich zu vergegenwärtigen, dass auch Placenten von erheblich grösserer Fläche noch durchaus zu den normalen gehören, wie die in E 8. Hier liegt die Placentarstelle in gleicher Höhe wie in E 6, der untere Rand aber ist der Eispitze bedeutend näher.

Man findet demnach am meisten die Placenta so angeordnet, dass die Entfernung ihres Mittelpunktes vom Fundus etwa $^1/_2$ mal so gross ist, wie diejenige von der Eispitze.

Dass die Placenta mehr der unteren Hälfte angehörte als der oberen, fand ich nur in sehr wenigen Fällen, in dreien, eigentlich nur in zweien von der ursprünglichen Zusammenstellung, da der eine zum „Nachtrag" gehört. Einmal sass die Placenta genau in der Mitte. Ein Fall von ausgesprochenem Tiefsitz ist schon vorher abgebildet (E 4 S. 300). Im zweiten befand sich die Placenta weniger tief. Diese Placenta wies in ihrem unteren Viertel 4 cm vom Rande entfernt einen fibrösen Streifen auf, an dem das Chorion festhaftete, während es sich über den äusseren Rand leicht zurück-

ziehen liess. An dieser Stelle war also die Placenta marginat. Zu irgend welchen Geburtsstörungen gaben diese Fälle keinen Anlass. In dem dritten Fall (E 9) erreichte der untere Rand der Placenta fast die Eispitze. Er würde von manchen Autoren wohl noch als Placenta praevia marginata angesprochen werden, umsomehr als dieser Tiefsitz offenbar die Veranlassung zu wiederholten kleinen Blutungen vor dem eigentlichen Beginn der Geburt gewesen war. Die Placenta bot in ihrem Bau manches Bemerkenswerte.

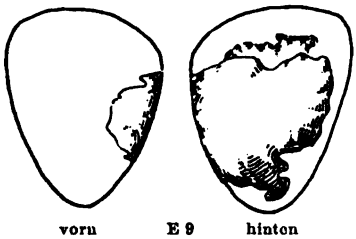

Der kleine und spitze untere Lappen war bei der Untersuchung im Beginn der Geburt hinten gefühlt worden, und seine Lösung jedenfalls die Ursache der Blutungen gewesen. Er war durchsetzt von alten Blutergüssen. Am oberen Rand fand sich eine schmale Fläche, die, bedeutend dünner als die Hauptmasse der Placenta, sich von dieser scharf und unvermittelt abhob. In dem untersten Teil rechts neben dem Placentarrand fand sich eine kurze Strecke weit zu Grunde gegangenes Placentargewebe.

Die Anzahl von tiefgesessenen Placenten ist gewiss zu gering, um einen Schluss auf die Bedeutung derselben für den Verlauf der Geburt, insbesondere für Blutung zuzulassen. Jedenfalls kann ich auf Grund meiner Beobachtungen der Ansicht Lindströms (36) und Maggiars (37) nicht zustimmen, welche dem tieferen Sitz der Placenta auf den Verlauf der Gebunt einen besonderen Einfluss zuschrieben. Bei ausgesprochenem Tiefsitz, wie bei E 4 und E 9, ist natürlich der Blasensprung (vergl. Schröder [45]) für das Zustandekommen einer Blutung von grosser Wichtigkeit. Aber schon für einen Tiefsitz wie den zu zweit angeführten dürfte dies nicht mehr zutreffen, weil die Loslösung des Eies von der Uteruswand kaum noch den unteren Placentarteil betreffen wird. Bei etwas höherem Sitz, also namentlich dann, wenn der Placentarmittelpunkt schon in die obere Eihälfte fällt, kann eine solche Lösung, wenn nicht andere Regelwidrigkeiten im Spiele sind, sicher nicht stattfinden, und ich habe bei den in Frage kommenden Geburten gar keine Anhaltspunkte finden können, dass etwa kleinere Abweichungen von der Regel oder gar ernstere Geburtsstörungen in irgend welchem Zusammenhang ständen mit dem etwas mehr oder weniger hohen Sitz der Placenta. Ich sehe auch vom theo-

retischen Standpunkt aus gar keinen Grund dafür ein. Solange die Placenta im Bereich der eigentlichen Corpusmuskulatur sitzt — und das ist zweifellos in den weitaus meisten Fällen so — ist die Zusammenziehung der Placentarhaftfläche eine ziemlich gleichmässige. Desgleichen ist der Druck, der auf der Placenta lastet, ein gleichmässiger; was für einen Einfluss soll also eine Verschiedenheit des Sitzes in diesem Bereiche haben?

Gleichwohl haben Lindström und Maggiar einen solchen Einfluss gefunden.

Lindström (36), der unter 100 Fällen 26 mal die Placenta mehr unten angesetzt fand, leitet aus diesem Sitz eine starke Neigung zu Blutungen in dem III. Geburtsabschnitt ab. Da die Bestimmung der Höhe des Prozentsatzes, wie sie Lindström vornahm, eine doch recht unsichere ist, so dürften auch seine Schlussfolgerungen unsicher sein, und ich verweise demgegenüber auf meine oben gemachten Ausführungen.

Viel weiter als Lindström geht Pinards Schüler Maggiar (37). Maggiar kommt auf Grund einer Masse von 6846 Geburtsfällen (1889—95), bei denen die Placentarstelle nach Pinard (41) bestimmt war, zu der Ansicht, dass die Placenta meist viel tiefer sässe, als man annimmt, und räumt diesem fehlerhaften Sitz einen, wenn auch nicht grossen Einfluss ein auf: vorzeitigen Blasensprung, Blutungen, Nichteintreten des Kopfes, Arm- und Nabelschnurvorfall, Abort, Frühgeburt u. a. m.

Es ist schwer verständlich, warum der Sitz der Placenta auf diese Geburtsstörungen, deren Ursachen doch grösstenteils anderweitig unschwer festzustellen sind, von Einfluss sein soll. Begreiflicher werden Maggiars Ausführungen, wenn wir uns klar machen, was dieser Autor eigentlich unter fehlerhaftem, d. h. tiefem Placentarsitz versteht. Maggiar nennt den Gürtel des Uterus, der bis zu 9 cm oberhalb des inneren Muttermundes liegt, das segment inférieur [1]) und rechnet jede Placenta, deren unterer Rand (!) in diese Strecke fällt, zur insertion vicieuse. Man braucht sich nur die oben angeführten Eisacktypen vor Augen zu halten, um sich ohne weiteres klar zu machen, dass nach dieser Einteilung noch eine ganze Reihe von ausgesprochen hochsitzenden Placenten

---

[1]) Dies segment inférieur kann natürlich mit unserem wissenschaftlich festgestellten unteren Uterinsegment, stamme es nun von der Cervix oder vom unteren Corpus, nichts zu thun haben (vgl. Ahlfeld (2) s. 452).

zum fehlerhaften Sitz im segment inférieur zu zählen wäre, und ich bin überzeugt, dass Maggiar nicht nur in $57^1/_2\%$, sondern noch häufiger eine insertion vicieuse gefunden hätte, wenn die Pinardsche Bestimmung nicht schon an und für sich ungenau wäre. Dazu rechne ich, dass die Messungen offenbar von einer Reihe von verschiedenen Assistenten u. s. w. vorgenommen wurden, die an besonders sorgfältigen Messungen kaum viel Interesse gehabt haben dürften.

Es erscheint mir danach unnötig, auf Maggiars Schlussfolgerungen über die Folgen des tieferen Placentarsitzes noch genauer einzugehen. Festhalten möchte ich nur, dass man Maggiar nicht als Gewährsmann für den vorwiegend tiefen Placentarsitz anführen kann.

Wie verhalten sich nun die Angaben der Autoren über den Tiefsitz der Placenta überhaupt?

Dass die Placenta häufiger mehr unten als oben sitzt, behaupten nur Maggiar und Palm. Da wir nach unseren oben gemachten Ausführungen von Maggiar absehen können, bleibt als Stütze für die Lehre vom vorwiegend tiefen Placentarsitz nur noch Palm.

Nach der Palmschen Zusammenstellung fand sich die Placenta angeordnet:

Tafel IV.

Autor	vorn		hinten		Tube		Praev.	vorn rechts	Summe
	oben	unten	oben	unten	r.	l.			
Palm	8	24	10	45	6	5	1	1	100

also bei 87 Fällen von vorderem oder hinterem Sitz 69 mal unten, d. i. in 79%!

Auch wenn eine grössere Zusammenstellung von Eisackbildern den Placentarsitz nicht so überwiegend häufig im oberen Teil des Uterus ergeben sollte, so kann m. E. niemals eine solche Verschiebung dieser Verhältnisse eintreten, dass die Palmschen Angaben auch nur annähernd richtig wären. Zu erklären wären diese Irrtümer am einfachsten durch die Unverlässlichkeit seines Verfahrens, da die innere Untersuchung im III. Geburtsabschnitt gerade in der Höhenbestimmung der Placenta ganz unsicher ist. Auffallend bleibt dann nur, dass der innere Befund so überaus häufig überein-

stimmte mit der vorher auf Grund des Verlaufs der Ligamenta rotunda gestellten Diagnose.

Ich glaube nun gerade in diesem Zusammenhang eine Erklärung für Palms auffallenden Befund geben zu können. Da Palm unter anderem aus der Höhe des Ligamentansatzes einen Rückschluss auf den tieferen Sitz der Placenta zieht, und da die Beobachtung nicht unschwer zu machen ist, dass bei guter Wehenthätigkeit die Ligamente mit dem Aufsteigen des Fundus in die Höhe rücken, so wird bei guten Wehen nach Ausstossung des Kindes durch die entsprechend bessere Zusammenziehung des Uterus die Placenta gleich tiefer treten als bei schlechterer Zusammenziehung. Es würden also diese Palmschen Befunde im wesentlichen darauf hinweisen, dass bei den meisten Geburten die Wehenthätigkeit eine gute ist. Das steht auch mit den thatsächlichen Verhältnissen im Einklang und gilt sicher auch für das Material der Strassburger Klinik, das mir von meiner Assistentenzeit her wohl bekannt ist.

Eine andere Erklärung für die Palmschen Befunde kann ich nicht geben.

Ich erwähnte schon, dass die Placenta vielfach nicht genau in der Mitte sitzt, sondern nach einer Seite etwas stärker ausgebreitet ist. Nur in zwei Fällen fand ich bei vorderem Sitz die Placenta so ausgesprochen auf der einen (rechten) Seite, dass die Mittellinie nicht überschritten wurde. Diese Fälle sind auf Tafel II (S. 301) als vorderer Sitz geführt, da sie weder um eine Kante noch um eine Tubenecke herumgriffen. Bei dem einen Fall, den ich als E 10 wiedergebe, handelt es sich um einen leicht angedeuteten Uterus arcuatus, dessen Sattelung am Uterus nicht zu erkennen war, vermutlich wurde sie durch hier sitzendes Placentargewebe verdeckt. Zwei ausgesprochene Uteri arcuati werde ich bei den Tubeneckenplacenten besprechen.

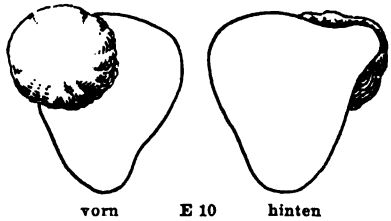

E 10

Zu den 3 Fällen mit seitlichem Placentarsitz, die ich anfangs in meiner Tafel hatte, sind nach Abschluss der fortlaufenden Zusammenstellung im Laufe der Zeit noch zwei weitere hinzugekommen, bei denen ich wegen der eigenartigen Placentagestalt den Eisack blähte, so dass ich deren im ganzen 5 beobachtete. Bei dem einen

ist die Vorderfläche im überwiegenden Masse beteiligt, bei den 4 andern war aber manches Bemerkenswerte, was mich veranlasst, dieselben etwas ausführlicher zu behandeln.

Der eine derselben ist schon auf S. 299 (E 3) dargestellt. Die Placenta sass fast gleichmässig auf der rechten Seite. Der folgende (E 11) gleicht ihm insofern, als er ebenfalls am oberen Rande und zwar gerade seitlich einen Einschnitt aufweist. Die Spitze dieses Einschnittes entspricht genau der Tubenecke in der Weise, dass die Tubenecke selbst gerade noch frei ist. Dasselbe finden wir bei dem vierten (E 12). Die Tubenecke entspricht hier der Spitze des oberen Winkels gerade über der schmalen Brücke, welche die im übrigen getrennten Placentarhälften verbindet. Oberhalb und unterhalb dieser Brücke in dem schmalen Spalt zwischen den sich gegenüberliegenden Placentarrändern befindet sich stark verdicktes Deciduagewebe.

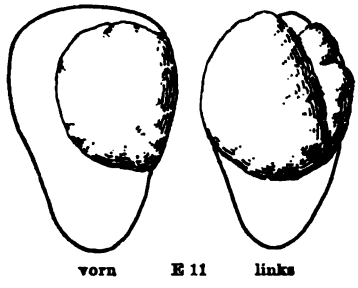

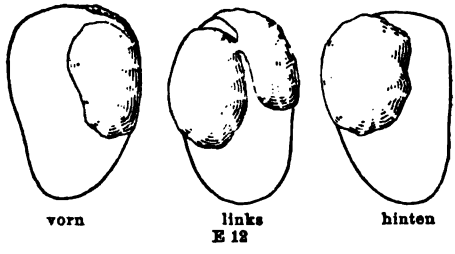

Am meisten Interesse aber bietet der als E 13 dargestellte Eisack. Die Placenta zerfiel hier in zwei nicht ganz gleichgrosse Teile. Auf der rechten Seite zwischen den Hauptteilen befand sich zu Grunde gegangenes Placentargewebe — was mich veranlasst, diesen Fall noch zum seitlichen Sitz zu rechnen — und hier setzte velamentös verlaufend die Nabelschnur an. Deutlich zeigte sich nun sowohl bei vorderer, wie seitlicher Ansicht in einem Abstand von etwa 11 cm von der Spitze eine Einschnürung (E-E), wie ich sie bislang an keinem andern Eisack bemerkt habe. Ich muss diese Einschnürung

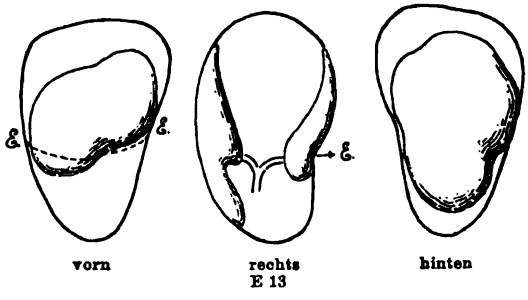

zurückführen auf eine Vaginifixatio, die ein Jahr vorher wegen Retroflexio mobilis vorgenommen war, nachdem die Kranke schon mehrfach ohne dass sie jemals austrug, abortiert hatte und ohne Erfolg ausgekratzt war. Die Anheftungsstelle des Corpus war nicht weit vom inneren Muttermund entfernt gewesen, und es erscheint demgegenüber die Stelle der Einknickung etwas hoch. Da indessen nichts bedenklicher ist als aus einem einzelnen Fall weitgehende Schlüsse zu ziehen, so will ich auch jede Deutung dieses Verhältnisses unterlassen. Ich möchte aber darauf hinweisen: wenn sich mehrfach solche Einknickungen nach Vaginifixationen an den Eisäcken nachweisen lassen, und wenn man die Festheftungsstelle des Uterus bei der Operation bestimmen kann, so liessen sich vielleicht aus der Höhe der Einschnürung Anhaltspunkte gewinnen für die Entstehung des unteren Uterinsegments, in der Weise, dass eine im Verhältnis zur Anheftungsstelle übermässig hohe Einschnürung am Eisack für die Entstehung des unteren Segments aus der Cervix, tiefer sitzende für die Entstehung aus dem unteren Corpusteil zu verwenden wären.

Ich bin mir der Schwierigkeit in der Deutung solcher Befunde wohl bewusst, da namentlich die Entfernung der Anheftungsstelle vom inneren Muttermund bei der Operation nicht leicht sicher bestimmt werden kann, wie schon W. A. Freund auf der Naturforscherversammlung in Frankfurt (1896) hervorhob.

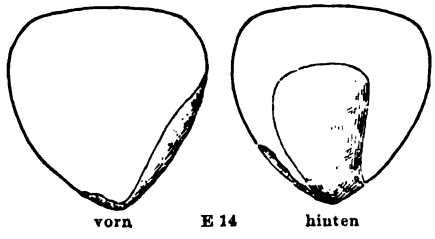

Bei unserem kleinen Material ist mir nur eine Placenta praevia untergelaufen. Die Vereinigung des Eihautrisses wird bei diesen Fällen öfters technische Schwierigkeiten darbieten, wenn bei der Wendung der Riss sehr gross wird und die Eihäute am Rande abreissen [1]). Der Riss dieses Eisackes (E 14) mass 53 cm und zu seiner Vereinigung habe ich ungefähr 2 Stunden gebraucht, doch gelang sie vollständig. Diese Placenta praevia zeigt in ihrer unregelmässigen Ausbreitung in verschiedenen

[1]) In solchen Fällen pflege ich Placentarand und Eihautrand durch eine kleine Naht vor dem Auflegen der oberen Klammerteile zu vereinigen, da sonst leicht der dickere Placentarand aus der sich schliessenden Klammer entweicht. Ebenso verfährt man am besten beim Aufblähen von Ovarialcysten (S. 313).

Lappen und um eine Seite herum mit der auf S. 305 (E 9) unter tiefem Sitz abgebildeten grosse Änlichkeit.

Bei einem Abortiveisack von etwa $6^1/_4$ Monat überraschte es mich, zwar die eine Tubenecke sehr scharf, die andere aber so gut wie gar nicht vortretend zu finden, während sonst die Tubenecken sich regelmässig deutlich ausprägen. Auch war die Gestalt des Eisacks (E 15) viel schmaler, als ich nach der Form des Uterus annehmen konnte. Einen deutlichen Umriss des Uterus hatte ich auch nicht erhalten, da nur die rechte Seite mit Ligament sich deutlich abtasten liess. Links fand ich weder das Ligament, noch konnte die Grenze des Uterus genau bestimmt werden, infolge zu grosser Druckempfindlichkeit an dieser Stelle. Ich glaubte hier einen gut faustgrossen Tumor zu fühlen. Dieser Tumor erwies sich später als die linke Hälfte eines Uterus septus mit Schwangerschaft in der rechten Hälfte. Dadurch war die Schmalheit des Eisacks und das Fehlen der einen Tubenausbuchtung erklärt. Ich habe die Frau nach einem Jahr wieder von einem 6 monatlichen Fötus entbunden, diesmal kam sie aber während der Eröffnungszeit, und ich konnte nun deutlich das Septum nachweisen, das etwas über den inneren Muttermund hinabreichte. Die Schwangerschaft betraf wieder die rechte Hälfte und der Eisack war dem vorjährigen sehr ähnlich. In beiden Fällen sass die Placenta hoch.



E 15

Es ist mir nun aufgefallen, dass bei 5 Eisäcken von 3—5 monatlichen Aborten, die mir zu Gesicht kamen, die Placenta jedesmal sehr hoch, oft gerade wie ein Schopf auf dem Eisack aufsass. Selbstverständlich ziehe ich aus einer so kleinen Zahl keine Schlüsse. Es wäre aber doch der Mühe wert, bei einer grösseren Reihe darauf zu achten. Fände sich dabei überwiegend häufig ein derartig hoher Sitz in den mittleren Schwangerschaftsmonaten, so könnte man hieran Anhaltspunkte für die Wachstumsrichtung der Placenta gewinnen. Der Verschluss des Risses ist übrigens trotz der geringen Länge bei so kleinen Eisäcken technisch schwieriger.

In ausgezeichneter Weise eignet sich unser Verfahren zum klinischen Unterricht. Der Lernende bekommt auf diese Weise ein viel deutlicheres Bild von der Gestalt des Uterus als beim Betrachten und Betasten des Abdomens und kann sich auch eine deutlichere Vorstellung über die Haltung des Kindes in dem sich klar abhebenden Eisack machen. Besonders gilt dies von der Zwillings-

geburt, bei der eigentlich erst auf diese Weise überhaupt die Lage der beiden Eisäcke und demgemäss der Zwillinge zu einander genau bestimmt werden kann. Das mag veranschaulicht werden durch folgende Zeichnungen (E 16), welche den doppelten Eisack zweieiiger Zwillinge darstellen. Bei der äusseren Untersuchung fühlte man rechts oben seitlich einen Kopf (K_2), links oben seitlich einen anderen grossen Teil (B_2), den dritten grossen Teil (B_1) im Beckeneingang. Die Eisackbilder zeigen nun sehr schön die Lage der einzelnen Eisäcke. Die gestrichelte Linie entspricht der Randver-

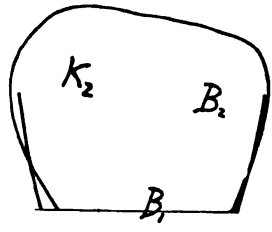

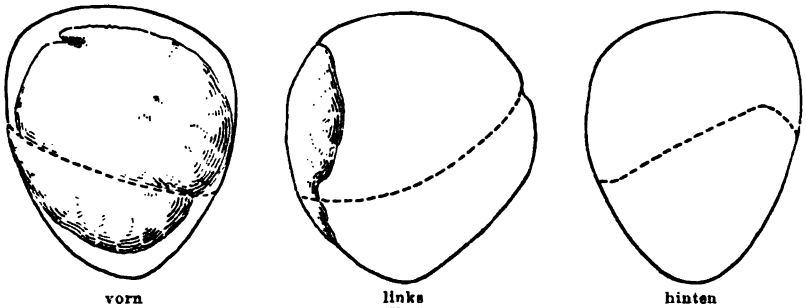

E 16

einigung der beiden Chorien. Bei der Seitenansicht zeigt sich (hinten oben) eine leichte Einbiegung, davon herrührend, dass bei der Behandlung der Nachgeburt die die Zwischenwand bildenden Chorionteile an dieser Stelle sich ein wenig lösten. Man muss bei zweieiigen Zwillingen diese Stellen sehr vorsichtig behandeln. Die Eihöhle des ersten Zwillings lag also unten rechts hinten, die des zweiten oben links vorn, sie lagen also in jeder Richtung schräg zu einander.

Besonders für Anfänger, wie namentlich Hebammenschülerinnen ist es sehr lehrreich, am aufgeblähten Eisack sich über die Anordnung der einzelnen Eihäute zu unterrichten. Ist die Decidua zum grossen Teil mit ausgestossen, so lassen sich an dem prallen Sack unschwer grosse Deciduaflächen im Zusammenhang abheben. Löst man dann auch das Chorion ab, so sieht man jetzt durch das sehr durchsichtige Amnion die Innenfläche der Placenta mit den Gefässen sehr schön und deutlich. Durch Loslösung auch der Placenta vom Amnion bis zur Nabelschnur gewinnt man eine klare

Vorstellung von dem Verhältnis des Amnion zu den anderen Eihäuten. Die Gestalt des Amnionsackes wird durch Ablösen von Chorion und Placenta in keiner Weise verändert.

In derselben Weise wie der Eihautsack können auch Ovariencystensäcke, die bei der Operation angeschnitten wurden, zu ihrer ursprünglichen Grösse angefüllt werden. In der Erlanger Frauenklinik wurde den Studierenden gelegentlich ein solcher wiederangefüllter Tumor gezeigt, um ihnen ein genaues Bild von der Grösse desselben zu geben, die nach der Untersuchung der Kranken gewöhnlich unterschätzt wird, wenigstens bei grossen Tumoren.

Ich fasse die wichtigsten Punkte unserer Beobachtungen dahin zusammen:

Eine genaue Bestimmung der Lage der Placenta ist nur durch Autopsie von Schwangern und Kreissenden oder mit Zuhilfenahme des Eisackbildes möglich.

Die anderen bisher geübten Verfahren sind teils ungenau, teils ganz unzuverlässig.

Das Eisackbild entspricht im wesentlichen der Gestalt des hochschwangeren Uterus.

Die Placenta sitzt überwiegend häufig an der vorderen oder hinteren Wand, meist mehr nach einer Seite hin, zuweilen umgreift sie etwas den Fundus oder eine Seitenkante.

Des öfteren wird eine Tubenmündung von der Placenta überlagert, erheblich seltener ist der rein seitliche Sitz, noch seltener die Placenta praevia oder der Sitz im Fundus.

In weitaus den meisten Fällen liegt der Mittelpunkt der Placenta in der oberen Uterushälfte.

Abgesehen von ausgesprochenem Tiefsitz haben die Höhenunterschiede in der Lage der Placenta keinen Einfluss auf den Verlauf der Geburt.

Das Verhältnis der Anhänge zum Placentarsitz und die Tubeneckenplacenta.

Auf das Verhältnis der Anhänge zu der Placenta wies 1885 zuerst Bayer (3) hin mit den Worten (S. 463): „Nach meinen relativ geringen Beobachtungen an anatomisch untersuchten Uteris

scheint zwischen dem Placentaransatz und der Tubeninsertion ein konstantes Verhältnis zu bestehen, indem letztere beim Sitz der Nachgeburt auf der vorderen Wand nach hinten rückt, im umgekehrten Fall aber seitlich bleibt oder sogar nach vorn sich verschiebt. Vielleicht lassen sich daraus Anhaltspunkte für die Diagnose des Placentarsitzes an der Lebenden gewinnen."

Diesen Gedanken baute Palm (39) weiter aus in seiner 1893 erschienenen Arbeit über die Diagnose des Placentarsitzes. Er unterschied 5 typische Formen am Uterus:

„1. Uterus spindelförmig, ohne Asymmetrie; die Insertionspunkte der Tuben und Ligamenta rotunda hoch oben in gleicher Höhe, ziemlich nahe aneinander, auf der vorderen Wand: Placenta hinten unten.

2. Ebenso, nur die Insertionspunkte weit auseinander, an den Seitenkanten: Placenta vorn unten.

3. Uterus mehr kugelförmig, ohne Asymmetrie, Insertionspunkte tief, unter der Nabelhöhle, ziemlich nahe aneinander, auf der vorderen Wand: Placenta hinten oben.

4. Ebenso, Insertionspunkte weit auseinander, an den Seitenkanten: Placenta vorn oben.

5. Fundus breit, in der Mitte eingesattelt, „scheinbarer Uterus arcuatus"; Asymmetrie stets vorhanden, die eine Ecke stärker vorgewölbt, gewöhnlich höher stehend, wodurch die Gestalt des Uterus etwas schief wird; Insertionspunkte weit auseinander, an den Seitenkanten, im allgemeinen auf der einen Seite höher oben: Placenta in einer Tubenecke."

Palm hatte unter 100 Fällen 12 Fehldiagnosen oder vielmehr unter 101 Fällen 13 Fehldiagnosen, denn es ist nicht einzusehen, warum er die Fehldiagnose bei Uterus arcuatus ausschliesst.

Neben Bayer achtete Leopold (34) auf das Verhältnis der Anhänge und besonders der Tuben zur Placenta und stellte fest, dass bei konvergentem Tubenverlauf mit geringer Entfernung der Ansatzpunkte die Placenta hinten sitzt, vorn jedoch bei mehr parallelem Tubenverlauf mit weit entfernten Ansatzpunkten. Leopolds Beobachtungen wurden zuerst 1888 erwähnt von seinem Schüler Korn (30). Dann 1893 von seinem Schüler Buschbeck (11), bis 1895 Leopold selbst seine Ergebnisse niederlegte. Aus einer Gesamtmasse von 58 Kaiserschnitten sonderte Leopold 38 genügend beschriebene Fälle aus und fand, dass er bei 36 richtigen nur 2 Fehldiagnosen hatte.

Lindström (36), der im Anschluss an diese Veröffentlichungen das Verfahren der vorherigen Bestimmung des Placentarsitzes nachprüfte, hatte ebenfalls sehr günstige Ergebnisse, nämlich bei 100 Fällen nur 8 Misserfolge.

Bevor ich auf diese Arbeiten näher eingehe, möchte ich erst meine Erfahrungen auf diesem Gebiete niederlegen.

Die Untersuchung der Anhänge des schwangeren Uterus war mir von meiner Strassburger Assistentenzeit her geläufig, und ich hatte des öfteren bei gelegentlichen Untersuchungen die Palmschen Angaben bestätigt gefunden. Dann aber kamen mir Fälle vor, bei denen ich nach dem Verlauf der Anhänge schwankte, ob ich den Placentarsitz vorn oder hinten annehmen sollte, und ich fand auch gelegentlich die vorherige Diagnose nicht bestätigt. Es war mir daher von Interesse, die vorliegenden Angaben an einer grösseren Reihe von Fällen systematisch zu prüfen. Um ohne jede Voreingenommenheit vorzugehen, nahm ich von jedem Fall eine schematische Zeichnung auf, die alles wichtige, nämlich Umriss des Uterus, Verlauf der Ligamenta rotunda und wo es anging, der Tuben enthielt. Den Placentarsitz bestimmte ich später in der von mir im ersten Teil der Arbeit beschriebenen Weise durch Aufblähen des Eisacks.

Im Verlauf meiner Untersuchungen wurde ich bald inne, dass ich für die Bestimmung des Placentarsitzes mich im wesentlichen an die Betastung der Ligamenta rotunda zu halten hatte und nicht der Tuben. Die Ligamenta rotunda kann man bei einiger Übung meist beide, fast immer wenigstens eins fühlen, nur in einem einzigen Falle konnte ich bei sorgfältigster Untersuchung gar keins nachweisen. Besonders in der Wehe heben sich die Ligamenta rotunda durch ihre Anspannung deutlich von der gleichfalls straffen Uteruswand ab. Unter Wehe ist hier natürlich Eröffnungswehe gemeint, da bei der Presswehe die Spannung der Bauchdecken die Abtastung der Ligamente behindert oder unmöglich macht.

Dagegen ist es mir in einer ganzen Reihe von Fällen nicht gelungen, deutlich die Tuben nachzuweisen und es ist mir daher auffällig gewesen, dass Leopold in seiner Arbeit vorwiegend von den Tuben spricht, nur selten von den runden Mutterbändern.

Dass Leopold öfter den Tubenverlauf bestimmen konnte, erklärt sich zum Teil aus seinem Material, das überwiegend Mehr- und auch Vielgebärende aufweist, während das unsere vorwiegend aus Erstgebärenden, meist in recht gutem Ernährungszustand besteht

deren straffere Bauchdecken für feinere Untersuchungen ungünstiger sind. Aber trotzdem verstehe ich nicht — wenn überhaupt hierin eine Absicht liegt und nicht viel mehr eine Ungenauigkeit des Ausdrucks — warum Leopold das Hauptgewicht auf die Tuben verlegt, da doch zweifellos am Ende der Schwangerschaft die Ligamenta rotunda sich besser abheben als jene, und der Verlauf derselben von seiten der Placentaentwickelung nach Leopolds Anschauung denselben Einflüssen unterliegt, wie der Verlauf der Tuben.

Da bekanntlich der hochschwangere Uterus meist nicht nur mehr nach rechts liegt, sondern auch eine Drehung um seine Längsaxe nach rechts macht, so liegt auch meist das rechte Ligamentum rotundum weiter hinten als das linke. Des weiteren kann man die Beobachtung machen, dass unabhängig von dieser Schieflagerung, also nach Beseitigung derselben, das rechte Horn des Uterus stärker ausgezogen ist als das linke. Damit hängt es wohl zusammen, dass das rechte Ligament meist höher ansetzt. Ob diese Vorbuchtung bedingt ist durch allmählichen ständigen Zug infolge der Schieflage des Uterus oder mit der im allgemeinen stärkeren Ausbildung der rechten Körperhälfte im Zusammenhang steht, ist schwer zu entscheiden. Für letzteren Zusammenhang spricht jedenfalls die Beobachtung, die man bei ausgedehnten Untersuchungen leicht machen kann, dass das rechte Ligament meist dicker und kräftiger, nicht etwa bloss gespannter ist als das linke.

Bei der Anfertigung untenstehender Tafel habe ich unter die Ligamentgruppe: „vorn“ alle die Fälle eingereiht, bei denen nach Geradestellen des Uterus die Ligamente deutlich vorn verliefen. Nach dem gleichen Gesichtspunkt wurde die Gruppe: „hinten“ zusammengestellt. In die mittlere Gruppe: „seitlich“, reihte ich alle die Fälle ein, bei denen die Anhänge etwa seitlich verliefen, bei denen weder ein deutlich vorderer noch hinterer Verlauf ersichtlich war. Da nun bei der Betastung des Uterus fast stets nur die vordere und die seitlichen Flächen zugänglich sind, so neigt man unwillkürlich dazu, den mathematisch genau seitlichen Verlauf der Bänder eher als hintere aufzufassen, wodurch die Bezeichnung: „seitlicher Verlauf“ in Wirklichkeit mehr dem normalen nämlich etwas mehr vorn gelegenen Verlauf der runden Bänder entspricht. Ich werde auf diesen Punkt noch zurückkommen.

Die eingeklammerten Zahlen der Tafel — es sind deren 7 — betreffen Fälle, bei denen der Placentarsitz nur nach dem Eisack-

bild festgestellt wurde, doch war die Unregelmässigkeit der Uterus- und Eisackgestalt hier jedesmal so gross, dass ein Zweifel an der Richtigkeit des Sitzes völlig ausgeschlossen werden kann. Bei allen andern 86 Fällen ist durch innere Untersuchung sofort nach Ausstossung des Kindes oder durch Untersuchung der Placentarstelle im Wochenbett die Eisackdiagnose erhärtet. Alle nicht durchaus sicheren Fälle sind in diese Tafel nicht aufgenommen.

Tafel V.

Lage der Ligg. rotd.		Sitz der Placenta: vorn	hinten	Tube	Praevia	seitlich	Summe
vorn		6	26 (+ 2)	6			38 (+ 2)
seitlich		9 (+ 1)	5 (+ 1)	2	1	1 (+ 1)	18 (+ 3)
hinten		15 (+ 1)	3	1			19 (+ 1)
eins	vorn	2	2 (+ 1)	4		1	10 (+ 1)
	seitl.	1					
keins		1					1
Summe		34 (+ 2)	36 (+ 4)	13	1	2 (+ 1)	86 (+ 7)

Demjenigen, der die Palmsche Arbeit gelesen hat, fällt auf, dass ich in dieser Zusammenstellung das Verhältnis des hohen Ligamentansatzes zum tiefen Placentarsitz gar nicht berücksichtigt habe. Der Grund hierfür liegt darin, dass ich nach meinen Untersuchungen einen solchen Zusammenhang zwischen Hochsitz auf der einen, Tiefsitz auf der anderen Seite nicht anerkennen kann. Oft fand ich bei hohem Ligamentansatz die Placenta nicht nur normal, d. h. mehr oben, sondern sogar ausgesprochen hoch sitzend und bei den wenig zahlreichen Fällen von tiefem Placentarsitz, wie auch der Placenta praevia, waren die runden Bänder keineswegs besonders hoch angesetzt.

Eine Reihe von genauen Messungen hat nur dazu geführt, die Höhe des Bandansatzes als zusammenhanglos zu erkennen mit der Höhe der Placenta.

Wie soll man aber hiermit die Beobachtungen von Palm, der auch für die Höhe des Placentarsitzes nur selten vorher eine falsche Diagnose stellte, und die Beobachtungen Lindströms, der

ebenfalls die Höhe der Placenta vorher bestimmte, in Einklang bringen?

Ich glaube, dass eine solche Erklärung nach unseren bisherigen Erörterungen unschwer zu geben ist. Ich habe schon vorher gezeigt, dass für die Höhe des Placentarsitzes die Untersuchung im Beginn des III. Geburtsabschnittes eine durchaus unzuverlässige ist. Damit sind die Palmschen Bestimmungen für diesen Fall unhaltbar. Die auffallende Erscheinung, dass trotz der zweifellosen Unsicherheit des Kontrollbefundes die vorher gestellte Diagnose so häufig gestimmt hat, habe ich ebenfalls im vorhergehenden schon zu erklären versucht.

Lindströms Untersuchungen der Placentarstelle im Wochenbett sind allerdings genauer. Aber auch hier ist die Bestimmung der Höhe der Placentarstelle aus schon früher erwähnten Gründen unsicher. Näher auf diese Arbeit einzugehen muss ich mir versagen, da sie mir im Ursprung nicht zur Hand ist, und ich aus dem Referat im Frommelschen Jahresbericht hierher gehörige Einzelheiten nicht ersehen kann.

Liesse sich eine Wechselbeziehung zwischen Ligamenten und Placenta auch in Bezug auf die Höhe des Ansatzes feststellen, so würde ohne jeden Zweifel auch Leopold, dem die unmittelbare Beobachtung beim Kaiserschnitt zu Gebote stand, eine solche wahrgenommen haben. Leopold(34) erwähnt aber nur in einem Fall (s. 158, Nr. 1), dass er die Placenta tief sitzend vorfand.

Betrachten wir nun die Ergebnisse unserer Zusammenstellung. so finden wir, dass bei 53 Fällen von ausgesprochenem vorderen oder hinteren Ligamentverlauf die Diagnose 44 mal richtig gestellt werden konnte. Diese Zahlen nähern sich den Palmschen Angaben. Die Übereinstimmung ist aber nur eine scheinbare, da ich in die Berechnung die Tubeneckenplacenten nicht aufgenommen habe, von denen höchstens 3 durch kennzeichnende Uterusgestalt vorher bestimmt werden konnten, die anderen müssten also zu den Fehldiagnosen gerechnet werden.

Zweitens bleiben, abgesehen von den 7 Fällen, in denen nur ein oder gar kein Ligament sich nachweisen liess, noch 21 Fälle übrig, in denen der Verlauf kein so ausgesprochener war, dass man mit einiger Sicherheit den Sitz der Placenta danach hätte bestimmen können. Auch in solchen Fällen haben offenbar die genannten Autoren den Placentarsitz bestimmt, denn sie sprechen nirgends davon, dass man in bestimmten Fällen eine Voraussage des Sitzes

nicht machen könne. Es müssten deshalb bei dieser Art des Verlaufes der Ligamente bei der Vorausbestimmung des Placentarsitzes wieder mehrere Irrtümer untergelaufen sein. Denn wenn ich auch den normalen Verlauf und Ansatz der Ligamente etwas mehr nach vorn verlege, also den seitlichen Verlauf für die Diagnose: vorderer Sitz, in Anspruch nehme (vgl. S. 316), so bleiben doch bei 10 Fällen von vorderem Sitz noch 6 Fälle von hinterem Sitz übrig als falsche Bestimmungen, ganz abgesehen von Tubenecke, Praevia und Seitenfläche.

Diese Ergebnisse werden nicht verändert, wenn ich eine andere Gruppe von Fällen zu Hilfe nehme, bei denen ich den Placentarsitz nicht durch das Eisackbild, sondern nach anderen Verfahren bestimmte. Die 50 Fälle dieser Gruppe sind in Tafel VI zusammengestellt.

Tafel VI.

Lage der Ligg. rotd.		Sitz der Placenta: vorn	hinten	seitlich	Summe
vorn		6	16		22
seitlich		7	7		14
hinten		9	2	1	12
eins	vorn	1			1
keins		1			1
Summe		24	25	1	50

Einigemale wurde hier der Placentarsitz durch innere Untersuchung nach Palm bestimmt, in den übrigen Fällen durch Untersuchung der Placentarstelle im Wochenbett oder auch durch diese beiden Verfahren zusammen.

Ein Blick auf die Tafel lehrt, dass auch bei dieser Gruppe mit weniger sicherer Placentarbestimmung [1]) die Wechselbeziehungen zwischen Placentarstelle und Anhängen keine besseren werden.

Wie soll ich nun diesen Befund in Einklang bringen mit den Beobachtungen Palms und Leopolds?

Betreffs der Palmschen Beobachtungen erscheint mir die Erklärung nicht schwer: Ebenso wie Palm bei der Schätzung der

[1]) Darauf führe ich das Fehlen der Tubeneckenplacenten zurück.

Höhe des Placentarsitzes zweifellosen Täuschungen unterlegen ist, werden auch bei der Bestimmung des vorderen und hinteren Sitzes verschiedene Irrtümer untergelaufen sein. Nach meinen Erfahrungen muss ich annehmen, dass bei einer so grossen Zahl von Untersuchungen sicher bei mehreren Fällen die Placenta auch sehr bald post part. infant. wenigstens teilweise gelöst war, so dass Irrtümer in der Bestimmung des Sitzes eintreten konnten. Zufällig sind diese Fehler zu Gunsten des Verfahrens gemacht worden.

Die Leopoldschen Erfahrungen mit den meinigen in Einklang zu bringen, scheint weniger leicht. Jedenfalls ist gegen die nachfolgende Festlegung des Placentarsitzes durch Autopsie beim Kaiserschnitt nichts einzuwenden. Wenn auch bei dieser Operation gelegentlich das Übergreifen eines Placentarrandes über eine Tubenmündung, also das Vorhandensein einer lateralen Tubeneckenplacenta (vergl. S. 324) übersehen werden mag, so hat das doch für diese Zusammenstellung keine Bedeutung. Die Schlussfolgerungen aber, die Leopold aus seinen Tafeln zieht, kann ich nicht anerkennen. Leopold sondert aus denselben 38 zu verwertende Fälle aus mit 2 Fehldiagnosen und ist geneigt, auch diese beiden so zu erklären, dass sie keinen Widerspruch zu seiner Theorie darstellen. Es handelte sich beide Male um Hinterscheitelbein-Einstellung, und Leopold ist der Ansicht, dass durch die starke, quere Einbiegung in der vorderen Uteruswand eine solche Verkürzung der Vorderwand in der Längsachse entstand, dass dadurch der Fundus uteri und mit ihm die beiderseitigen Tubeninsertionen der vorderen Bauchwand genähert wurden, und beide Tubenansätze in scheinbarer Konvergenz etwas näher zur Linea alba traten.

Ich kann mir nicht vorstellen, dass durch eine solche Einknickung auch bei hochgradiger Hinterscheitelbein-Einstellung durch Spannung der medianen Teile der vorderen Uteruswand die vorher hinten oder wenigstens seitlich ansetzenden Ligamente so weit nach vorn rücken sollen, wie es nach Leopold (34) (S. 164) bei hinterem Sitz in so ausgesprochenem Masse der Fall ist.

Ich muss deshalb diese beiden Fälle einfach als falsche Diagnosen betrachten.

Zweitens kann ich in den Nummern 13—45 der erhaltenden und 4—12 der entfernenden Kaiserschnitte und dem Anhang nicht wie Leopold 38, sondern nur 34 zu verwertende Fälle finden.

Bei der Abteilung I findet sich in Nr. 17, 19, 20, 23, 24, 26, 29, 31 keine Angabe über die Lagerung der Anhänge, ebenso-

wenig in Abteilung II Nr. 5. Es gehen also von den 43 Fällen nicht 5 wegen ungenügender Notierungen ab, sondern 9.

Unter diesen 34 muss ich von den als richtig angeführten noch 4 beanstanden, in Abteilung I Nr. 36 und 42, in Abteilung II Nr. 8 und 12.

In Nr. 36 war nach der Lage der Tuben der Placentarsitz hinten angenommen, sie sass aber zu $^3/_4$ in der linken Tubenecke mehr an der hinteren Wand.

In Nr. 42 war die Placenta als rechts seitlich sitzend angenommen, über den Verlauf der Anhänge ist in der Tafel nichts angegeben. Nach Leopolds Ansicht von der Placentarentwickelung musste hier die rechte Tube weit vorn, die linke mehr seitlich oder hinten verlaufen. Bei einer dementsprechenden Anordnung der Anhänge wurde aber in Nr. 36 der Placentarsitz hinten angenommen. Wonach bestimmt also Leopold den seitlichen Placentarsitz? Und dabei sass in Nr. 42 die Placenta nicht rechts, sondern hinten und rechts. Das ist doch keine genaue Placentarbestimmung!

Ich muss daher auch Nr. 36 und 42 zu den falschen, weil ungenauen Diagnosen rechnen.

In Abteilung II Nr. 8 lässt Leopold die Ligamenta rotunda parallel der Linea alba laufen, die Tuben aber konvergierend nach der Linea alba. Da der Ausgangspunkt der runden Bänder ein feststehender ist, nämlich vom Leistenkanal aus, so muss der konvergierende, parallele oder divergierende Verlauf dieser Bänder abhängig sein von dem mehr vorderen oder seitlichen (hinteren) Ansatz derselben am Uterus. Beim parallelen Verlauf der Ligamente wird ihr Ansatz am Uterus ziemlich seitlich (ein wenig vorn bei hohem Ansatz) zu suchen sein, mithin der Tubenansatz ebenfalls seitlich, also nicht konvergierend. Danach ist mir der Befund in Nr. 8 nicht ganz klar — wenn nicht in diesem Fall der Uterus sehr gross, der Fundus sehr breit war. In einem solchen Fall, der füglich hätte bemerkt werden müssen, wäre es allerdings denkbar, dass auch bei vorn gelegenem Ansatz am Uterus der Verlauf der Ligamenta ein paralleler war, und aus diesem Grunde will ich diesen Fall, da ich seine Unrichtigkeit nicht erweisen kann, zu den richtigen zählen, trotz der erwähnten Bedenken.

Dagegen kann ich den Fall 12 der Abteilung II als richtig gestellte Diagnose aus demselben Grunde nicht gelten lassen, wie in Abteilung I die Nrn. 22 und 30.

Leopold hat in diesem Fall, dem dritten von Hinterscheitelbeineinstellung, vor Eröffnung der Bauchhöhle eine falsche Diagnose gestellt, die richtige erst nach Eröffnung der Bauchhöhle auf Grund der Erfahrungen, die bei den ersten Fällen von Hinterscheitelbeineinstellung, Nr. 22 und 30, gemacht wurden. Ich kann aber doch wohl annehmen, dafs von einem so hervorragenden Diagnosten, wie Leopold, die Hinterscheitelbeineinstellung schon vor der Operation erkannt wurde, und es ist mir darum unverständlich, weshalb die Erfahrungen bei Nr. 22 und 30 nicht gleich die richtige Diagnose in diesem Falle stellen liessen.

Ich stelle danach aus Leopolds 43 letzten Kaiserschnitten nicht 38 mit 2 Fehldiagnosen, sondern 34 mit 5 Fehldiagnosen zusammen.

Endlich aber sehe ich nicht ein, warum Leopold seine ersten 15 Fälle von seiner Statistik ausschliesst.

Wenn Leopold (35) in seiner scharfen Entgegnung auf Bayers (5) Bemerkungen im Centralblatt hervorhebt, dass schon beim 4. Kaiserschnitt die richtige Diagnose gestellt wurde, und dass er schon in dieser Zeit das Verhältnis der Anhänge zum Placentarsitz richtig erkannt habe, so sehe ich nicht ein, warum er diese Fälle nicht in seine Zusammenstellung aufnehmen will.

Bei den ersten 3 Fällen der Abteilung II ist nichts über die Anhänge bemerkt, dieselben ändern also nichts an der Statistik. Bei den ersten 12 Fällen der Abteilung I ist aber viermal (Nr. 4, 7, 8, 12) die Diagnose des Placentarsitzes vorher gestellt worden und zwar einmal (Nr. 8) falsch. Bei den anderen acht (Nr. 1, 2, 3, 5, 6, 9, 10, 11) ist in der Tafel nichts vermerkt, und man könnte sie füglich unberücksichtigt lassen. Nun findet sich aber einige Seiten später der Vermerk, dass in dem Fall 10, Landmann, das Verhältnis des Tubenverlaufes ein sehr charakteristisches gewesen sei, und Leopold macht in seiner Mitteilung Bayer darauf aufmerksam, dass dieser Fall 10 klar und deutlich auf S. 162 (34) als Beispiel vermerkt sei. Dem gegenüber möchte ich hervorheben, dass ebenso klar und deutlich bei demselben Fall in der Tafel S. 155 (34) über den Verlauf der Anhänge nichts vermerkt ist.

Rechne ich nun trotzdem den Fall 10 zu den richtigen Diagnosen, so habe ich bei diesen ersten aus der Zusammenstellung ausgeschlossenen Fällen unter 5 eine falsche Diagnose. Im ganzen also bei 39 Fällen 6 Fehldiagnosen.

Damit nähern sich meine Feststellungen auch den Leopold-

schen, wenn letztere auch immer noch erheblich günstiger erscheinen. Aber dafür ist das Kaiserschnittmaterial auch erheblich geringer, und je kleiner die Zahl, desto unsicherer das Verhältnis.

Ich ziehe aus dem Gesagten den Schluss, dass zwar meist ein bestimmtes Verhältnis der Placentarstelle zu den Anhängen im Sinne Bayers und Leopolds besteht, dass es aber eine Reihe von Fällen giebt, für welche die Annahme dieser Forscher, dass die Ausdehnung der Placenta im engen Zusammenhang mit dem übermässig starken Wachstum des serotinalen Uteruswandteils stehe, nicht zutrifft. Die Zahl dieser Fälle ist nach meinen Beobachtungen zu gross, als dass die mangelnde Übereinstimmung des Ligamentansatzes mit dem Placentarsitz lediglich auf die normalen Abweichungen im Ligamentansatz am nicht schwangeren Uterus zurückgeführt werden könnten. Ich habe deshalb in diesen Fällen das Verhältnis der Fläche der Placenta zu ihrer Dicke und zur Fläche des Eisackes untersucht, denn es wäre ja möglich gewesen, dass in diesen Fällen die Placenta sich besonders in ihrem Tiefendurchmesser entwickelt hätte, und dass auf diese Weise die Lage des Ligamentansatzes durch das Wachstum der Placenta unberührt geblieben wäre. Meine Messungen haben mir hierfür keine Anhaltspunkte gegeben, und ich muss deshalb annehmen, dass für jene Gruppe die Lehre Bayers und Leopolds nur im beschränkten Masse zutrifft, dass hier vielmehr der Hauptsache nach die Placenta am Rande fortschreitend wächst, indem sie sich über die ursprüngliche Serotinalanlage hinaus ausdehnt, etwa im Sinne v. Herffs (22—24).

Die Tubeneckenplacenta.

Auf die Bedeutung dieses Placentarsitzes hat zuerst Bayer (3) hingewiesen, und er war es auch, der Palm (39) zur ausgiebigen Behandlung dieser Frage anregte. Die Ausführungen Palms über diesen Punkt fussen auf den Bayerschen Anschauungen. Diese Anschauungen lassen sich in folgenden Hauptzügen wiedergeben.

1. Die Tubeneckenplacenta ist durch die kennzeichnende Gestalt des Uterus erkennbar.
2. Sehr häufig ist sie eine Marginata.

3. Sie bedingt oft Störungen in der Nachgeburtszeit und im Wochenbett, Blutungen, wie Infektion.
4. Bei Störungen (Blutungen) im III. Abschnitt oder beim Zurückbleiben auch von Eihautresten ist die Uterushöhle auszuräumen.

Bei der einschneidenden Wichtigkeit des Schlusssatzes 4, bei der Bedeutung intrauteriner Eingriffe in der Praxis, bei dem Widerspruch der Ansichten über diesen Punkt ist eine Klärung dieser Verhältnisse sehr erwünscht. Ich glaube zu einer solchen durch meine Beobachtungen beitragen zu können.

Dazu muss ich zunächst die Hauptfrage erledigen: Ist die Tubeneckenplacenta aus der Gestalt des Uterus zu erkennen?

Ich verfüge über 13 Fälle von Tubeneckenplacenta, bei denen ich den Geburtsverlauf vom Beginn an beobachtete, und noch einen, zu dem ich erst im III. Geburtsabschnitt hinkam. (E 23, S. 327.)

Ich kann dieselben in zwei Hauptgruppen teilen. Bei der einen, die ich als laterale Tubeneckenplacenta bezeichnen möchte, überdeckt die Placenta die Tubenecke nur mit einem mehr oder weniger schmalen Rande, während ihre Hauptmasse vorn oder hinten sitzt (E 17 bis 22). Bei der anderen Gruppe, der centralen Tubeneckenplacenta befindet sich der Mittelpunkt der Placenta nahe der Tubenmündung (E 26 bis 30). Einen Übergang zwischen beiden bilden E 23 bis 25.

Da der Verlauf der Ligamente, die Gestalt des Uterus und des Eisacks und ihre Wechselbeziehungen zu einander vielfache Verschiedenheiten darbieten, so würde eine genaue Aufzählung und Beschreibung aller dieser Einzelheiten wenn nicht unmöglich, doch unübersichtlich sein. Ich glaube mich deshalb am verständlichsten zu machen, wenn ich meine Beobachtungen an der Hand von einfachen Zeichnungen klarlege, die alles Wissenswerte enthalten.

Die Zeichnung U zeigt den Umriss des Uterus in der Eröffnungszeit, in 2 Fällen (U 18 u. 20) im Beginn des II. Abschnittes. Bei U 25 ist zum Vergleich der Umriss des I. wie II. Geburtsabschnittes gegeben. Die seitlichen dicken Striche veranschaulichen den Verlauf und Ansatz der Ligamenta rotunda, in vereinzelten Fällen (U 21 und 22) konnte auch die Tube deutlich nachgewiesen werden. Der quere Strich bei U entspricht dem oberen Schambeinrand. E bedeutet Eisack.

I. Gruppe: Laterale Tubeneckenplacenta.

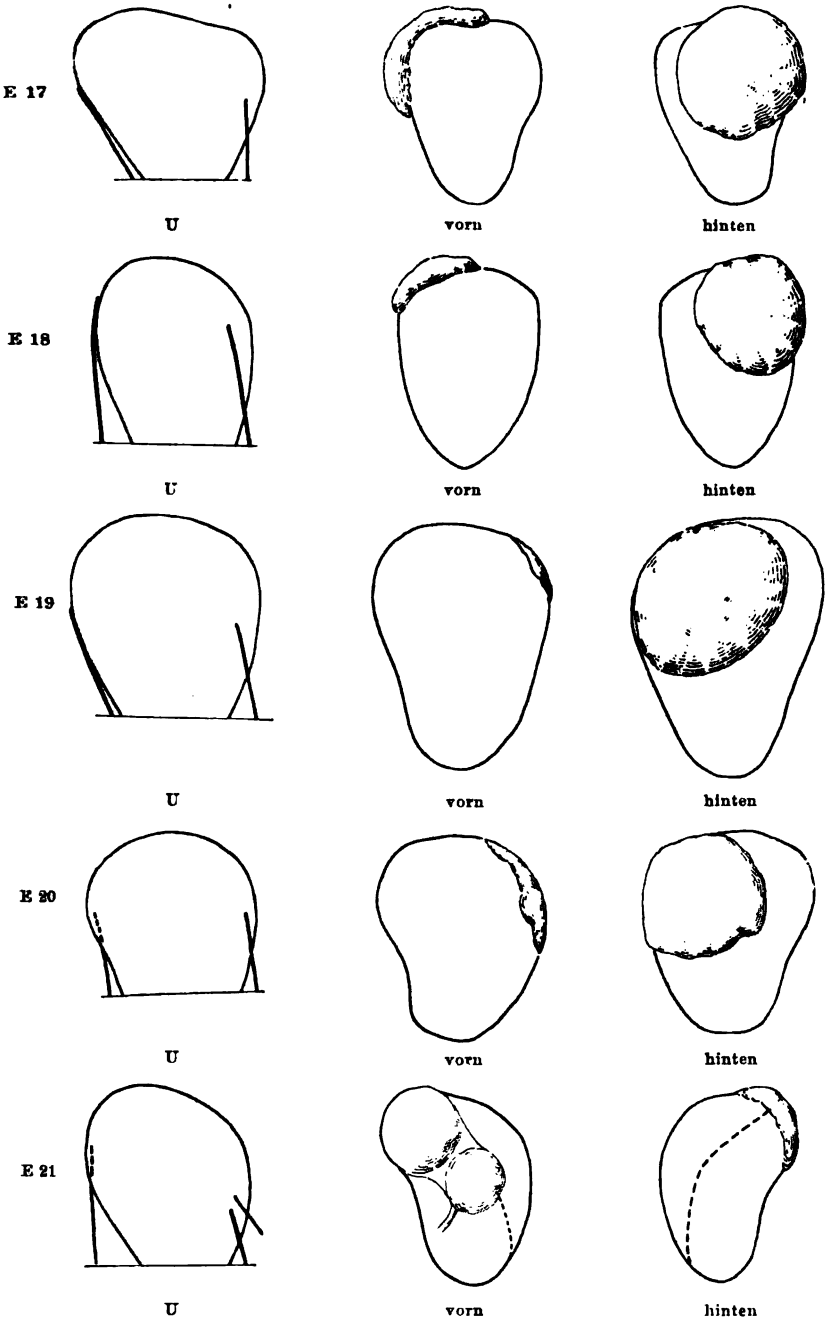

E 22

U

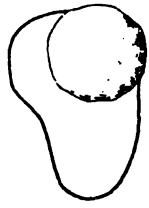

vorn

hinten

II. Übergangsgruppe:

E 23

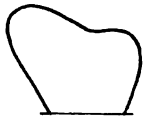

U III

vorn



hinten

E 24

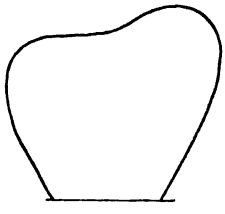

U

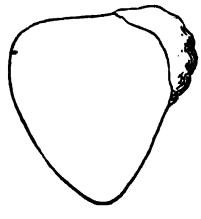

vorn

hinten

E 25

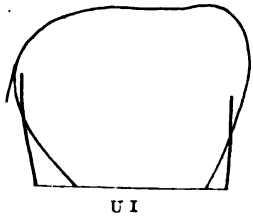

U I

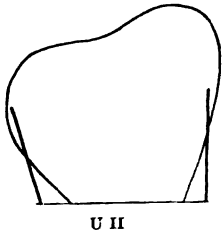

U II

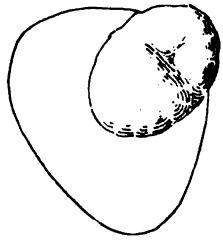

vorn



links

III. Gruppe: Centrale Tubeneckenplacenta.

E 26

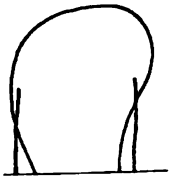

U

vorn

hinten

E 27

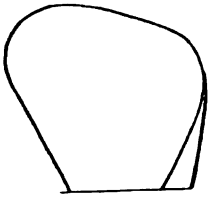

U

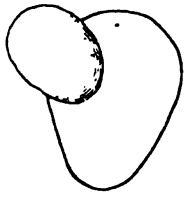

vorn

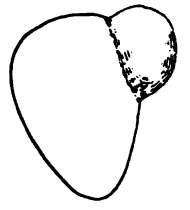

hinten

E 28

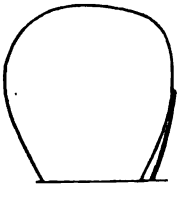

U

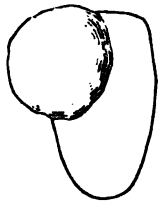

vorn

hinten

E 29

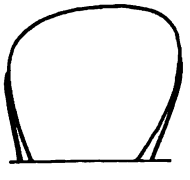

U

vorn

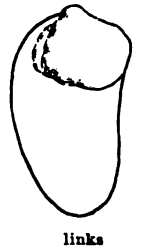

links

E 30

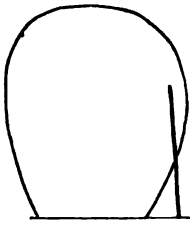

U

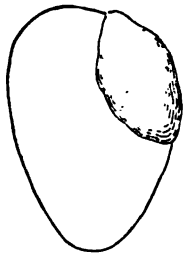

vorn

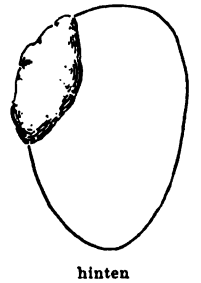

hinten

Man könnte versucht sein, die Gruppe I überhaupt nicht zur eigentlichen Tubeneckenplacenta zu rechnen, weil nur ein kleiner Rand die Tubenmündung bedeckt, und als das vorwiegende den vorderen oder hinteren Sitz ansprechen, um dann von diesem Gesichtspunkt aus den Verlauf der Ligamente zu prüfen. Indessen gewänne damit einmal die Lehre von den Wechselbeziehungen von Placenta und Ligamenten keine Unterstützung. Zwar musste bei E 17, 18, 19 der hintere Placentarsitz auch hinten richtig bestimmt werden, bei 20 hätte man denselben aber eher vorn annehmen müssen. Mindestens zweifelhaft wäre die Bestimmung bei 21, unsicher bei 22.

Andererseits hat Bayer auf S. 655, 656, 658 seiner „Morphologie (3) u. s. w." diese Fälle ausdrücklich in die Tubeneckenplacenta mit einbezogen, und es wäre auch gar nicht anders möglich, ohne seine Lehre vom Tubensegment zu zerstückeln.

Die eigenartige Gestalt, die Palm als kennzeichnend für die Tubeneckenplacenta aufgestellt hatte: Breiter asymmetrischer Fundus mit Einsattelung findet sich unter 13 Fällen nur dreimal vor. Einmal in der lateralen Gruppe (17), zweimal unter den Übergangsformen (24, 25). Der Fall 23, wo die Beobachtung des I. und II. Geburtsabschnittes fehlt, muss von der Berechnung ausgeschlossen werden, da die typische Form im III. Abschnitt zur Diagnosenstellung nicht genügt. Ich bemerke hierbei ausdrücklich, dass ich diese Form im III. Abschnitt mindestens ebenso oft bei dem durchaus gewöhnlichen Sitz der Placenta rein auf der vorderen oder hinteren Fläche beobachtete, wie beim Sitz in der Tubenecke. Bei der Entstehung dieses Bildes in der Nachgeburtszeit ist nicht nur der Sitz der Placenta massgebend, sondern vielleicht in noch höherem Masse sind dies die Lösungsverhältnisse derselben, die ganz erheblichen Schwankungen unterworfen sind. Ich werde in einer besonderen Arbeit über meine Erfahrungen hierüber berichten.

Also gerade bei den ausgesprochenen, den centralen Tubeneckenplacenten fand sich der Palmsche Typus kein einziges Mal. Denn U 27 ist trotz der starken Ausbuchtung nach der einen Seite nicht hierher zu rechnen, da ihm die Einsattelung fehlt. Ich habe übrigens solche starken Ausbuchtungen unter meinen 107 Fällen auf Tafel II (S. 301) 11 mal bei ganz normalem Sitz beobachtet. Aber selbst wenn man auch diesen Fall als bestätigend im Palmschen Sinne auffassen wollte, so lehrt die Betrachtung der

anderen Bilder, dass sich überwiegend häufig aus der Uterusgestalt der Sitz der Placenta in der Tubenecke nicht nachweisen lässt, in E 26 z. B. sass die Placenta gerade in der nicht ausgebuchteten Ecke!

Andererseits beobachtete ich eine leichte Einsattelung in 2 Fällen, in denen die Placenta zwar nicht an der gewöhnlichen Stelle, aber sicher nicht in der Tubenecke sass. Der eine ist der auf S. 304 zu zweit angeführte Tiefsitz, bei dem anderen sass die Placenta vorn etwas links und ging um die linke Seite herum. Ich glaube, dass es sich in beiden Fällen um Uterus arcuatus handelte, bei dem die Hemmungsbildung nur angedeutet war, sodass sie am puerperalen Uterus dem Gefühl nicht mehr deutlich genug hervortrat. Einen ausgesprochenen Uterus arcuatus beobachtete ich zweimal (E 31 und 32). Bei dem ersten, der aus dem Jahre 1896

U I

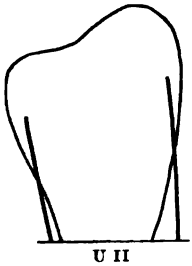

U II



vorn

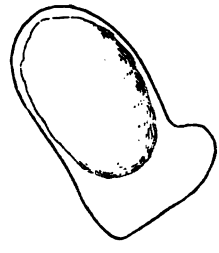

hinten

E 31

stammt, habe ich die Uterushöhle leider nicht nachher untersucht, weil ich in jener Zeit diese Untersuchungen noch nicht vornahm.

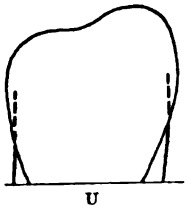

U

vorn

hinten

E 32

Bei dem andern fand ich am 9. Wochenbettstage bei der Austastung der Uterushöhle im Fundus eine mediane sichelförmige ungefähr 1 cm lange Falte. Diese Falte, die von aussen nicht sichtbar war, bedingte auch offenbar den verhältnismässig tiefen Einschnitt am Eisack. Die grössere Breite des Eisacks beruht zum Teil auf dem

Fehlen der oberen medianen Einschnürung, zum Teil mag sie dadurch bedingt sein, dass der Uterusumriss erst nach dem vorzeitig erfolgten Blasensprung aufgenommen wurde, also durch teilweisen Abfluss des Fruchtwassers der Uterusinhalt und damit auch sein Umfang vermindert worden war.

Bei diesen beiden Fällen entsprach dem Verlauf der Ligamente (vorn und hinten) der Placentarsitz nur einmal, und diese Fälle sind auch in diesem Sinne in die Tafel V (S. 317) aufgenommen.

Auf Grund vorstehender Beobachtungen ziehe ich folgenden Schluss:

Die Palmsche Behauptung, dass sich alle oder fast alle Tubeneckenplacenten durch die Gestalt des schwangeren oder kreissenden Uterus bestimmen lassen, ist eine irrtümliche. Es lassen sich im Gegenteil die meisten nach dem Palmschen Schema nicht bestimmen.

Zeigt der Uterus dagegen Einsattelung mit oder ohne Asymmetrie, so weist dies Bild entweder auf Tubeneckenplacenta oder auf eine, zuweilen nur angedeutete Hemmungsbildung (Uterus arcuatus) hin. Eine sichere Unterscheidung durch den Tastbefund ist nicht möglich.

Ehe wir an die Betrachtung der Marginata gehen, wird es zweckmässig sein, den Begriff derselben schärfer abzugrenzen, da dieser Begriff verschieden gefasst wird. Ich verstehe, nach Kölliker (29), unter Placenta marginata eine solche, bei der das Chorion nicht am Rande der Placenta festhaftet, sondern von seiner festen Anheftung bis zum Rand der Placenta einen Placentagürtel freilässt, der von festanhaftendem Chorion nicht bedeckt ist. Ein fibröser Ring an der fötalen Fläche der Placenta bedeutet noch keine Placenta marginata. Erst wenn das Chorion sich glatt bis zu diesem fibrösen Ring abheben lässt, ohne dass eine Gewebszerreissung eintritt, kann eine Placenta marginata angenommen werden. Ausschlaggebend ist hier die Lage der festen Chorionanheftung am decidualen Placentarteil, also der subchoriale Schlussring Waldeyers (Winklersche Schlussplatte, Decidua placentalis subchorialis Köllikers). Die Unterscheidung ist leicht, denn bei jeder normalen Placenta ist das Chorion am Placentarrande so fest angewachsen, dass es sich von der Placenta nicht weiter abziehen lässt ohne das innere Placentargewebe blosszulegen.

Ausgesprochene Margines in diesem Sinne habe ich bei meinen Tubeneckenplacenten nicht gefunden. Das kann allerdings daran liegen, dass gerade bei der ausgebildeten Form der Marginata mit starkem konzentrischen fibrösen Ring die Eihäute gern ganz abreissen. Bei zweien solcher Marginatae konnte ich aus diesem Grunde die Lage der Placenta nicht bestimmen. Eine innere Untersuchung allein nahm ich nicht vor, weil ich eine solche zur sicheren Bestimmung gerade einer Tubeneckenplacenta für ungenügend halte. Ein geringer fibröser Ring mit kleinem Margo war vorhanden bei E 24, einen schmalen Ring innerhalb des subchorialen Schlussringes, also ohne Margo, zeigten E 23 und 27.

So häufig, wie Bayer und auch noch Palm annimmt, scheint mir demnach der Zusammenhang des Margo mit dem Sitz in der Tubenecke nicht zu sein, und es ist mir daher zweifelhaft, ob die mechanische Erklärung Bayers für die Entstehung des freien Randes haltbar ist.

Von den drei tiefsitzenden Placenten zeigte eine einen freistehenden Rand (vgl. S. 304).

Die ausgesprochendsten Margines, die ich bis jetzt beobachtete, fanden sich an zwei Placenten mit ganz normalem Sitz (E 33 und 34) bei denen auch der Eisack keine abnorme Gestalt vorwies. In der Zeichnung entspricht die gestrichelte Linie dem subchorialen Schlussring.

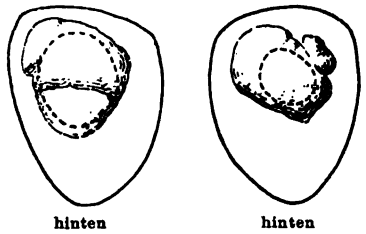

Man kann sich gerade bei gelegentlichen Untersuchungen, auch ohne voreingenommen zu sein und bei hinreichender Geschicklichkeit im Untersuchen über den Sitz des Fruchtkuchens sehr täuschen, besonders wenn stärkere Verwachsungen vorhanden sind, wie es ja mehrfach bei Marginaten beschrieben wurde. Ich verweise dabei nur auf den Irrtum, der mir bei dem Fall E 3 auf S. 299 unterlief, und ich glaube, dass ähnliche Irrtümer auch andere Untersucher betroffen und zu Fehlschlüssen verleitet haben.

Lehrreich in dieser Beziehung war für mich eine Geburt, die Gessner hier in der Poliklinik beobachtete. Es handelte sich um eine abgewichene Steisslage. Am Ende der Austreibung zeigte der Uterus eine starke Ausbuchtung nach rechts mit Einsattelung, sodass nach den bisher aufgestellten Grundsätzen eine Tubeneckenplacenta angenommen wurde, um so mehr, als sich im halben

Umfang derselben ein deutlicher Margo und auf der fötalen Fläche ein mit scharfer Falte einwärts vorspringender fibröser Ring befand, der dem Fruchtkuchen die bekannte Tellerform verlieh. Glücklicherweise konnte ich bei kleinem Riss ein Eisackbild (E 35) herstellen, und es zeigte sich, dass diese Placenta einen ebenso normalen Sitz hatte, wie die beiden anderen Marginaten E 33 und 34. Die starke Ausbuchtung mit Sattelung, die Gessner beobachtete, erklärt sich durch die Schieflagerung der Frucht in Verbindung mit der vorgeschrittenen Geburtsarbeit nach Abfluss des Fruchtwassers. Wie leicht hätte man, ohne Untersuchung, sich diesen Fall in der Erinnerung bewahrt als übereinstimmend und als Beleg für die Palmsche Aufstellung!

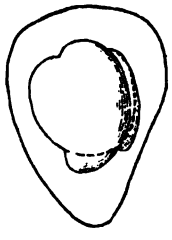

E 35

Ein freier Rand wird leicht vorgetäuscht durch eine von Bayer schon lange hervorgehobene Eigenschaft der Tubeneckenplacenta, die ich nach meinen Erfahrungen durchaus bestätigen kann: Das ist die oft eigentümliche Gestalt derselben, nämlich die geringe Flächenausdehnung bei grosser Dicke. Besonders am aufgeblähten Eisack tritt diese Eigenart ungemein deutlich hervor, die Placenta sitzt dann manchmal der Tubenecke wie ein Schopf auf. Ganz besonders deutlich war dies bei E 27, aber auch noch bei E 29 und E 28. Eine solche kleine dicke Placenta wie bei E 27 habe ich bei anderem Sitz nicht beobachtet. Nach Bayers Ausführungen über das Tubensegment ist es leicht verständlich, warum diese Formen besonders bei der centralen Tubeneckenplacenta gefunden werden.

Es wäre nun noch zu erörtern, inwieweit die Tubeneckenplacenta zu Störungen des Geburtsverlaufs Veranlassung giebt.

Eine Beeinflussung der Wehenthätigkeit konnte ich nicht feststellen. Blutungen in der Nachgeburtszeit traten auf bei E 23, E 24, doch standen diese leicht auf Reibung; vorzeitiger Blasensprung bei E 18, 20, 27, 28. Placentarteile blieben nie zurück, ebensowenig Eihautteile, sonst hätte ich ja kein Eisackbild machen können. Eine Behinderung des Wochenflusses habe ich ebensowenig wie irgend eine andere Störung des Wochenbettes wahrnehmen können.

Ich kann demzufolge, abgesehen vielleicht von einem etwas häufigerem vorzeitigen Blasensprung — wie ich glaube, ein zu-

fälliger Befund — nichts finden, wodurch der Geburtsverlauf bei Tubeneckenplacenten beeinträchtigt sein sollte.

Nun fällt vielleicht auf, dass die wenn auch unbedeutenden Blutungen der Nachgeburtszeit auch einen der wenigen Fälle betreffen, die das Palmsche Sattelbild zeigen, und es könnte sich Bayer dadurch vielleicht veranlasst fühlen, seine Forderungen für die Tubeneckenplacenten zu übertragen auf die Fälle, welche den von Palm aufgestellten Typus 5 zeigen. Es wären dann in unsere Betrachtung auch die vier Fälle von Sattelform (vgl. S. 329 u. E 31 und 32) zu ziehen.

Einer der Fälle war ein Trichterbecken mit Nabelschnurvorfall bei tiefstehendem Kopf, Kind tot. Bei E 31 durchmass der Kopf in etwas ungewöhnlicher Weise den Beckenkanal. Schon im Beckeneingang näherte er sich dem geraden Duchmesser und machte im Becken eine innere Überdrehung. Fall E 32 war eine Frühgeburt im 10. Monat mit Nabelschnurvorfall und totem Kind.

Es wäre mir unverständlich, wenn man diese Geburtsstörungen mit dem Sitz der Placenta in Zusammenhang bringen wollte.

In keinem dieser vier Fälle wurden Störungen in der Nachgeburtszeit oder im Wochenbett beobachtet.

Unsere Erfahrungen sprechen also nicht dafür, die Fälle von wirklichen oder scheinbaren Tubeneckenplacenten irgendwie anders zu behandeln, und ich kann aus diesem Grunde Bayers Forderung, bei jeder arkuaten Form des Uterus post partum die Tubenecke mit der Hand auf zurückgebliebene Reste zu untersuchen, nicht beipflichten. Ich halte es vielmehr für geboten, derartige Fälle ebenso abwartend zu behandeln, wie eine andere normale Geburt.

Es liegt nicht im Rahmen dieser Arbeit, auf die Frage der Behandlung von Eihautresten und die Gefahr intrauteriner Eingriffe einzugehen. Das aber möchte ich bei dieser Gelegenheit hervorheben, dass Palm zu Unrecht für die Bedeutung der manuellen Eihautlösung den Wochenbettsverlauf seiner 100 Fälle heranzieht, in denen zu Beginn des III. Geburtsabschnittes innerlich nach der Placenta gesucht wurde. Es ist quoad infectionem ein sehr wesentlicher Unterschied, ob die Hand in die Eihöhle oder zwischen Ei und Uteruswand gebracht wird.

Ich fasse die Ergebnisse aus dem zweiten Teil meiner Arbeit kurz zusammen:

In der Mehrzahl der Fälle besteht ein Zusammenhang zwischen der Placentarstelle und den Anhängen

im Sinne Bayers und Leopolds. In diesen kann aus dem Verlauf der Ligamenta rotunda, selten der Tuben, die Lage der Placenta vorher bestimmt werden.

Leopold und Palm haben die Häufigkeit dieses Zusammenhanges überschätzt.

Die Höhe des Placentarsitzes lässt sich aus der Höhe des Ligamentansatzes nicht bestimmen.

Die Tubeneckenplacenta bedingt meist keine abweichende Gestalt des Uterus.

Breiter Fundus mit Sattelung weist entweder auf Tubeneckenplacenta oder Uterus arcuatus hin. Eine Unterscheidung ist am schwangeren oder kreissenden Uterus nicht möglich.

Die Tubeneckenplacenta ist nicht überwiegend häufig eine marginata, sie bedingt keine besonderen Geburtsstörungen und ist deshalb abwartend zu behandeln.

Benutzte Litteratur.

1. Ahlfeld, Über die ersten Vorgänge bei der physiologischen Lösung der Placenta. Zeitschr. f. Geburtsh. und Gyn., Bd. 33, S. 419.

2. Derselbe, Weitere Untersuchungen über die physiologischen Vorgänge in der Nachgeburtsperiode. Zeitschr. f. Geburtsh. und Gyn., Bd. 36, S. 443.

3. Bayer, Zur physiologischen und pathologischen Morphologie der Gebärmutter. Gynaekol. Klinik von W. A. Freund, Bd. 1, S. 369.

4. Derselbe. Über Placenta praevia. 1. Vers. der deutschen Gesellschaft für Gyn., 1886. Originalreferat im Centralbl. für Gyn., Bd. 10, S. 410.

5. Derselbe, Bemerkungen über die Diagnose des Placentarsitzes und über Cervixverhältnisse. Centralbl. für Gyn., Bd. 19, S. 180.

6. Derselbe, Cervixfrage und Placenta praevia. Verh. der deutschen Gesellschaft für Gyn., 1897, S. 252.

7. Derselbe, Uterus und unteres Uterinsegment. Arch. für Gyn., Bd. 54, S. 13.

8. Bernutz, Eigentümliche Abschnürung eines Placentarteils. Referat im Centralbl. für Gyn., Bd. 7, S. 197 (aus France med. ref. journ. d'accouchements 1882, Sept. 30).

9. Bidder, Die Form- und Lageveränderungen des Uterus im Wochenbett. St. Petersb. Med. Zeitschr., 1869, Bd. 17, S. 283.

10. Birnbaum, Zwei Fälle von Formvarietäten des Uterus mit Schwangerschaft. Monatsschr. für Geburtsk., Bd. 22, S. 401.

11. Buschbeck, Beitrag zur künstlichen Frühgeburt wegen Beckenenge. Arb. aus der kgl. Frauenklinik in Dresden, Bd. 1, S. 93.

12. M. Cameron, A new theory as to the position of the foetus in utero. Brit. Med. Journ. 1896. Nr. 1835, Bd. I, S. 525.

13. Döderlein, Die Ergebnisse der Gefrierschnitte durch Schwangere. Ergebnisse der Anat. und Entw., Bd. 4, S. 314.

14. Eberhart, Zur Frage der Behandlung der Eihautretentionen. Zeitschr. für Geburtsh. und Gyn., Bd. 16, S. 292.

15. Fehling, Über die physiologische Bedeutung des Fruchtwassers. Arch. für Gyn., Bd. 14, S. 221.

16. W. A. Freund, Diskussion in dem Vortrag von Mackenroth: Über Vesicofixatio uteri zur Heilung der Retroflexio uteri mobilis, nebst Bemerkungen zur Indikationsstellung. 68. Verhandlung der Gesellschaft deutscher Naturforscher und Ärzte. 1897, 2. Teil, S. 195.

17. Frommel, Beitrag zur Frage der Wachstumsrichtung der Placenta. Zeitschr. für Geburtsh. und Gyn., Bd. 36, S. 489.

18. Gassner, Über die Veränderungen des Körpergewichtes bei Schwangeren, Gebärenden und Wöchnerinnen. Monatsschr. für Geburtsk., Bd. 19, S. 1.

19. Gessner, Beiträge zur Physiologie der Nachgeburtsperiode. Zeitschr. für Geburtsh. und Gyn., Bd. 37, S. 16.

20. Glöckner, Diskussion zu Gessners Vortrag: Beiträge zur Physiologie der Nachgeburtsperiode. Zeitschr. für Geburtsh. und Gyn., Bd. 36, S. 527.

21. Gusserow, Über den normalen Sitz der Placenta. Monatsschr. für Geburtsk., Bd. 27, S. 90.

22. v. Herff, Beiträge zur Lehre von der Placenta und von den mütterlichen Eihüllen. I. Teil. Zeitschr. für Geburtsh. und Gyn., Bd. 35, S. 268.

23. Derselbe, II. Teil. Ebenda, S. 325.

24. Derselbe, II. Teil, Fortsetzung. Ebenda, Bd. 36, S. 139.

25. Br. Hicks, Diskussion in dem Vortrag von H. Spencer: The Diagnosis of Placenta Praevia by Palpation of the Abdomen. Brit. Med. Journ. 1889, Nr. 1485, Bd. I, S. 1348.

26. Hofmeier, Die menschliche Placenta. 1890.

27. Homburger, Die nachträgliche Diagnose der Lagerung des Eies im Uterus aus den ausgestossenen Nachgeburtsteilen. Gyn. Klinik von W. A. Freund. Bd. 1, S. 663.

28. Derselbe, Über die Beziehung der Stärke der Ligamenta rotunda zur Leistung der Uterusmuskulatur. Ebenda, S. 677.

29. Kölliker, Entwickelungsgeschichte des Menschen und der höheren Tiere. Leipzig 1879, 2. Aufl.

30. Korn, Beitrag zur Lehre von der künstlichen Frühgeburt, in: Leopold, Der Kaiserschnitt und seine Stellung zur künstlichen Frühgeburt, Wendung und Perforation bei engem Becken. Stuttgart 1888.

31. Küstner, Über die Anatomie und Bedeutung der Placenta marginata. 57. Versammlung deutscher Naturforscher und Ärzte. 1884, S. 282.

32. Leopold: Ein Kaiserschnitt mit Uterusnaht nach Unterminierung der Serosa und Resektion der Muscularis. Glücklicher Ausgang für Mutter und Kind. Arch. für Gyn., Bd. 19, S. 400.

33. Derselbe, Der Kaiserschnitt und seine Stellung zur künstlichen Frühgeburt, Wendung und Perforation bei engem Becken. Stuttgart 1888.

34. Derselbe, Die Diagnose des Placentarsitzes in der Schwangerschaft und während der Geburt. Arb. aus der kgl. Frauenklinik in Dresden. Bd. 2, S. 151.

35. Derselbe, Zur Diagnose des Placentarsitzes. Centralbl. für Gyn., Bd. 19, S. 305.

36. Lindström, Placentar fästets diagnos och betydelse. Hygiea, Bd. 18, S. 162. Ref. in Frommels Jahresbericht, Bd. 10, S. 557.

37. Maggiar, De la fréquence de l'insertion du placenta sur le segment inférieur de l'utérus et de ses accidents. Thèse de Paris 1895. Steinheil.

38. E. Martin, Die Neigungen und Beugungen der Gebärmutter nach vorn und hinten. Berlin 1866.

39. Palm, Über die Diagnose des Placentarsitzes in der Schwangerschaft und die Beziehung der Placenta marginata zur Tubenecke. Zeitschr. für Geburtsh. und Gyn., Bd. 25, S. 317.

40. Pfeiffer, Über die Erkenntnis des Sitzes der Placenta durch Palpation des Unterleibes vor der Geburt. Monatsschr. für Geburtsk., Bd. 31, S. 112.

41. Pinard: De la rupture prématurée dite spontanée des membranes de l'oeuf humain. Annal. de Gyn. 1886, Bd. 25, S. 171.

42. Poppel, Über die Resistenz der Eihäute. Ein Beitrag zur Mechanik der Geburt. Monatsschr. für Geburtsk., Bd 22, S. 1.

43. Reihlen, Zur Frage der Behandlung der Chorionretention. Arch. für Gyn., Bd. 31, S. 56.

44. Schlegel, Brief an seinen Vater am 16. Juni 1808, veröffentlicht von Leopold im Arch. für Gyn., Bd. 19, S. 414.

45. Schröder, Schwangerschaft, Geburt und Wochenbett. Bonn 1867.

46. H. Spencer, The Diagnosis of Placenta Praevia by Palpation of the Abdomen. Brit. Med. Journ. 1889, Nr. 1485, Bd. I, S. 1348.

47. Taubert, Beitrag zur Lehre von der künstl. Frühgeburt. Inaug.-Diss. Berlin 1891.

Aus der Frauenklinik der Universität Erlangen.

Das Verhältnis der Stärke der runden Mutterbänder zur Stärke der Wehenthätigkeit.

Von

Karl Holzapfel.

Bei meinen Untersuchungen über den Placentarsitz habe ich mich eingehend mit den Verhältnissen der runden Bänder beschäftigt und bei dieser Gelegenheit die Angaben Homburgers[1]: „Über die Beziehung der Stärke der Ligamenta rotunda zur Leistung der Uterusmuskulatur" einer Nachprüfung unterzogen. Ich möchte es mir nicht versagen, im Anschluss an meine vorstehende Arbeit über jene Untersuchungen eine kurze Mitteilung zu machen.

Während ich die Ansicht Homburgers[2]) über die Bestimmung des Placentarsitzes für eine durchaus irrige halten muss, kann ich seine Angaben über die Beziehung der Wehen zu den runden Bändern in allem wesentlichen bestätigen.

Tafel.

		Wehen			
		schwach	mässig	kräftig	
Lig. rot.	schwach	8	2	5	
	mässig	2	9	7	
	kräftig	2	4	65	

[1]) Gyn. Klinik von W. A. Freund, Bd. I, S. 677.

[2]) „Die nachträgliche Diagnose der Lagerung des Eies im Uterus aus den ausgestossenen Nachgeburtsteilen." Ebenda, S. 663.

Meine Untersuchungen erstrecken sich über 110 Fälle, bei denen ich die Stärke der Ligamenta rotunda und der Wehenthätigkeit sorgsam beobachtete. Vorstehende Tafel giebt eine Zusammenstellung von 104 dieser Fälle.

Dazu kommen noch 6 andere, in denen die Ligamenta rotunda so ungleich entwickelt waren, dass ein Schluss auf die Wehenthätigkeit nicht zu ziehen war. Die letztere entsprach in diesen Fällen bald dem schwachen, bald dem starken Band, ich rechne deshalb diese Fälle zu den unsicheren.

Es ergiebt sich also, dass in 110 Fällen 82 mal (8 + 9 + 65) die Stärke der Lig. rot. der Wehenthätigkeit gut entsprach, dass 7 mal (5 + 2) die gezogenen Schlüsse falsch und 21 mal (2 + 2 + 7 + 4 + 6) ungenau oder unsicher waren.

Diese Zahlen sind sicher keine durchaus genauen. Denn wenn schon die Abschätzung der Ligamenta rotunda viel Erfahrung erfordert, so ist die Bestimmung der Wehenthätigkeit noch viel schwieriger, weil sie ausser reicher Erfahrung ein hohes Mass von Sachlichkeit verlangt. Bei der Abschätzung der runden Bänder muss man unterscheiden zwischen Dicke und Spannung. Die Spannung wird, je weiter die Geburt vorrückt, je mehr sich die Uterusmuskulatur am Ei in die Höhe zieht, desto grösser und kann daher auch bei schwach entwickelten Bändern zuletzt eine beträchtliche werden. Es muss deshalb der Hauptwert auf die Dicke der Ligamente gelegt werden.

Bei der Bestimmung der Wehenthätigkeit muss man unterscheiden zwischen Eröffnungs- und Austreibungswehen, die hinsichtlich ihrer Stärke nicht immer im Einklang stehen. Da es im allgemeinen für den Geburtsverlauf gleichgültig ist, ob die Eröffnung mehr oder weniger rasch von statten geht, während eine gute Wehenthätigkeit im II. Geburtsabschnitt auch stärkere Raumbeengungen zu überwinden vermag, so habe ich bei der Bestimmung der Wehenstärke auf die Eröffnungswehen wenig Wert gelegt. Allerdings bieten die Presswehen, die bei unseren meist normalen Geburten in Betracht kommen, durch die Mitwirkung der Bauchpresse kein reines Bild, und es wird häufig schwierig sein, unabhängig von der Bauchpresse die Thätigkeit der Uterusmuskulatur abzuschätzen. Doch ist erfahrungsgemäss meist eine gewisse Übereinstimmung zwischen der willkürlichen Muskulatur und der des Uterus vorhanden, und es wird bei reicher Übung oft gelingen, einen Rückschluss auf die Stärke der Wehen zu machen, wenn

man das Fortschreiten der Geburt, die Widerstände von seiten des Beckenringes, der Weichteile u. a. m. in Betracht zieht.

Ich glaube daher nicht fehlzugehen, wenn ich aus meinen Beobachtungen den Schluss ziehe, dass man gut in $^3/_4$ aller Fälle im stande sein wird, aus der Stärke der runden Mutterbänder die Stärke der Wehenthätigkeit zu bestimmen.

Die Vorteile, die sich aus dieser Vorhersage ziehen lassen, hat Homburger in seiner obengenannten Arbeit ausführlich erörtert.

Technicismen, Instrumente, Lehrmittel u. a.

Das Beckenphantom, ein neues Mittel für den geburtshilflichen Unterricht.

Von

Prof. H. Bayer in Strassburg.

(Mit 1 Abbildung).

Dass der Lehre vom engen Becken in unsern theoretischen Unterweisungen ein zu enger Spielraum gesetzt sei, das wird wohl niemand behaupten. Ebensowenig aber lässt sich bezweifeln, dass der Student nicht oft genug Gelegenheit findet, sich mit der Austastung und praktischen Beurteilung pathologischer Becken vertraut zu machen. Deshalb habe ich ein Phantom [1]) konstruieren lassen, in welchem die skelettierten Becken klinischer Sammlungen eingespannt und zu diagnostischen Übungen verwendet werden können. Beistehende Abbildung ist eine Skizze desselben.

Rückenwand, Gesäss- und Symphysengegend, sowie die Beinstümpfe sind aus Stahlspangen und Leder, die Bauchdecken und die Umgebung der spaltförmigen Vulva (*v*) aus Gummi geformt. Das in den Apparat eingesetzte knöcherne Becken wird mit vier Riemen fixiert. Je einer von ihnen (*a* und *b*) geht oberhalb der Symphyse ab, durch das Foramen obturatorium um den absteigenden Schambogenast herum, dann durch den hohlen Beinstumpf heraus, um schliesslich auf der Aussenfläche des letzteren befestigt zu werden. Ein anderer Riemen (*c*) umgreift von hinten her den Körper des letzten Lendenwirbels; seine beiden Enden werden durch zwei Spaltöffnungen der hinteren Wand des Phantoms herausgeführt und dort kreuzweise angespannt. Der vierte Riemen (*d*) endlich findet seine Befestigungspunkte an der vorderen seitlichen Wand des Phantoms und schlingt sich von hier aus um die Hinterfläche

[1]) Dieses Beckenphantom kann vom Bandagisten Herrn Dr. Wolffermann in Strassburg zum Preise von 80 Mark bezogen werden.

der Darmbeine oder unter dem Dornfortsatz des letzten Lendenwirbels herum.

Sind diese vier Riemen fest angezogen, so liegt das Becken vollkommen sicher im Phantom. Der touchierende Finger bewegt sich in einem mit Handschuh-Schlupfpulver eingepuderten und rings

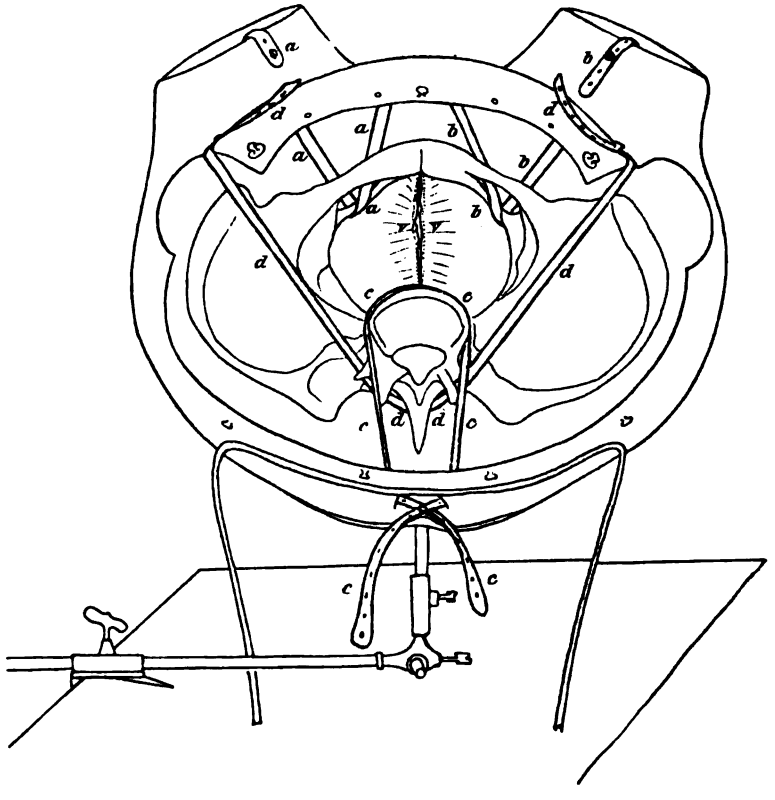

am Introitus (bei *v*) festgenähten Sack von weichem dehnbarem Stoffe, so dass der Eindruck ein ähnlicher ist wie bei der Palpation des Beckens durch die Weichteile hindurch.

Auch die verschiedenen Einstellungen des Kopfes unter pathologischen Verhältnissen lassen sich an diesem Apparate demonstrieren. Um jedoch zu starke Inanspruchnahme kostbarer Sammlungsbecken zu verhüten, verwende ich zu diesem Zwecke nur die früher von mir beschriebenen Einlagen in das gewöhnliche Phantom[1]).

[1]) Bayer, eine kleine Verbesserung am geburtshilfl. Phantom. Monatsschr. f. Geb. u. Gyn. Bd. VI, p. 291.

Aus der Frauenklinik der Universität Strassburg i. E.

Über die Methoden und Indikationen der Totalexstirpation des Uterus, speziell in Bezug auf die Behandlung des Uteruskarcinoms.

Nebst einem Anhange über
Versuche zur Durchspülung von Gliedern und Organen lebender Organismen.

Von

W. A. Freund.

(Mit Tafel XIV.)

Ursprünglich aus dem Bedürfnisse einer richtigen chirurgischen Behandlung des Uteruskarcinoms hervorgewachsen, hat die Totalexstirpation des Uterus im Verlaufe der letzten 20 Jahre eine bis in unsere Tage sich aufrollende bedeutende Vermehrung der Operationsmethoden und eine fast uferlose Ausbreitung ihrer Indikationen erfahren. Überlegt man, welch grosse Summe durch lange Zeit fortgesetzter Beobachtungen die Erhärtung irgend einer medizinischen Thatsache erfordert, so wird der gegenwärtige höchst schwankende Zustand des Urteils in dieser ganzen Frage nicht wunderbar erscheinen. Schwankend? wird mancher fragen. Es steht ja statistisch[1]) fest, dass von allen Exstirpationsmethoden die vaginale die leichteste und lebenssichere ist. Es komme darum in Bezug auf das Karcinom des Uterus darauf an, frühzeitig zu operieren und es sei erlaubt, diese Operationsmethode auch gegen weniger ernste Krankheiten, wenn gelindere Mittel der Behandlung fehlgeschlagen haben sollten,

[1]) Wann wird man endlich aufhören die Statistik, nach der heutigen Methode geübt, die feilste puella publica, als Zeugin in medizinischen Fragen aufzurufen?

heranzuziehen. Dies ist in der That das Endurteil einer nicht kleinen Zahl von Gynaekologen. Dem Kundigen ist die Fadenscheinigkeit dieses armseligen Gedankengewebes klar. In der Medizin, welche die herrschenden Meinungen sofort ins praktische Leben überträgt, hat ein solcher Zustand eingebildeter Sicherheit ungemein Verführerisches, und wir Lehrer sind verpflichtet, unsern Schülern einen Massstab in die Hand zu geben, der an die vorgebrachten Meinungen und Thatsachen angelegt, sie in den Stand setzt, das Wahre vom Falschen so scharf als thunlich zu unterscheiden.

Dies ist das Hauptmotiv, das mich bestimmt, meine durch 20 Jahre, unausgesetzt betriebenen Beobachtungen über diesen Gegenstand zu sichten, zu ordnen und zur Beurteilung der neuerdings empfohlenen Operationsmethoden und aufgestellten Indikationen zu verwerten.

Ich schreibe diese kritische Übersicht über eine 20jährige eigene und fremde Arbeit an dem Gegenstande (vor allem in der operativen Seite desselben) ohne Namennennungen. Wer will bei fast allwöchentlich erscheinenden Arbeiten für Vollständigkeit des Autorenregisters, wer bei der energischen Betonung, dass der X. ein Instrument, welches Y. am 9. publiziert hat, zwar erst am 10. selbst publiziert, aber schon am 8. zum erstenmale angewendet hat, für gerechte Prioritätswürdigung stehen? Die Verewigung eines Namens wird nicht von der Mitwelt dekretiert.

---

1. Die Methoden der Totalexstirpation des Uterus.

Bedenkt man, dass diese Operation zunächst in der Absicht auf Ausrottung des krebskranken Uterus ausgeführt worden ist, so ist erklärlich, dass die ursprüngliche Methode die abdominale gewesen ist. Die Gründe für dieses Vorgehen sind so einfach und zwingend, dass sie, wenn auch zeitweise durch Schatten irrtümlicher Auffassung und voreiliger Beurteilung von Thatsachen verdeckt, heut unser chirurgisches Handeln mit derselben Macht leiten wie vor 20 Jahren. Wir werden diesen wichtigen Punkt bei der Besprechung der Indikationen scharf ins Auge fassen. Hier sei nur betont, dass die in neuerer Zeit zuerst angegebene Methode die abdominale gewesen ist und dass die neueste Entwickelung dieses Gegenstandes auf langem Umwege für das Uteruskarcinom auf diesen ursprünglichen Operationsweg zurückgeführt hat.

Ich unterlasse eine detaillierte Beschreibung der verschiedenen

abdominalen Operationsverfahren; man findet dieselbe in den Handbüchern der operativen Gynaekologie mit guten Abbildungen illustriert zur Genüge.[1]) Ich werde nur diejenigen Akte der Operation herausheben, an welche Veränderungen der ursprünglichen Methode angebracht worden sind. Während ursprünglich das Corpus uteri mittelst einer durchgelegten Fadenschlinge fixiert und für die nachfolgenden Manipulationen geeignet dirigiert worden ist, hat man später dasselbe mittelst einer gefensterten breiten Klemmzange, die zugleich die Blutung aus dem Schritt für Schritt excidierten Organe durch Kompression verhindern sollte, gefasst. Gegenwärtig wendet man gezahnte solide Klemmzangen, in geeigneten Fällen kein Instrument, sondern die Hand an. Vor der Excision wurden die Ligamenta lata in continuitate durch 3 verankerte Ligaturen bis in das Laquear vaginae hinab unterbunden, die unterste Schlinge wurde später mittelst einer gedeckten Nadel von der Vagina her gelegt. Die Excision des Uterus erfolgte ursprünglich von der Bauchhöhle aus; später wurde nach Durchtrennung des Peritoneum und Ablösung der Harnblase die Durchtrennung des Laquear vaginae mittelst eines gedeckten Messers von der Vagina aus vollführt. — Darauf wurde wegen der Schwierigkeit und Unsicherheit der Applikation der unteren Ligaturen die Anwendung von Klemmpincetten vorgeschlagen, ziemlich gleichzeitig mit diesem Vorschlage die schrittweise in die Tiefe dringende Excision des Organs ohne vorherige Unterbindung der Ligamenta lata mit Erfassen und Ligieren der durchschnittenen Gefässe in der alterprobten chirurgischen Weise. Wegen der Unsicherheit gerade in den unteren Halspartien und im Laquear vaginae vom Bauche her alles Kranke zu excidieren und zur Erleichterung der Entfernung des gerade in diesen Partien fester haftenden Organes wurde die der Laporatomie vorangehende Umschneidung der Portio vaginalis vorgeschlagen.

Hieran reihten sich theoretische Vorschläge zur Erleichterung der vollständigen Excision alles Krankhaften durch die Symphysiotomie, zur Vermeidung der Ureterenverletzung vorherige Einführung von Sonden in dieselben. Ausgeführt ist meines Wissens von diesen Vorschlägen nur der letzte worden.

Die Resultate des ursprünglichen operativen Vorgehens haben

---

[1]) Die historische Entwickelung der Methode hat Funke in seiner Arbeit: Zur totalen Uterusexstirpation (Zeitschr. f. Geb. u. Gynaek. XXXVI, Heft I), sorgfältig dargelegt.

den Erwartungen, die man an die anfänglichen Erfahrungen zu knüpfen sich berechtigt hielt, nicht entsprochen. Schon die unmittelbaren Operationsresultate stellten sich als ungünstig heraus. Die Ursachen dieser gehäuften Misserfolge sind heutzutage für jedermann klar. Da erschien die Neuerweckung der schon im Jahre 1822 publizierten und seitdem in Vergessenheit geratenen vaginalen Uterusexstirpation wie ein Rettungsanker und hob die deprimierten Gemüter zu frischer Thatkraft. Die Erfolge des vaginalen Vorgehens waren aller Orten so ausgezeichnete, dass es eine Zeit lang schien, als sei damit die ganze Angelegenheit definitiv in Ordnung gebracht. Mochte man mit Messer oder mit Schere oder mit Glühwerkzeugen, mittelst Ligaturen oder Klemmpincetten, mit gerader Herabziehung, oder mit Umstülpung des Uterus aus dem eröffneten vorderen oder hinteren Laquear vaginae, mit oder ohne Verschluss der Operationswunde vorgehen, mochte man zur Erleichterung der Operation grosse Spaltungen der Vagina bis in den Damm hinein vorausschicken, — die unmittelbaren Operationsresultate sind bis auf den heutigen Tag so vortreffliche gewesen, dass man laut zu verkünden das Recht hatte, die vaginale Methode habe die abdominale aus dem Felde geschlagen. Bis zum heutigen Tage bedienen sich namhafte Gynaekologen dieser Methode ausschliesslich, wenn der Uterus nicht gar zu umfangreich, die Vagina nicht gar zu eng ist. Ich werde auf dieses Moment der Angelegenheit bei der Besprechung der Indikationen ausführlich zurückkommen.

Hier sei nur kurz gesagt, dass die vaginale Methode für die meisten nicht krebsigen und für eine bestimmt lokalisierte Krebserkrankung des Uterus die rationelle ist; aber gerade für die Hauptmasse der Krebserkrankungen, welche ja den ersten Anlass zu diesen operativen Bestrebungen gegeben haben, der streng chirurgischen Forderung für angestrebte Radikalheilung nicht entspricht. Als Ausdruck dieses seit Jahren gefühlten Bedürfnisses sind neuere Vorschläge zu energischem operativen Vorgehen zu betrachten. Nachdem man für die Exstirpation des Mastdarmkrebses den sakralen und parasakralen Weg kennen gelernt hatte, wurde derselbe auch behufs Exstirpation des karcinomatösen Uterus, wenn die Erkrankung die Umgebung desselben mit ergriffen hatte, eingeschlagen. Hieran schloss sich der Vorschlag vom Perinaeum aus an das kranke Organ zu gelangen, vor allem in den Fällen, bei welchen die Vagina gleichzeitig krebsig erkrankt war. Endlich wurde neuerdings der rein abdominelle Weg wieder beschritten mit bedeutender Vereinfachung der einzelnen

Akte. Ohne vorherige Unterbindung wird die Douglassche Tasche bis in das hintere Laquear eingeschnitten, die Portio vaginalis durch den Schnitt in das Becken hinaufgezogen, umschnitten und nach Durchtrennung der manuell komprimierten Lig. lata, Ablösung der Blase das Organ Schritt für Schritt excidiert; die Gefässe dann unterbunden, die Fäden wie in der ursprünglich angegebenen Operationsmethode in die Vagina hinabgeleitet, das Peritoneum quer vernäht und damit die Beckenhöhle unten geschlossen. Hieran reihen sich die Operationen der Totalexstirpation des ganzen Genitalapparates bis auf die Vagina. Bei den sogen. beiderseitigen Adnexerkrankungen von der Vagina oder vom Bauche her; im letzteren Falle, indem man vom linken Lig. lat. her Schritt für Schritt den Uterus und endlich das Lig. dextrum in einer Art Aufrollung excidiert. Die neuesten Vorschläge verlangen bei Uteruskarcinom die abdominale Totalexstirpation mit Ausräumung des parametranen Bindegewebes und Eröffnung des Peritoneums der hinteren Beckenwand, Excision der erreichbaren Lymphdrüsen, mögen dieselben bereits erkrankt oder anscheinend noch gesund sein. Endlich wird verlangt, dass bei jeder Krebsoperation die obere Partie der Scheide, je nach Bedürfnis auch die tieferen Partien entfernt werden. Es soll vom Bauche her der ganze innere Genitalapparat umschnitten, von der Umgebung abpräpariert, dann die Scheide bis zu einer gewissen Tiefe von der Umgebung isoliert, endlich die Entfernung des ganzen derart abpräparierten Gebildes von der Scheide her beendet werden. Anhangsweise sei der Vollständigkeit wegen bemerkt, dass man bei karcinomatöser Erkrankung der Parametrien ohne weiteres die Ureteren an der erkrankten Partie durchschneiden und nach beendeter Excision der kranken Partie in die Harnblase, eventuell in die Flexura iliaca implantieren soll.

Wäre das „tuto cito jucunde" das eigentliche Kriterium jeder Operation, so wären wir mit dem Endurteile über die oben angeführten Operationen im Augenblicke im reinen: Die vaginale Methode mit den verschiedenen technischen Einzelheiten wäre allen andern soweit überlegen, dass diese letzteren nur für seltene Ausnahmefälle der Unzugänglichkeit des vaginalen Weges einzutreten hätten. Und so steht es in der That, dass bei allen denjenigen Erkrankungen des Uterus, deren vollständige dauernde Heilung mit der Genesung von der Operation zusammenfällt, die vaginale Methode bei technischer Ausführbarkeit die gewählte sein wird. Dies sind diejenigen Erkrankungen, welche auf das zu entfernende Organ im eigentlichen

Sinne beschränkt sind und an den durch das Messer erreichbaren Grenzen auch histologisch ihre sichere Abgrenzung finden — die gutartigen Erkrankungen.

Jedermann weiss, dass dies für die bösartigen Erkrankungen nicht zutrifft. Alle Versuche die früheren Partialoperationen derartig erkrankter Organe in Totalexstirpationen umzuwandeln beruhen auf der Überzeugung, dass die Ausrottung in möglichst weitem Umfange zu geschehen habe, und die moderne Chirurgie aller Gebiete huldigt diesem Grundsatze, welchem bei der Befreiung der Hände von den alten Fesseln und der Beruhigung der Gewissen durch Lister auf allen Gebieten Folge gegeben wird.

Aus alledem folgt, dass eine Kritik der einzelnen Operationsmethoden nur in Verbindung mit der Kritik der Indikationen rationellerweise geübt werden kann. Darum werden wir die bisher thatsächlich herangezogenen Indikationen zur Totalexstirpation des Uterus jetzt der Reihe nach beleuchten.

Die ursprüngliche von den ältesten Zeiten echt chirurgischer Bestrebungen an bis in die neueste Zeit allgemein anerkannte Indikation zur Totalexstirpation des Uterus ist das Karcinom (und Sarkom) des Uterus. Wir erinnern uns, mit welch schmerzlicher Resignation man die Versuche zur Erfüllung dieser Indikation als unlösbare Forderung aufgegeben und sich auf unnütze, ja schädliche Partialoperationen und andere Manipulationen beschränkt hatte. Auf der einen Seite stand man von vornherein von jedem operativen Versuche ab, weil man die örtliche Affektion als Ausdruck eines Allgemeinleidens und darum durch örtliche Behandlung nicht mit Erfolg als angreifbar erachtete. Auf der anderen Seite schreckten technische Schwierigkeiten und wenn diese doch von einzelnen überwunden wurden, die allen grösseren Eingriffen in der voraseptischen Zeit drohenden unmittelbaren Folgen ab. Als diese beiden Klippen genau erkannt, das Karcinom als ursprünglich örtliche Krankheit erwiesen, das aseptische Operieren erfunden war und die Verwertung guter topographisch-anatomischer Kenntnisse eine rationelle Technik gelehrt hatte, erfuhr man zu seinem Leidwesen, dass der eigentliche Zweck aller Bemühungen, die Dauerheilung vom Uteruskrebse dennoch nur in den seltensten Fällen erreicht wurde. Wenn die Stimmen, welche auf Grund dieser Erfahrung vereinzelt gegen die Ausführung der Operation laut wurden, heutzutage auch vollständig verstummt sind, so hat dies seinen Grund nicht darin, dass

Dauerheilungen zu der Regel gehören. Auch heute gehören dieselben zu den Ausnahmen und selbst der vieloperierende Gynaekologe zählt und wägt sorgsam seine günstigen Fälle, die er nach willkürlich aufgestellten Zeiträumen der Recidivfreiheit abschätzt, und holt sich aus denselben Mut zu weiterem operativen Vorgehen; — und dies mit um so grösserem Rechte, als uns die Ursachen des eintretenden oder ausbleibenden Dauererfolges im einzelnen Falle nicht kommensurabel sind.

Hier ist der Ort und die Gelegenheit, derjenigen 2 Fälle zu gedenken, welche die ersten sicher konstatierten durch Totalexstirpation erreichten Dauerheilungen vom Uteruskrebs darstellen. Es sei mir darum gestattet, den ersten Fall, über den Herr Dr. Toeplitz in der Breslauer ärztlichen Zeitschrift Nr. 3 vom 8. Februar 1879 berichtet hat, hier zu rekapitulieren. Nach Mitteilung eines Operationsfalles an einer 52jährigen Virgo, welche 30 Stunden nach der Operation[1]) fieberlos zu Grunde gegangen war und bei deren von Herrn Dr. Binswanger ausgeführten Sektion Herzverfettung, alte hämorrhagische Nephritis und Atrophie der Nieren konstatiert worden ist, erzählt derselbe den 2. uns hier interessierenden Fall folgendermassen.

II. Epithelialkarcinom der Portio vaginalis. Krebsgeschwür des Fundus uteri. Totalexstirpation. Bauchdeckenabscess. Genesung.

N., Buchhaltersfrau, 37 Jahre alt, hat stets regelmässig in vierwöchentlichen Intervallen menstruiert; die Menses waren profus, von 8tägiger Dauer, darnach etwas Fluor albus. 3 Aborte, 6 rechtzeitige Geburten, die letzte vor 14 Monaten mit starkem Blutverlust. Seit dem letzten Puerperium leidet Pat. an Blutungen, die anfangs in 14tägigen Intervallen wiederkehrten, jetzt seit 4 Monaten aber ohne Unterbrechung fortdauern. Dabei ist Pat. sehr abgemagert, hat viel Schmerzen im Leibe und seit einigen Wochen stark jauchigen Ausfluss. Die Untersuchung ergiebt eine grosse im

---

[1]) Es wird Manchen folgender Passus aus dem Protokoll interessieren. Am 30. Juni 1878 wurde zur Operation geschritten; dieselbe wurde ausgeführt von Herrn Prof. Freund; es waren gegenwärtig und assistierten die Herren Professor Richter, DDr. M. B. Freund, O. Riegner, H. Körner und ich.

Die Lagerung der Pat. geschah derart, dass sie mit erhöhtem Kreuz und gesenktem Kopf auf einem hohen Operationstisch fixiert wurde, der Kopf dem Fenster zugewandt, da nur auf diese Weise Licht in das Cavum Douglasii einfallen kann.

Zerfall begriffene Wucherung der Portio vaginalis in ihrem grössten Umfange. Der Uteruskörper ist wenig vergrössert, Scheide und Bauchfell frei.

Pat. entschliesst sich bei den heftigen Beschwerden und der rapiden Abnahme der Kräfte sehr leicht zu der Operation. Während der Vorbereitung dazu, welche ganz ebenso, wie bei dem ersten Falle geleitet wird, konstatieren wir, dass ein remittierendes Fieber mit allabendlichen Exacerbationen bis 38,6 vorhanden ist.

Am 28. Juli 1878, $9\frac{1}{2}$ Uhr morgens wurde die Operation von Herrn Prof. Freund ausgeführt; es waren zugegen die Herren Oberstabsarzt Dr. Büchtemann, DDr. Michelson-Kronstadt, M. B. Freund, H. Körner, Kabierske, Heidelberg, Partsch und ich.

Die Operation verlief sehr glatt und ohne Zwischenfälle. Der Hautschnitt traf genau die Linea alba, der Uterus war nur wenig vergrössert und liess sich bequem mit der Fadenschlinge je nach dem Bedürfnis des Operateurs leiten. Die Unterbindung der äusserst zarten und dünnen Lig. lat., die Ablösung des Peritoneum gelangen sehr leicht. Nachdem mit dem gedeckten Messer das vordere Laquear vaginae durchstossen war, führte der Operateur den hakenförmig gebogenen Zeigefinger durch diese Öffnung von oben her in die Scheide, hakte in das Os externum uteri ein und konnte nun nach Ektropionierung desselben aufs leichteste die Abtrennung der Vagina vom Uterus vornehmen. Die Blutung nach Entfernung des Uterus war links minimal; rechts hingegen spritzte aus der A. uterina ein bleistiftdicker Strahl arteriellen Blutes, doch konnte das Gefäss schnell gefasst und unterbunden werden. Aus den Schnitträndern des vorderen und hinteren Laquear erfolgte wie gewöhnlich eine ziemlich erhebliche Blutung, deren Stillung eine nicht unbedeutende Zeit in Anspruch nahm. Die Peritonealnaht geschah in der gewöhnlichen Art sehr schnell, indem die schon vorher angelegten provisorischen Schlingen einen festen Anhaltspunkt gaben. Durch die zumeist nach aussen gelegene Sutur jederseits wurde das Ovarium der betreffenden Seite mit angeheftet, um stärkere Zerrung der Wunde bei etwa eintretender heftiger Peristaltik zu vermeiden.

Der Schluss der Bauchwunde erfolgte schnell. Die Operation hatte mit Narkose und Verband 3 Stunden gedauert; es waren dabei nur 85 g Chloroform verbraucht worden, da ein Henryscher Apparat mit alleiniger Benutzung der Chloroformdämpfe in Anwendung gezogen war.

Es wurde ein fester antiseptischer Kompressivverband angelegt, bestehend aus einer Lage Protective Silk, mehreren Lagen Listers Karbolgaze, Salicylwatte (10 %) und gewöhnlicher Verbandwatte, fixiert durch eine breite Flanellbinde, die vom Rippenrand bis zur Symphyse reicht.

Eine halbe Stunde, nachdem Pat. ins Bett gebracht ist, tritt profuser Schweiss auf und das Sensorium ist wieder frei.

Am Abend desselben Tages ist die Temperatur 37,9, Puls 92, ruhig und voll. Die Haut ist feuchtwarm, die Zunge rein, etwas Übelkeit und Erbrechen, Klagen über heftigen Wundschmerz. — Tct. Opii simpl. gutt. 10. Eispillen, kalter Pfefferminzthee.

29. Juli morgens Temperatur 37,4, P. 80. Nachts wenig Schlaf. Morgens gutes Befinden bis auf Schmerzen in der Blasengegend. Sekretion aus der Scheide gering. Keine Blutung.

Abends Temperatur 38,1, P. 96.

30. Juli morgens Temperatur 37,6, P. 88. Wenig geschlafen, Klage über Kreuzschmerzen.

Nachmittags 2 Uhr werde ich eiligst zur Pat. gerufen, weil dieselbe plötzlich schwer erkrankt sei. Ich finde sie in grösster Unruhe und Aufregung, mit ängstlichem verfallenem Gesicht, kalten Schweiss auf der Stirn, laut jammernd und öfters vor Schmerz aufschreiend, mit balloniertem, auf Druck und spontan sehr schmerzhaftem Leibe. Temperatur 38,1, P. 96.

Häufiges Aufstossen, kein Erbrechen. — Opium, Eisblase auf den Leib.

Abends 7 Uhr Temperatur 38,7, P. 112. Subjektive Erscheinungen unverändert, insbesondere klagt Pat. über Völle und Schmerzen im Leibe, sowie das völlige Fehlen von Flatus. Nach der Abnahme des absolut trockenen Verbandes erscheint der Leib nur wenig tympanitisch, weich und eindrückbar, aber überall empfindlich, am meisten in der Gegend des unteren Wundwinkels. Die Bauchwunde ist in ihren oberen zwei Dritteilen ganz normal; um den unteren Wundwinkel erscheint die Haut gerötet und infiltriert; nach Entfernung einer Sutur (der 3. von unten) entleeren sich einige Tropfen guten Eiters. Der Verband wird erneuert, eine Eisblase daraufgelegt. — Opium per os, Morphium subkutan.

31. Juli morgens Temperatur 38,1, P. 108. Besseres Befinden. 4 Stunden ruhiger Schlaf. Nachlass der Schmerzen. Gesichtsausdruck freier, Pat. zeigt etwas Appetit.

Mittags. Es werden noch mehrere Suturen entfernt, um dem

Eiter Abfluss zu verschaffen. Leib weich, nicht aufgetrieben, nur seitlich noch empfindlich. — Irrigation der Scheide.

1. August morgens Temperatur 38,1, P. 96. Auf ein Klysma erfolgt reichliche Defäkation.

Abends Temperatur 38,4, P. 96.

2. August. Am unteren Wundwinkel hat sich ein grosser sinuöser Abscess entwickelt. Unmittelbar hinter der Symphyse liegen grauschwarze, fetzige, nekrotische Massen, nach beiden Seiten und nach oben führen lange Fistelgänge. Der Rest der Wunde ist per primam verheilt. Die nekrotischen Fetzen werden abgetragen, die Fisteln drainiert und ein feuchter Karbolverband angelegt.

Von nun ab ist die Besserung eine ungestörte. Bei völliger Apyrexie zeigt Pat. einen vorzüglichen Appetit, es erfolgt regelmässige Stuhlentleerung, der Abscess granuliert und secerniert sehr stark. Am 10. Tage verzehrt Pat. ihr Mittag ausser Bett, da es ihr im Liegen nicht mehr schmeckt. Am 12. Tage gehen die ersten Fäden mit nekrotischen Partien ab.

Am 5. September (4 Wochen nach der Operation) ist die Bauchwunde bis auf 3 kleine granulierende Stellen völlig vernarbt, die Fäden bis auf einen einzigen successive abgegangen, der Abscess ausgefüllt, die Fisteln geschlossen. Pat. geht herum, isst mit Appetit und fängt an, ihren häuslichen Verrichtungen obzuliegen. Die einzige Beschwerde ist ein profuser, wässriger, nicht übelriechender Ausfluss, der offenbar durch den Reiz des noch zurückgebliebenen Fadens verursacht ist.

15. September. Der Faden (unterste Unterbindungsschlinge der rechten Seite) wird entfernt. Die Spekularuntersuchung zeigt eine lineare, quer verlaufende Narbe, welche den Vaginaltrichter abschliesst. Rechts zwei kleine granulierende Stellen. Keine Spur von Recidiv.

Nach weiteren 14 Tagen hat die Sekretion vollständig aufgehört.

Anfang Januar 1879 ist Pat. völlig gesund, hat wesentlich an Körperfülle zugenommen und ist frei von allen Beschwerden. Bis jetzt kein Recidiv.

Epikrise. In dem vorliegenden, glücklich abgelaufenen Falle haben wir als einzigen Zwischenfall die Entwickelung eines Abscesses am unteren Wundwinkel in dem Zellgewebe hinter und über der Blase. Es ist dies dasselbe Ereignis, wie nach der ersten derartigen Operation (Fall Heidemann, Volkmanns Klin. Vorträge,

Nr. 133) und es wäre wohl zu überlegen, ob sich nicht auf irgend eine Weise dem vorbeugen liesse. Im übrigen ist der Fall vollkommen typisch verlaufen.

Die Präparate, welche sofort nach der Exstirpation dem pathologischen Institute zur Untersuchung übergeben wurden, bieten jedes in seiner Art ein besonderes Interesse dar. Die näheren Details darüber verdanke ich zum grössten Teile der gütigen Mitteilung des Herrn Dr. Binswanger, welcher auch in seiner Publikation (Centralblatt f. Gynaekologie 1879, Nr. 1) die beiden Präparate mit in den Kreis seiner Betrachtung gezogen hat.

Tubuläres Karcinom der Portio vaginalis. Isoliertes karcinomatöses Ulcus im Fundus.

Dieses Präparat hat für die ganze Lehre von der operativen Behandlung der Uteruskarcinome die fundamentale Bedeutung, dass es zeigt, wie mit Übergehung einer breiten Zone des Uterusgewebes die Infektion sprungweise fortschreiten kann. Die Exploration ergab intra vitam nur ein verhältnismässig junges, wenig umfangreiches Karcinom der Portio vaginalis bei anscheinend unbeteiligtem Körper. Der Befund nach der Exstirpation war folgender:

Die Portio vaginalis ist in ihrem ganzen Umfange in ein zerfallenes Karcinom verwandelt. Es finden sich tiefe, kraterförmige Geschwürsflächen, die mit schmierigen erweichten Gewebsmassen belegt sind, die Umgebung stark induriert, von derber knolliger Beschaffenheit. Dieser Zerfall erreicht auf der Schleimhautfläche nicht ganz den inneren Muttermund, aussen ist ein Übergang auf die Vagina nicht zu konstatieren. Die Schleimhaut des unteren Uterinabschnittes zeigt sich stärker geschwellt, aber völlig frei von karcinomatöser Erkrankung. Im Fundus uteri aber findet sich ein, ca. 2 cm im Durchmesser haltendes, rundes Geschwür mit harten wallartigen Rändern und festem speckigem Grunde. Mikroskopisch ergeben sich auch hier wieder die deutlichen Charaktere eines Karcinoms.

Wäre hier die Amputation des Collum uteri, selbst supravaginal, vorgenommen worden, so hätte man nach dem Präparate glauben müssen, man habe im Gesunden operiert, und wäre höchst überrascht gewesen, das vermeintliche Recidiv schon in allerkürzester Zeit am Grunde des Uterus auftreten zu sehen. Dieser Fall spricht nicht minder, wie der erste, für die absolute Notwendigkeit, hier wie bei malignen Neubildungen anderer Organe, wenn möglich das erkrankte Organ in toto zu entfernen, wie dies ja z. B. bei

Carcinoma mammae schon von altersher als ganz selbstverständlich angenommen und ausgeführt wird.

Es ist dies der Fall der Frau Neumann, jetzt 56 Jahre alt, welche in der gynaekologischen Sektion der Breslauer Naturforscher- und Ärzte-Versammlung 1893 von H. W. Freund vorgestellt worden ist und über welche mir Herr Dr. Toeplitz am 21. Januar 1898 berichtet hat, dass sie sicher frei von Recidiv ist. Herr Dr. L. Fränkel hat über dieselbe in der Zeitschrift für praktische Ärzte (August 1898) eine gleiche Notiz gebracht.

Der 2. Fall betrifft eine Frau F—n, Klientin des Herrn Dr. Hirschberg in Frankfurt a. M. Im April 1884 habe ich folgende Notizen aufgeschrieben: Die Frau ist 34 Jahre alt, hat vor 9 Jahren einmal geboren, seit einem halben Jahre an profusen Blutungen und Schleimflüssen gelitten und ist sehr von Kräften gefallen. Im August 1883 hat Herr Dr. Hirschberg ein Karcinom der Portio vaginalis mit pilzförmiger Wucherung beider Lippen konstatiert und dieselben amputiert. Ich konstatierte ein Recidiv mit blumenkohlförmigen Wucherungen auf der Narbe und im Laquear vaginae. Am 15. April 1884 habe ich mit Assistenz der Herren Kollegen Hirschberg und Cohn die vaginale Totalexstirpation des oberen Dritteils der Vagina und des Uterus mitsamt dem rechten Ovarium (das linke war fest am Becken adhärent und atrophisch) ausgeführt. Das parakolpale und parametrane Bindegewebe wurde in grosser Ausdehnung mit entfernt. Die Untersuchung des Präparates zeigt Plattenepithelkarcinom des Laquear vaginae und des Cervixstumpfes, das kleine Corpus uteri ist völlig unbeteiligt. Nach freundlicher Mitteilung des Herrn Kollegen Hirschberg ist Frau F—n durchaus recidivfrei und gesund.

Diese beiden Fälle stellen die ersten sicher konstatierten Radikalheilungen durch Totalexstirpation des karcinomatösen Uterus dar. Abgesehen von dem Interesse, welches dieselben vermöge der 20 resp. 14jährigen Beobachtung dauernder Heilung darbieten, sprechen sie auch in betreff der Wahl der Operationsmethode ein gewichtiges Wort, worauf wir bald näher zurückkommen werden.

Seit der Erfahrung an diesen beiden Fällen habe ich wie die meisten meiner operierenden Kollegen bei sehr guten unmittelbaren Operationserfolgen sehr gemischte, meistens ungünstige Ergebnisse in Bezug auf Radikalheilung beobachtet. Es ist geradezu Gefühlssache, den Begriff der Radikalheilung auf 2, 3, 4, 5 u. s. w. Jahre Recidivfreiheit zu umgrenzen; je nach diesen willkürlich gesetzten

Zahlengrenzen wird der eine grosse Freude, der andere grossen Schmerz erfahren. Wer die Dinge objektiv beurteilt, kann sich auch heute mit den Resultaten in Bezug auf Radikalheilung nicht zufrieden geben. Mit der klaren Erkenntnis der Ursachen dieser unbefriedigenden Ergebnisse der Operation würden wir sofort wissen, ob und mit welchen Mitteln wir denselben künftig entgegen treten können werden. Es wäre eine umschriebene Frage gestellt, auf welche sich eine runde Antwort geben liess.

Was glauben wir nun bis jetzt von den Ursachen der schlechten Resultate in Bezug auf Dauerheilung zu wissen?

Obenan steht bei allen Operateuren die Überzeugung, dass die grosse Mehrheit der Fälle zu spät zur operativen Behandlung komme. Alle stimmen darin überein, dass nur ein kleiner Teil der Hilfesuchenden noch Gegenstand der operativen Behandlung sein kann. Der Prozentsatz dieses kleinen Teiles schwankt bei den einzelnen Operateuren allerdings in ziemlich weiten Grenzen. Immer aber macht die grosse Zahl der nicht mehr operierbaren Fälle einen trostlosen Eindruck. Dabei stehen doch die Netze unserer Anstalten, in denen die Krankheitsfälle hängen bleiben, immer noch weit auseinander. Wäre uns das Karcinomelend in seiner ganzen Ausbreitung zahlenmässig bekannt, wir würden sicher ein noch trostloseres Bild sehen. Dass die Zahl der Carcinomkranken, wie manche glauben, von Jahr zu Jahr wachse, ist allerdings durchaus nicht erwiesen. Es kommen eben infolge grösserer Wachsamkeit der Ärzte und stets erleichterter Gelegenheit in Anstalten aufgenommen zu werden, mehr Kranke zur Beobachtung und resp. zur Sektion als früher. Das traurige Verhältnis der spärlichen Dauerheilungen wird in den verschiedenen Anstalten kaum erwähnenswert alteriert durch die verschiedene Beurteilung der Operationsfähigkeit der Fälle; hier durch zaghafte, dort durch kühne Operateure. Denn da, wo Kühnheit not thut, wird wohl das Endresultat in Bezug auf Radikalheilung dasselbe wie bei zaghaftem Verhalten sein. Ja, beachtenswerte Stimmen sprechen sogar zu Ungunsten des aktiven Vorgehens unter solchen Umständen.

Wenn man nun glaubt, dass die Heilbarkeit der Krebskrankheit an eine bestimmte Zeit der Anfänge der Krankheit gebunden ist, haben wir, so fragt es sich dann, Aussicht, diese Heilzeit in Zukunft scharf zu erkennen? Vielleicht, wenn es hierzu nur auf die lokalen Veränderungen des kranken Organs ankäme. Und selbst hierbei giebt es nach dem Urteile der Sachverständigen keine abso-

lute Sicherheit. Die Anfänge der Krebskrankheit entgehen unserer Beobachtung und sind selbst durch mikroskopische Untersuchung nicht immer zu erkennen. Gesetzt aber, diese Untersuchung könnte absolute Sicherheit geben, so würde doch der aufmerksamste und tüchtigste Arzt nur selten Gelegenheit haben, diesen Befund zu erheben, weil die Frauen wegen der Symptomlosigkeit des örtlichen Zustandes oder wegen sehr unbedeutender Symptome den Rat des Arztes nicht zur Zeit einholen werden. Käme aber der Arzt unter solchen Umständen durch irgend einen glücklichen Umstand dennoch zur klaren Erkenntnis des Falles, so wird es ihm sehr schwer werden, der Frau in diesem Zeitpunkte die Notwendigkeit einer grossen Operation klar zu machen.

Unter allen Umständen ist aber die Forderung für den Arzt aufzustellen, bei den bekannten Anfangssymptomen der Krebskrankheit seine ganze Aufmerksamkeit auf die Konstatierung des örtlichen Befundes zu konzentrieren und die bekannten mikroskopischen Befunde des Karcinoms an herausgeschnittenen Stückchen oder ausgeschabten Massen zu konstatieren. Dass hierbei Täuschungen unterlaufen können, ist allbekannt.

Die zweite Ursache unserer geringen Dauererfolge ist begründet in der Unsicherheit, im „Gesunden" operiert zu haben. Jeder erfahrene Anatom wird bezeugen, dass das Auffinden der in der Umgebung primärer Karcinome von geringerer oder grösserer Ausdehnung verstreuten Keime eine sehr schwierige und oft vergebliche Arbeit ist. Wir wissen heute, dass Karcinome auch multipel auftreten können. Jeder Chirurg hat zu seinem Leidwesen die Erfahrung gemacht, dass nach vollen und reinlichen Krebsoperationen nach verschieden langen Zeiträumen Recidive aufgetreten sind, trotzdem die gewissenhafteste sachverständige Untersuchung der Schnittflächen an dem exstirpierten Organe die Freiheit von Karcinomkeimen ergeben hatte. Jedenfalls haben neuere Untersuchungen dargethan, dass schon im Beginn einer karcinomatösen Erkrankung des Cervix uteri Krebskeime durch die Lymphbahnen bis in den Fundus uteri und die Bindegewebsumgebung transportiert werden können. Es ist dringend zu wünschen, dass diese Untersuchungen auf die weiteren Umgebungen des Uterus ausgedehnt würden.[1])

Es ergiebt sich hieraus, wie unsicher unsere Prognose in Be-

---

[1]) Wie die bekannten Heidenhainschen Untersuchungen der Umgebungen der krebskranken Mamma.

zug auf Dauerheilung nach Krebsoperationen ist; wir sind in keinem Falle zu einem sicheren, günstigen oder ungünstigen Ausspruche befähigt. Am schärfsten tritt unsere Unsicherheit in der Vorherbestimmung der Zeit des sonst mit Sicherheit erwarteten Recidivs, also der Dauer des Palliativerfolges hervor. In den „saubersten" Fällen sehen wir hin und wieder das Recidiv sich an die kaum vollendete Genesung vom operativen Eingriffe anschliessen, in den „unsaubersten" Fällen können wir erstaunlich lange Zeiträume von örtlichem Stillstande der Krankheit und gehobenem Allgemeinbefinden nach der Operation beobachten.

Ich will einige frappante Beispiele aus meiner Erfahrung hervorheben. Mein erst operierter Fall (Frau Heinemann, Januar 1878) schien mir die beste Garantie dauernder Radikalheilung zu bieten. Nach Jahresfrist hatte sich Recidiv entwickelt. Mein dritter Fall (Frau Neumann, s. o.) bot gemäss der örtlichen Ausbreitung des Karcinoms bis in das Corpus uteri und gemäss dem elenden Allgemeinzustande keine Aussicht auf längere Palliativheilung. Diese Frau lebt heute, 20 Jahre nach der Operation, noch vollkommen recidivfrei. Ebenso auffallend ist der oben erwähnte Frankfurter Fall einer seit 14 Jahren konstatierten Heilung nach einer an recidiviertem Uteruskarcinom ausegführten Operation.

Vor 4 Jahren habe ich eine 24jährige, blühend aussehende Frau, an welcher ein halb Jahr nach ihrer ersten Entbindung ein Portiokarcinom konstatiert war, sofort nach dieser Konstatierung durch vaginale Totalexstirpation operiert. Die Untersuchung des exstirpierten Organes konnte keine auch nur verdächtige Stelle auf der Schnittfläche nachweisen. 3 Monate nach der Genesung von der Operation erhielt ich die Nachricht vom konstatierten Recidiv in der Umgebung der Narbe und nach weiteren 5 Monaten vom erfolgten Tode.

Um dieselbe Zeit operierte ich eine durch Blutung und Jauchung aus einem zerfallenen Portiokarcinome sehr heruntergekommene Frau von 45 Jahren durch vaginale Totalexstirpation. Das vordere Laquear vaginae erwies sich in breiter Ausdehnung mit erkrankt. Die Frau hatte bei der schwierigen Operation viel Blut verloren und erholte sich nur langsam. Ich war nicht sicher, im absolut Gesunden operiert zu haben und stellte auf Grund dieser Unsicherheit eine üble Prognose für die nächste Zukunft. Gegen alles Erwarten vernarbte die Operationsfläche gut, alle örtlichen Symptome

schwiegen, das Allgemeinbefinden hob sich erstaunlich. Erst nach $1^1/_2$ Jahren zeigte sich das Recidiv in der Umgebung der Narbe und erst nach $3^1/_2$ Jahren erfolgte der Tod.

Derartige Erfahrungen werden jedem Operateur zur Hand sein, ebenso wie unseren chirurgischen Kollegen nach Krebsoperationen an anderen Organen.

Das erste sichtbare Zeichen des Misserfolges einer Dauerheilung ist das Recidiv. Bis in die heutige Zeit ist man überzeugt gewesen, dass das Recidiv nur insoweit mit dem operativen Eingriffe in Konnex zu bringen sei, als derselbe nicht in absolut gesundem Gewebe ausgeführt worden war, d. h. dass man karcinomatöse Partien hatte stehen lassen. In neuerer Zeit nun hat man in einer gewissen Anzahl von Fällen direkt dem operativen Eingriffe einen das schnellere Fortschreiten der karcinomatösen Erkrankung befördernden Einfluss zugeschrieben. Zwar hatte man eine derartige Beschuldigung schon früher ausgesprochen, aber doch nur in dem Sinne, dass die Karcinomoperation durch den verursachten Blutverlust, durch die direkte Reizung der Gewebe und durch allgemeine Schwächung, also mehr indirekt das Weiterschreiten der Krankheit begünstigen sollte. Heute schreibt man der Operation die direkte Verbreitung der karcinomatösen Erkrankung durch Einimpfung von Krebspartikelchen in die verwundeten Gewebe zu; man stellt den Begriff des Impfrecidivs auf. Ich glaube berechtigt zu sein, diese Annahme zurückzuweisen, weil 1. direkte Versuche von Karcinomimpfung am Menschen und ebenso unwillkürliche bei Krebsoperationen sich abspielende Vorgänge, bei welchen Krebspartikelchen in frische Wunden gelangen, gegen diese Annahme sprechen; weil 2. die für das Impfrecidiv angeführten Thatsachen sich ungezwungen auf andere Weise erklären lassen.

Was den ersten Punkt anbelangt, so existieren bisher als positive unanfechtbare Thatsache nur die erfolgreichen Übertragungen des Karcinoms von einem Tier (weisse Ratte) auf das andere durch Hanau.[1])

Warum sollte nicht krankes Epithel einmal wie gesundes erfolgreich transplantiert werden können? — Die Beweiskraft aber der am Menschen versuchten Karcinomimpfungen ist von Virchow s. Z. mit vollem Rechte zurückgewiesen worden. Dass Trans-

[1]) Erfolgreiche experimentelle Übertragung von Karcinomen. Fortschritte der Medizin. 1889. Bd. 7.

plantationen von Hautstücken, welche Karcinom tragen, gelingen können, ist von vorneherein zu erwarten und die weitere Ausbreitung der Erkrankung von diesen transplantierten Stücken aus auf die Umgebung ist durchaus erklärlich. Noch niemals aber ist die Impfung reinen Karcinomgewebes auf frische Wunden gelungen, wie man solche bei Produkten konstatierter Infektionskrankheiten kennt. Wer die Impfbarkeit des Karcinoms annimmt, kann dies nur in der Überzeugung von dem infektiösen Charakter des Karcinoms thun. Alle Beobachtungen über den anatomischen und klinischen Charakter der Krebskrankheiten aber sprechen gegen diesen Charakter; vor allem das Verhalten der Nachbargewebe wachsender Karcinome und Metastasen. Ich kann hierfür nichts Schlagenderes anführen als folgende Sätze aus der vortrefflichen Arbeit Gustav Hausers[1]): „Schon bei dem Wachstum der primären Krebsgeschwulst findet man sehr häufig, dass die krebsig-epitheliale Wucherung bei ihrer weiteren Ausbreitung mit normalem Epithel in Berührung kommt. So ist es z. B. eine sehr häufige Erscheinung, dass Mammakarcinome die äussere Haut durchbrechen und auch Rektumkarcinome greifen nicht so selten so tief herab, dass sie bis unmittelbar an die Epidermislagen der Analöffnung heranreichen, oder sie brechen in die Blase, oder Vagina durch, so dass sie mit dem Blasen- oder Vaginalepithel in Berührung gelangen; ferner sehen wir nicht selten Ösophaguskrebse auf die Schleimhaut der Trachea übergreifen und Magenkrebse in die Drüsensubstanz des Pankreas eindringen u. s. w.

In allen diesen Fällen wurde noch niemals die Beobachtung gemacht, dass das Epithel jenes Organs, auf welches das Übergreifen des primären Krebses stattgefunden, nun ebenfalls in krebsige Wucherung geraten wäre, was man doch füglich erwarten müsste, wenn die krebsig-epitheliale Wucherung durch einen bestimmten Organismus bedingt wäre. Denn es ist gar nicht einzusehen, warum das Epithel der sekundär befallenen Organe, welches doch unter solchen Verhältnissen ganz notwendig in direkte Berührung mit den spezifischen Infektionserregern kommen muss, sich der infektiösen Wirkung dieser letzteren gegenüber nun auf einmal immun verhalten sollte. Man sieht aber in allen den

[1]) Das Cylinderepithel-Karcinom des Magens und des Dickdarms von G. Hauser. 1890. S. 124. — Beitrag zur Histogenese des Plattenepithelkrebses und zur Lehre vom regionären Recidiv Thierschs. Zieglers Beiträge. Band XXII.

angeführten Fällen gerade im Gegenteil, das Epithel des sekundär ergriffenen Organs im Bereiche der krebsig epithelialen Wucherung durch Atrophie zu Grunde gehen, wovon man sich besonders bei den gegen die äussere Haut vordrängenden Mammakrebseu leicht überzeugen kann.

Man könnte ja nun allerdings den Einwand erheben, dass in den angeführten Fällen eine Infektion des sekundär von der krebsigen Wucherung ergriffenen Organs deshalb nicht möglich sei, weil letzteres stets einer anderen Epithelformation angehöre, als das primärkrebsig erkrankte Organ und weil für jede der verschiedenen Epithelformationen auch eine besondere Art oder Abart des krebserzeugenden Mikroorganismus[1]) angenommen werden müsse. Allein ganz abgesehen von der grossen Unwahrscheinlichkeit einer solchen Annahme macht man die erwähnte Beobachtung auch dann, wenn die primäre krebsige Wucherung mit einem ihr völlig gleichartigen Epithel in Berührung kommt.

So ist es eine ziemlich häufige Erscheinung, dass Karcinome der äusseren Haut, der Mundschleimhaut, des Magens und des Darms u. s. w. sich subkutan bezw. submukös, weithin in die Peripherie erstrecken und allenthalben bis unmittelbar an das über ihnen gelegene Haut- oder Schleimhautepithel heranreiche; aber auch in solchen Fällen kann man niemals eine krebsige Entartung des von der krebsigen Wucherung berührten Epithels beobachten."

Dasselbe gilt auch für die Metastasen. Hauser fragt mit Recht: „Welche Gründe sind es, dass bei Metastasen in epithelialen Organen, z. B. der Leber, das Epithel dieser letzteren von den Mikroorganismen nicht ebenfalls zur Wucherung angeregt wird,

---

[1]) Auch die Ergebnisse der neuesten Forschungen nach spezifischen Krebs-Mikroorganismen (z. B. Roncati, „Über den gegenwärtigen Stand unserer Kenntnisse über die Atiologie des Krebses." Centralbl. f. Bakteriologie und Parasitenkunde, Bd. XXI, Heft 8—10, welcher Autor wie Sanfelice, Binaghi und andere im Bindegewebe und in den Zellen bösartiger Neubildungen konstant Koccidien, Blastomyceten gefunden hat) und deren Impf-Wirkungen auf Tiere lassen durchaus keinen positiven Schluss auf ihre etwaige Einwirkung auf Krebsentwicklung am Menschen zu. Die neueste Litteratur über Atiologie und Histogenese, vor allem die Streitschriften H. Ribberts und G. Hausers findet man in dem klaren Referat Hausers, „Neuere Arbeiten über Karcinome" im Centralbl. f. allgem. Path. u. path. Anatomie (Ziegler und v. Kahlden), IX. Bd., Nr. 6, 7, 1898, zusammengestellt.

sondern im Gegenteil durch Atrophie zu Grunde geht? Wie kommt es, dass eine von einem primären Hautkrebs aus krebsig infiltrierte Lymphdrüse, wenn sie nach aussen durchbricht, an der Durchbruchstelle keine krebsige Wucherung der epithelialen Elemente hervorruft? Man kann nicht bestreiten, dass solche Erscheinungen mit der Infektionstheorie überhaupt unvereinbar sind."

Sind diese Sätze Hausers zunächst gegen die Annahme eines spezifischen Krebsorganismus gerichtet, so sind dieselben selbstverständlich auch gegen die Annahme der Infektiosität des Krebses geltend zu machen und damit erhalten sie Beweiskraft für unsere Behauptung. — Ich bin der Meinung, dass alle bisher als Impfrecidive aufgeführten Fälle sich ungezwungen als regionäre Recidive im Sinne von Thiersch zustande gekommen erklären lassen. Damit sind wir in die Besprechung des zweiten Punktes unserer Beweisführung eingetreten.

Der Nachweis des multiplen Auftretens des primären Karcinoms, der verschiedengradigen Entwickelung der nebeneinander bestehenden Knoten, der direkte Nachweis der Herkunft eines Recidivs aus dem ursprünglich normalen Epithel der Umgebung der früheren Operationsstelle — dies alles spricht für meine Auffassung der Natur dieser Recidive. Hauser spricht sich a. a. O. S. 99 über diesen Punkt folgendermassen aus: „Auch das multiple Auftreten krebsiger Erkrankungsherde an dem gleichen Organ spricht sehr für die Möglichkeit des regionären Recidivs; denn nach der verschiedenen Grösse und dem verschiedenen anatomischen Verhalten solcher multipler Karcinome muss man schliessen, dass diese keineswegs gleichzeitig, sondern in gewissen Zeiträumen nacheinander sich entwickeln."

Endlich spricht gegen die Infektiosität und damit gegen die Impfbarkeit des Karcinoms die Thatsache, dass Übertragungen von Karcinom von einer Person auf eine andere gesunde in keinem Falle unwiderleglich nachgewiesen worden ist. Die Erzählungen, dass in einzelnen Fällen der Ehemann Krebs des Penis von einer uteruskrebskranken Frau acquiriert habe, sind ohne Beweiskraft, weil bei gewisser örtlicher Disposition (Phimose) Karcinom am Penis primär auftretend nicht selten beobachtet wird, bei der Häufigkeit des Uteruskarcinoms aber Impfkarcinom des Penis viel häufiger beobachtet werden müsste. — Noch niemals ist ein Impfkarcinom am Operateur beobachtet worden trotz der fast regel-

mässigen vielfachen Fingerverwundungen, welche derselbe bei der Totalexstirpation davonträgt.[1])

Vor allem aber ist der klinische Nachweis des multiplen Auftretens von Karcinom vor der Operation von der grössten Bedeutung. Wir haben neben durchaus nicht weit vorgeschrittenem Carcinoma cervicis kleine Karcinomknoten im Laquear vaginae, an der Kommissur der grossen Labien, bei Carcinoma corporis uteri et ovariorum ebensolche an der vorderen Bauchwand und am Nabel angetroffen und durch die vor der Totalexstirpation ausgeführte Stückchendiagnose konstatiert. Das multiple Auftreten des Karcinoms am Cervix uteri und zugleich im Corpus ist in meinem dritten Falle (Frau Neumann) an dem exstirpierten Uterus durch Herrn Binswanger erwiesen worden.

Gegen die Impfbarkeit des Krebses sprechen endlich mehrfache Beobachtungen von der Rückbildung von Krebspartikeln, welche von Ovarialkrebsen abgebröckelt sich auf den Wänden der Douglasschen Tasche angesetzt und durch entzündliche Vorgänge daselbst fixiert worden waren. H. W. Freund[2]) hat diesen Vorgang als Implantation von Krebsgewebe beschrieben. Wir konnten nach der Genesung von der Operation bei solchen Personen in monatelanger Beobachtung die allmähliche Rückbildung der zurückgelassenen Massen durch Untersuchung nachweisen.

Auf Grund dieser Thatsachen und Überlegungen halte ich mich für berechtigt, alle bisher als Impfrecidive aufgefassten Krebsrecidive vielmehr als regionäre, von bereits bestehenden Karcinomknoten ausgehende Recidive, oder als unter denselben Bedingungen wie der primäre Knoten neu entstandene Karcinome zu betrachten.[3]) Ich meine, dass, wenn Karcinom überimpft werden

---

[1]) Ich selbst habe in der ersten Zeit meiner Beschäftigung mit dieser Operation sehr häufig Verletzungen an den Fingern acquiriert; bei meiner dritten Totalexstirpation wurde das Nagelglied des linken Zeigefingers durch die Troikartnadel, die von der Vagina aus von dem Assistenten auf mein Kommando vorgestossen werden sollte, damals aber infolge eines Missverständnisses zu zeitig durchgestossen wurde, perforiert. Ich acquirierte nur ein schweres Panaritium periostale, welches erst nach $2^1/_2$ Monaten mit Verlust eines Knochenstückchens ausheilte.

[2]) Über die Behandlung bösartiger Eierstocksgeschwülste; Zeitschr. f. Geb. u. Gyn. Band 17.

[3]) Man vergleiche hierzu die interessante Mitteilung Semmelinks aus der Gynaek. Klinik in Leiden. (Nederl. Tijdschr. v. Verlosk. en Gyn. Jahrg. IX. Nr. 1.) Centralbl. f. Gyn. 1898. 35. S. 961.

könnte, die positiven Impfresultate bei der ungemein grossen Häufigkeit günstiger Bedingungen für das Gelingen dieses Vorganges, viel häufiger und ihrer Natur nach ganz unbestreitbar, wie die Impfungsresultate durch Produkte konstatiert infektiöser Prozesse, sein müssten.[1])

Alle diese Erörterungen sind bestimmt, die Ursachen der bisherigen unbefriedigenden Dauerresultate unserer operativen Eingriffe darzulegen. Es fragt sich, welche Wege der Forschung Aussicht auf bessere Erfolge eröffnen können und ob der heutige Stand unserer Kenntnisse einen sicheren Boden gewährt, von welchem aus wir die Prophylaxe und Therapie des Krebses mit Sicherheit in Angriff nehmen können. Es steht fest, dass alle unsere Erfahrungen über diesen Krankheitsprozess erst dann eine sichere Grundlage für unsere heilkünstlerischen Bestrebungen abgeben werden, wenn sie reichhaltig und sicher genug sein werden, um sich zu einem runden, scharf umschriebenen anatomischen und klinischen Bilde zusammenstellen zu lassen. Versuchen wir hier einmal die Züge dieses Bildes auf Grund der bisherigen Kenntnisse zu zeichnen, die Biologie des Krebses aufzustellen.

Wir heben zunächst aus der grossen Masse der bösartigen Neubildungen diejenigen heraus, welche nachgewiesenermassen vom Epithelgewebe ausgehen und die man eben als Krebs bezeichnet. Der Entstehungsvorgang und anatomische Charakter dieser Affektion stellt sich nach den Angaben Hausers, dessen Untersuchungen auf breitester Grundlage ausgeführt[2]) und dessen Schlüsse in scharf logischer Weise gezogen den Eindruck verlassbarer Sicherheit machen, folgendermassen dar. Der primäre Vorgang bei der Entstehung des Karcinoms besteht in einem aktiven primären Tiefenwachstum des schon vorher oder zu gleicher Zeit entarteten Epithels. Morphologisch kommt die Entartung des Epithels hauptsächlich in einer Vergrösserung und in erhöhtem Chromatingehalt der Zellkerne bei

[1]) C. Ewald stellt (Über die Ätiologie der Geschwülste. Wiener Klin. Rundschau 1898. 9) die Thatsachen und Überlegungen, welche gegen die spezifische Infektionsaetiologie sprechen, klar auseinander. Durch Promiscue-Gebrauch der Bezeichnungen Implantation, Infektion, Impfung, Metastase ist zu der sachlichen Schwierigkeit noch logische hinzugekommen. Man lese: „Ein Fall von vaginaler und vulvarer Implantation u. s. w." von C. Jacobs i. d. Monatschr. f. Geb. u. Gyn. Bd. VIII. Heft 3. S. 238.

[2]) Herrn Kollegen Hauser bin ich für die Demonstration und Erläuterung seiner ausserordentlich schönen Präparate, die er mir in Erlangen gewährt hat, zu grösstem Danke verpflichtet.

relativer Verkleinerung des Zellprotoplasmas und entsprechendem vollständig veränderten Typus der Mitosen zum Ausdruck; biologisch äussert sich dieselbe in enorm gesteigerter Proliferation und ausgesprochenem Tiefenwachstum. — Die Entartung des Epithels breitet sich teils kontinuierlich, teils sprungweise aus, überschreitet gleichzeitig seine physiologischen Grenzen und dringt aktiv geschlossen in das Bindegewebe ein. „Dabei findet man allerdings auch Neubildungsvorgänge im Bindegewebe, wie das Auftreten indirekter Kernteilungsfiguren gerade in der Nähe der Epithelgrenze beweist. Das Bindegewebe erfährt offenbar unter dem Vordringen des Epithels eine völlige Transformation, welche mit mehr oder weniger lebhaften Neubildungsvorgängen verbunden ist. Die Anlage papillenähnlicher, in das Epithel hineinragender Fortsätze erfolgt aber, wenigstens im Anfang, passiv, bedingt durch das eigenartige Vordringen des Epithels; es ist aber selbstverständlich, dass auch in diesen vom Epithel neu angelegten Papillen die gleichen sekundären Wucherungsvorgänge sich einstellen können, wie im übrigen Bindegewebe der erkrankten Haut, wodurch dann ein aktives Wachstum dieser papillenähnlichen Gebilde des Bindegewebes eingeleitet wird.“ Weiterhin treten im Bindegewebe sekundäre Veränderungen auf. Es entwickelt sich im Bereiche der Epithelwucherung die bekannte entzündliche Infiltrationszone, welche von einer Art von Granulationsgewebe gebildet wird, entstanden durch Emigration lymphoider Elemente, leichte Wucherung des Bindegewebes und der Kapillaren.

Das Verhältnis des eben geschilderten Vorganges der Epithelwucherung zu den Vorgängen im Bindegewebe und die charakteristische Bildung von Metastasen stellt Hauser in folgenden Sätzen dar: „Denn die Krebsentwickelung kann nur auf einer fundamentellen Änderung der biologischen Eigenschaften der Epithelzelle beruhen; auch die Schwächung der Widerstände im Bindegewebe kann dabei nur eine untergeordnete Rolle spielen. Eine so grobmechanische Vorstellung, dass das Epithel infolge der geschwächten Gewebswiderstände anfängt in die Tiefe zu wachsen, mag vielleicht für die einfache atypische Epithelwucherung, wie wir sie bei chronisch entzündlichen Prozessen antreffen, ausreichen; sie ist aber völlig ungenügend für die Entwickelung eines Krebses, da sie in keiner Weise die Metastasenbildung zu erklären vermag. In die Lymphdrüsen, in die Leber oder sonst in ein Organ verpflanzte normale Epithelzellen gehen unfehlbar zu Grunde; verschleppte

Krebszellen bilden eine metastatische Geschwulst, wobei in einem epithelialen Organ, wie der Leber, die Epithelzellen des betreffenden Organs selbst sich bekanntlich nicht an der Geschwulstentwickelung beteiligen. Wie will man eine solche Thatsache mit der Schwächung der Gewebswiderstände erklären? Warum geraten denn bei Entwickelung einer Krebsmetastase in der Leber, wenn die Schwächung der Gewebswiderstände Ursache der Krebsentwickelung wäre, nicht auch die Epithelien der Gallengänge und der Leberacini in krebsige Wucherung?

Die Fähigkeit der Krebszelle Metastasen zu bilden, ist nach meiner Auffassung die sicherste Stütze für die Annahme, dass das Wesentliche der Krebsentwickelung auf einer fundamentalen Änderung der biologischen Eigenschaften der Epithelzelle beruhen müsse, indem eine derartige Selbständigkeit, ja man kann sagen, parasitärer Charakter, normalem Epithel nicht zukommt."

Das Wesentliche des ganzen Vorganges fasst Hauser in folgenden Sätzen zusammen: „Nicht allein die primäre Krebsgeschwulst geht aus einer Wucherung des praeexistierenden Drüsenepithels hervor, sondern auch die in den Lymphdrüsen, in der Leber und an anderen Orten auftretenden Metastasen sind ausschliesslich auf eine selbständige Wucherung der vom primären Krebsherd abgelösten und auf dem Wege der Lymph- oder Blutbahnen verschleppten lebensfähigen epithelialen Krebszellen zurückzuführen. Das reichliche und fast ausschliessliche Auftreten karyokinetischer Figuren im Epithel der metastatischen Krebsherde, der fast völlige Mangel derselben im betreffenden Organgewebe bei gleichzeitig vorhandenen degenerativen Erscheinungen in letzterem liefern dafür einen unumstösslichen Beweis."

Die weiteren Lebensvorgänge in der Krebsneubildung sind durch eine geringe Stabilität des Gewebes gekennzeichnet; „da durch die epitheliale Wucherung die Lymphbahnen bis in ihre feinsten Verzweigungen und selbst die feinsten Spalträume des Bindegewebes ausgefüllt und verlegt werden, auch die Gefässneubildung im Verhältnis zur Zunahme des Geschwulstgewebes in der Regel weit zurückbleibt, so können schwere Ernährungsstörungen, welche früher oder später zum Zerfall des Krebsgewebes führen, nicht ausbleiben."

Die histogenetischen Vorgänge beim Uteruskarcinom hat J. A. Amann jr. in seinem „Kurzgefassten Lehrbuch der mikroskpischen gynaekolog. Diagnostik (1897) S. 85—115" so klar und vollständig

erörtert, dass ich auf diese mustergültige Darstellung zur Vervollständigung des oben Gesagten nur hinweisen kann. Vor allem ist die von Amann klar erwiesene Parallelisierung der Anfangsstadien des Karcinoms mit den Vorgängen bei Entstehung und Heilung der Erosionen besonders zur Würdigung der diagnostischen Schwierigkeiten des beginnenden Karcinoms von höchster Wichtigkeit. — An der Hand dieser Darstellung lassen sich alle späteren Mitteilungen über Drüsen-, Cylinderepithel-, Plattenepithel-Karcinome (neuestens bei K. Eckardt „Zur Kasuistik mehrfacher maligner epithelialer Neubildungen am Uterus", Arch. f. Gyn. Bd. LV, Heft 1) gut rangieren. Ferner ist bei der Erwähnung der diagnostischen Schwierigkeiten der ersten Karcinomstadien auf die interessanten Befunde von Walther (Zur Kenntnis der Uterustuberkulose. Monatsschr. f. Geb. u. Gyn. Bd. VI, 1897); von Franque (Zur Histogenese der Uterustuberkulose. Sitzungsber. d. Phys. med. Gesellschaft zu Würzburg 1894), Orthmann (Über Tuberkulose des Eierstockes. Zeitschr. f. Geb. u. Gyn. Bd. 37, Heft 2); E. Alterthum (Tuberkulose der Tuben und des Bauchfelles. Beiträge z. Geb. u. Gyn. Hegar. I. Bd., 1. Heft, 1898, S. 74—76) hinzuweisen.

Die Wucherung und Metaplasie der Epithelzellen, kankroidperlenähnliche Zellenanordnung, wie sie bei Tuberkulose der Genitalschleimhaut durch von Franque und Alterthum nachgewiesen sind, können, wie diese Autoren betonen, zu irriger Annahme von beginnendem Karcinom verleiten. Wer denkt hierbei nicht an Lupus-Karcinom. So indifferent, so wenig spezifisch stellt sich das Anfangsstadium des Karcinoms anatomisch (und wie wir wissen) klinisch dar. —[1])

Von der grössten Wichtigkeit ist die Art der weiteren Ausbreitung der Krebserkrankung in die unmittelbare Umgebung und in die entfernteren Provinzen des Körpers. In meiner Arbeit

[1]) In dem soeben erschienenen Buche „A clinical treatise on diseases of the Breast" A. M. Sheild. London 1888 heisst es S. 296: „Next, we may refer to the clinical and pathological confusion that must always exist in the minds of those who are conscious of the great difficulty of the subject, between cancer in its early stage and chronic inflammatory changes involving the epithelium. How often have we seen a case marked by a small area of indurated tissue in the breast, when without watching progress, it is impossible to say whether it is cancerous or inflammatory? Does the mikroscope certainly differentiate between early cancerous change and the epithelial proliferation which accompanies chronic inflammatory infiltration?

„Über Ausgangspunkte und Verbreitungswege des Karcinoms im weiblichen Becken“ (Virchows Archiv XXIV. Band) hatte ich auf einige seltene Ausgangspunkte (Mastdarm, Harnblase, Scheide) und Verbreitungswege des Karcinoms im weiblichen Becken hingewiesen. Unter anderem führte mich das Bedürfnis nach sicherer Basis für das Studium der Verbreitungswege des Karcinoms auf meine Beckenbindegewebsuntersuchungen.[1]) Die wichtigere Untersuchung aber, welche sich auf die Aufsuchung der feineren Wege (Lymph- und Blutgefässe) der Verbreitung beziehen, sind von Cruveilhier, Wagner, Seelig und Amann angestellt worden. Eine feste wissenschaftliche Grundlage für diese Forschungen ist durch die anatomischen Untersuchungen des normalen Verhaltens, vor allem der Lymphgefässe im weiblichen Becken geschaffen worden. Hier sind vor allem die neueren Arbeiten von Sappey und Poirier und die neuesten von Eugen Peiser[2]) und von Dr. C. Bruhns[3]) hervorzuheben.

Der Vorgang im Beginn dieser Ausbreitung ist in grossen Zügen folgender: Durch die stark wuchernden, in die Tiefe dringenden Epithelzapfen wird eine starke Stauung in den feinen Blutgefässen und Ödem des die Krebswucherung umgebenden, kleinzellig infiltrierten Bindegewebes hervorgerufen. Die stark erweiterten Lymphgefässe setzen der andrängenden Epithelwucherung den geringsten Widerstand entgegen, so dass wahrscheinlich durch die zerrissene endotheliale Wandung die ersten Krebsstränge in die Lymphwege und weiterhin in die Lymphdrüsen gelangen. Besonders scharf konnte Seelig[4]) das Zustandekommen dieser Ausbreitung des Krebses im Lymphgefässsystem verfolgen. Nach ihm besteht eine die Lymphgefässe des Collum und des Corpus uteri verbindende Lymphbahn, welche innerhalb der Wand des Organs gelegen ist und repräsentiert wird durch die die grossen Blutbahnen der mittleren und äusseren Muskelschicht begleitenden Lymphgefässe. Auch be-

---

[1]) „Gynaek. Klinik“ 1885. Das Bindegewebe im weiblichen Becken. — S. 203 ff.

[2]) Anatomische und klinische Untersuchungen über den Lymphapparat des Uterus mit besonderer Berücksichtigung der Totalexstirpation bei Carcinoma uteri. Zeitschr. f. Geb. u. Gyn. 39. Bd. 2. Heft.

[3]) „Über die Lymphgefässe der weiblichen Genitalien“ u. s. w. Archiv f. Anat. und Physiologie. Anat. Abt. 1898, S. 57.

[4]) Alfred Seelig. Pathol. Anat. Untersuchungen über die Ausbreitungswege des Gebärmutterkrebses. Dissert. Strassburg 1894.

steht nach ihm ein Lymphsammelgefäss an der Seitenkante des Uterus an der Grenze des Parametriums, in welchem er bei Carcinoma colli Karcinomthromben nachgewiesen hat.

Von der grössten Wichtigkeit ist nun der Nachweis, dass diese karcinomatöse regionäre Ausbreitung in dem Lymphgefässsystem sehr frühzeitig bei noch sehr geringem Umfange des primären Krebses gewöhnlich erfolgt, während man nach der makroskopischen Untersuchung und der Palpation noch vollkommene Freiheit der Umgebung zu konstatieren sich für berechtigt halten kann. —

Den Vorgang bei der krebsigen Einwanderung in die Lymphdrüsen schildert Hauser in folgenden Sätzen:

„In der gleichen Weise ist auch die Entwickelung der krebsigen Infiltration der Lymphdrüsen aufzufassen; von der primären krebsigen Wucherung abgelöste Zellen werden vom Lymphstrome gelegentlich bis zu den Lymphdrüsen getrieben, wo sie in der gleichen Weise, wie Bakterien oder tote Fremdkörper, abgelagert werden, und wo sie dann, wenn die Zellen in lebensfähigem Zustande sich befinden, den Keim für die Entwickelung eines metastatischen Krebsknotens bilden. Offenbar bleiben diese verschleppten epithelialen Zellen in der Regel in den die Follikel umgebenden Hohlräumen der Rindensubstanz stecken, indem die krebsige Infiltration, wie man sich an noch nicht völlig von der epithelialen Neubildung durchwachsenen Drüsen überzeugen kann, meistens von einer Stelle der Rindensubstanz aus sich über die Lymphdrüse ausbreitet. Die in der Drüse sich entwickelnde epitheliale Wucherung, welche sehr bald die natürlichen Lymphräume der Drüse völlig ausfüllt, entspricht in ihrem histologischen Bau, wie schon hervorgehoben wurde, in den meisten Fällen vollkommen der primären krebsigen Wucherung; auch das Lymphdrüsengewebe pflegt sich in der Regel in der gleichen Weise zu verhalten, als wie das Organgewebe, in welches die primäre krebsige Wucherung eingedrungen ist.“

Den Weg, welchen die Krebsausbreitung im Lymphgefässsysteme nimmt, haben pathologisch-anatomische Untersuchungen als konform mit dem Verlaufe der Lymphbahnen vom Uterus nach den Beckendrüsen, wie ihn Peiser a. a. O. S. 312/13 schildert, nachgewiesen.

Später erfolgt der Durchbruch der Krebswucherungen in die Venen, wodurch Venenthrombose und Krebsmetastasen eingeleitet

werden. Dieser Vorgang beginnt nach Hauser fast immer zunächst mit einer epithelialen Infiltration der die Venenstämmchen begleitenden Lymphbahnen, so dass man kleinere, im Querschnitt getroffene Venenstämmchen oft wie von einem unterbrochenen oder selbst ringförmig geschlossenen Kranz epithelialer Wucherung direkt eingehüllt sieht. Nach Infiltration der Venenwand erfolgt nun der Durchbruch der krebsigen Wucherung in das Lumen und bildet auf der Oberfläche der Intima zunächst eine flache Lage von epithelialer Neubildung, über welche das Blut hinströmt. Allmählich wird das Gefäss durch die Krebswucherung und die gleichzeitige Proliferation der bindegewebigen Elemente der Intima verengt, endlich thrombosiert, wobei niemals das Endothel der Gefässe zu Epithel- und Krebszellen wird. Bei Durchbruch in grössere Venen findet die Thrombosierung erst später statt. Damit sind die Bedingungen zur metastatischen Verbreitung des Krebses in verschiedenen Organen des menschlichen Körpers gegeben.

Von den groben anatomischen Charakteren des Karcinoms sind folgende hervorzuheben. Das Karcinom pflegt an den sogenannten Prädilektionsstellen aufzutreten. Diese Stellen des Körpers sind dadurch ausgezeichnet, dass sie wiederholten Verletzungen und chronischen Reizwirkungen mechanischer, thermischer und chemischer Art und damit chronisch entzündlichen Veränderungen ausgesetzt sind. Von dem höchsten Interesse ist das Auftreten sogen. atypischer Epithelwucherung bei chronischen Geschwürsprozessen und bei den durch chronische Reizwirkung hervorgerufenen chronisch-entzündlichen Zuständen; ferner der Nachweis von krebsiger Erkrankung in dem Rande chronischer Magengeschwüre; in Brandnarben, Lupusnarben; in Warzen und auf dem Grunde von Hauthörnern besonders im höheren Alter; in der Gallenblasenwandung bei Anwesenheit von Gallensteinen; in Hoden und Eierstöcken, wenn dieselben durch einen abnormen Descensus an Orten fixiert werden, welche dieselben chronisch mechanischen Reizen aussetzt. In neuerer Zeit haben wir auch die Disposition der Uterusschleimhaut zu krebsiger Erkrankung bei Anwesenheit multipler Myome kennen gelernt.

Versuchen wir jetzt, die Linien des klinischen Bildes der Karcinomerkrankung, wie sie uns durch thatsächliche Erfahrungen vorgezeichnet sind, zu ziehen. Hier tritt uns in erster Reihe die Vorliebe des Karcinoms für das reifere und höhere Alter entgegen. Zwar ist kein Lebensalter absolut verschont und wir wissen, dass Karcinom an Neugeborenen gelegentlich beobachtet wurde. Indes

werden gewisse und zwar die häufiger vorkommenden Karcinome (die der Haut) fast ausschliesslich im höheren Alter beobachtet. Bekanntlich hat Thiersch die Altersschrumpfung des Bindegewebes gegenüber der ungeschwächten Proliferation des Epithels für das Zustandekommen des Karcinoms verantwortlich gemacht.

Von vielen Autoren ist das Moment der Erblichkeit als zum Bilde des Karcinoms gehörig betont worden. Ich kann nach meinen Erfahrungen der Erblichkeit keine Bedeutung zusprechen; sicher keine so bedeutsame, wie wir dieselbe für die Tuberkulose und für die Erkrankungen des Nervensystems kennen gelernt haben.

Von grosser Wichtigkeit ist die sichere Konstatierung von Prädilektionsstellen des primären Karcinoms, auf welche schon die Anatomen (s. oben) aufmerksam gemacht haben. Es sind dies bekanntlich diejenigen Organe, welche häufigen Reizungen verschiedener Art ausgesetzt, leicht verletzt, mit Narben durchsetzt und in chronischen Entzündungszustand verfallen angetroffen werden. Sind diese Partien der betreffenden Organe schon in der Abwickelung ihrer physiologischen Funktion gewissen Reizungen ausgesetzt (Sphinkteren), so spielen hinzukommende äussere Reize für die Entstehung des Karcinoms doch eine grosse Rolle. Ich betone für den weiblichen Geschlechtsapparat die Beobachtung, dass die Karcinome der Mamma in der überwiegenden Mehrzahl der Fälle Frauen, die gestillt haben oder die gar Mastitis mit nachfolgender Narbenbildung überstanden haben, befällt und dass das Karcinoma colli uteri vorwiegend Frauen, die geboren haben, ergreift. Ja, ich habe in meiner oben erwähnten Arbeit (Virchows Archiv, 64. Band) auf Grund meiner Erfahrungen behauptet, dass die Aussenfläche der Vaginalportion, wenn dieselbe nachweislich vor äusseren Insulten sicher geschützt war, niemals vom Karcinom ergriffen wird [1]). Dass das Karcinom der Schleimhaut das Corpus und Collum uteri auch bei Virgines beobachtet wird, ist bekannt. Hier kommen die Reizungsmomente, ausgehend von Myomen und von chronischen Katarrhen mit durch Stenosierung des Cervix be-

---

[1]) Für die Beurteilung auch anderweitiger Lokalaffektionen hat man neuerdings dieses Moment, wie mir scheint, prinzipiell sehr glücklich herangezogen, so vor allem für das Verständnis der tabischen Primär-Lokalaffektionen an den physiologisch energisch und besonders häufig in Anspruch genommenen Organen und Gliedern (Iris, Fuss), wenn gerade durch die Erkrankung der Ersatz der verbrauchten organischen Substanz nicht prompt erfolgen kann.

wirkter erschwerter Sekretentleerung bis zur Bildung von Hydrometra [1]) in Betracht. Dass mechanische, thermische und chemische und physiologische Reize, welchen gemeinsam der vermehrte Säftezufluss zu den gereizten Organen zukommt, ein schon bestehendes, in seinem Anfangsstadium vielleicht jahrelang latent gebliebenes Karcinom zu erstaunlich schneller und energischer Entwickelung und Zerstörung bringen, ist eine allbekannte Erfahrung, die von den Chirurgen infolge von Beleidigungen von Warzen und Hauthörnern; von den Gynaekologen infolge der früheren Palliativ-Operationen des Uteruskrebses; vor allem andern aber an dem foudroyanten Fortschreiten des Uteruskrebses in der Schwangerschaft [2]) gemacht worden ist. — Eigentümlicherweise bringen allgemein schwächende Einflüsse, wie sie durch akute fieberhafte Krankheiten, ferner durch gemütliche Depressionen hervorgerufen werden, denselben Effekt auf Beschleunigung und Intensität im Verlaufe der Krebskrankheit hervor. Ja, die betroffenen Personen werden unter solchen Umständen auf die Existenz ihrer schweren Krankheit, welche nach dem Ergebnisse der klinischen Untersuchung offenbar längst vor der akuten Krankheit bestanden haben muss, nach derselben erst aufmerksam; nach Typhus-, Influenza-, Pneumonie-Epidemien haben wir diese Beobachtung in der Klinik häufig zu machen Gelegenheit gehabt. Es

---

[1]) Unter solchen Umständen beobachtet man primären Krebs an tiefliegenden, vor äusseren Insulten wohlgeschützten Organen, z. B. am Mittelohr an Personen, die lange Zeit vor dem Auftreten des Karcinoms an Mittelohrentzündung gelitten hatten. cf. **Manasse**, „Über primären Mittelohrkrebs u. s. w." in den Verhandlungen d. deutschen otolog. Gesellsch. (1898).

[2]) Hier ist der Ort, um einer, wie ich nach meinen Beobachtungen glaube, der Schwangerschaft eigentümlichen grobanatomischen Veränderung der krebsigen Portio cervicalis zu gedenken. Während die vom Plattenepithelkrebs (Epithelioma, Blumenkohlgewächs) ergriffene Portio vaginalis in der Gravidität gemeiniglich zu einem kolossalen weichen, oft einen grossen Teil der Vagina ausfüllenden Pilz wuchert, trennt sich der krebskranke Cervix durch einen seine Dicke ringsumkreisenden Spalt in einen inneren starren Hohlkegel, der von einem weniger starren, schmalen mantelförmig umgeben ist. Dieser äussere verkürzt sich im Fortgange der Schwangerschaft und kann schliesslich bei der Untersuchung übersehen werden, so dass der innere Kegel (Cervixschleimhaut mit nächst anliegender Muskelschicht) als die ganze Portio cervicalis angesprochen wird. — Diese interessante Veränderung (man mag dieselbe als Carcinoma dissecans des Cervix bezeichnen) mag wohl auf einer Retraktion der äusseren Schichten des Cervix, welche die Entfaltung und Dehnung des Corpus uteri begleitet, und welcher die inneren starr krebsig infiltrierten Partien des Cervix nicht folgen können, beruhen.

handelt sich hier nicht etwa nur um das jetzt unter den abgemagerten Bauchdecken bemerkbare Hervortreten des Tumors von Carcinoma corporis uteri oder ovariorum, sondern um ein wirklich auffallend schnelles florides Wachsen der Geschwülste. Dieses Moment ist in Hinsicht auf die Frage spezifischer Reize für die Entstehung des Karcinoms ungemein wichtig. Darf man spezifische Reize zur Erklärung des Auftretens der primären Epithelwucherung bezweifeln, worauf wir in der Schlussbetrachtung noch zurückkommen werden, so sind solche Reize, welche ein schon bestehendes, gewissermassen schlummerndes Karcinom zu schnellem Wachsen erwecken, sicher nicht spezifischer Natur. Das beweisen die oben angeführten Beobachtungen, wie die der Chirurgen von der Entwickelung des sog. Paraffin-, Theer- und Russ-(Schornsteinfeger) Krebses.

Die Einsicht in den gesamten klinischen Verlauf der Krebskrankheit aber wird gewaltig getrübt durch den Umstand, dass der Arzt seine Beobachtung gemeiniglich erst dann anzustellen Gelegenheit hat, wenn die Krebskrankheit bereits in voller Entwickelung begriffen ist. Nur die Krebse der äusseren Haut und an den leicht zugänglichen Organen machen davon eine Ausnahme. Wir dürfen auf Grund bald mitzuteilender Beobachtungen behaupten, dass unbekannt langdauernde Stadien der Krebskrankheit ohne jedes krankhafte Symptom, oder unter wenig beunruhigenden, gewissermassen unschuldigen Symptomen verlaufen können. Ja, wir haben lautsprechende Beispiele dafür, dass selbst vorgeschrittene Krebserkrankungen mit einem fast ungestörten oder nur wenig alterierten örtlichen und Allgemeinbefinden einhergehen können. Es ist vom höchsten klinischen Interesse dasjenige Moment herauszufinden, welches den Mechanismus des sich abspielenden bekannten klinischen Prozesses der Krebskrankheit mit all seinen grossen örtlichen und allgemeinen Erscheinungen auslöst. Vor allem andern aber ist dieses Moment bei der Betonung der Aufgabe für den Arzt, krebskranke Menschen frühzeitig, d. h. noch im Beginne der Erkrankung an den Operateur zu weisen, in Anschlag zu bringen. Man wird mit Vorwürfen gegen Kranke und Arzt vorsichtig sein müssen. Jedem erfahrenen Gynaekologen werden Weiber begegnet sein, welche in nichtschwangerem oder schwangerem Zustande bei sehr mässigen örtlichen Erscheinungen von vermehrten blutigen und schleimigen Absonderungen, bei Fehlen jeden Schmerzes, bei vortrefflichem Allgemeinbefinden und blühendem Ernährungszustande weit fortgeschrittene karcinomatöse Erkrankungen der Vagina oder Portio

vaginalis tragen. Besonders interessant aber für die Beurteilung des Einflusses gewisser Stadien der Krebskrankheit auf das Allgemeinbefinden sind die Beobachtungen an Kranken, an welchen man grosse, aber nicht saubere Karcinomoperationen, bei denen man unentfernbare karcinomatöse Partien zurücklassen musste, ausgeführt worden sind. Hier zeigt sich das merkwürdige Verhalten, dass die vorher durch mechanische Behinderung der Atmung, Zirkulation, Verdauung, durch Stauungs- und Blutarmuts-Wassersucht, durch Säfteverlust, durch Schmerzen tief herabgekommene Individuen nach Überstehung der Operation mit Entfernung der grossen Krebstumoren des Uterus, der Ovarien trotz des Zurückbleibens von Karcinom anderer Organe sich merkwürdig schnell unter Besserung aller örtlichen und allgemeinen Symptome zu oft blühendem Allgemeinbefinden erholen. Hierfür folgendes Beispiel aus den auf der hiesigen Frauenklinik gemachten Beobachtungen, über welche H. W. Freund[1]) berichtet hat.

Ein 25jähriges, bis vor 6 Wochen angeblich stets gesundes, normal menstruiertes Mädchen bemerkt seit 6 Wochen eine schmerzhafte Härte im Unterleib, welche schnell zunahm und die Person bald von Kräften brachte. Man konstatiert einen rechtsseitigen harten, wahrscheinlich vielfach adhärenten, im Douglas fixierten malignen Ovarientumor. Starker Ascites. Nach Trennung vielfacher Adhäsionen (Bauchwand, Netz, Mesenterium) wird der Tumor mühsam aus dem Douglas entfernt. Er zeigt sich mit der hinteren Bauch- und Beckenwand innig verwachsen. Die Absicht, einen nussgrossen Krebsknoten im Mesenterium des Dünndarmes, der selbst schon karcinomatös ergriffen ist, zu resezieren, wird aufgegeben, als man einen grossen Krebsknoten im Rande des rechten Leberlappens konstatiert. Nach einem Jahre stellte sich das Mädchen in so blühendem Zustande in der Klinik vor, dass die begleitenden Eltern, denen ich bei der Entlassung der Tochter eine sehr trübe Vorhersage für die nächste Zeit mitgeteilt hatte, sehr erfreut mir gegenüber ihre Überzeugung äusserten, dass ich mich damals wohl getäuscht haben möge. Die sorgfältige Untersuchung der Person konnte keine Spur von Anämie, Ödemen, Ascites oder Tumorbildungen nachweisen. Die Person war schmerzlos, muskelstark, fett und bot keine Verdauungsstörungen. Erst ein halbes Jahr

[1]) Über die Behandlung bösartiger Eierstocksgeschwülste. Zeitschr. für Geb. u. Gyn. Band 17, Heft 1.

später, also nach $1^1/_2$ jährigem Wohlbefinden und guter Arbeitsfähigkeit ging die Person, wie uns mitgeteilt worden ist, unter den Erscheinungen des Marasmus zu Grunde.

Dergleichen Erfahrungen haben wir in der heutigen Zeit, welche die Grenzen der Operierbarkeit bösartiger Tumoren mit Recht sehr weit gesteckt hat, nicht selten Gelegenheit zu machen; ganz in der gleichen Weise wie die Chirurgen nach Gastro-Enterostomien bei unentfernbarem Pyloruskarcinom oder nach Anlegen des Anus praeternaturalis bei unoperierbarem Darmkarcinom. — Ja selbst an lebenswichtigen Organen entwickeltes Karcinom macht häufig nur geringe Störungen des Allgemeinbefindens. Im Juli 1898 wurde eine gut genährte kräftige Frau in der Frauenklinik aufgenommen, mit der einzigen Klage einer druckempfindlichen Stelle links vom Nabel, an der sich seit kurzem ein Geschwür eröffnet habe. Alle Funktionen, vor allem die Magenverdauung, gingen gut von statten; die Genitalien erwiesen sich als vollkommen gesund. Wir glaubten einen Netztumor mit Durchbruch nach der vorderen Bauchwand annehmen zu müssen. Bei der in der hiesigen chirurgischen Klinik ausgeführten Operation fand man ein grosses karcinomatöses Ulcus, welches mit vollkommener Freilassung der beiden Magenöffnungen die vordere Wand dieses Organes einnahm und die vordere Bauchwand durchbohrt hatte.

Dass die Karcinome der äusseren Haut jahrelang ohne Beeinträchtigung der allgemeinen Gesundheit getragen werden können, ist allbekannt; ebenso, dass Karcinom an inneren Organen oft jahrelang mit nur sehr wenig vortretenden Symptomen (chronischer Magenkatarrh, chronischer Darmkatarrh, Fluor albus, vermehrte Menses bei Karcinom der betreffenden Organe) getragen werden können. Allarmierend werden die örtlichen und allgemeinen Symptome erst dann, wenn die Funktionen lebenswichtiger Organe ernstlich gestört werden, bei Beengung des Verdauungstraktus, der Respirationsorgane; bei Ergriffensein der Zirkulations- und Harnorgane, ferner bei dem Auftreten von Metastasen, durch Erschöpfung infolge von Blut- und Säfteverlusten, von Tag und Nacht quälenden Schmerzen, endlich infolge von Intoxikationen durch Aufnahme fauliger Zerfallsprodukte oder zersetzten Urins bei Verschluss der Ureteren.

Als negativ charakteristisch ist die erwiesene Nichtinfektiosität des Krebses hervorzuheben.

Nach alledem leuchtet es ein, dass wir von der Erfassung

eines vollkommen deckenden klinischen Bildes von der Krebskrankheit als Ganzes noch sehr weit entfernt sind. Die Anfänge der Krankheit sind, wenn sie nicht auf der äusseren Haut sich zeigen, anatomisch und klinisch nicht zu erkennen, selbst spätere Stadien vor Eintritt des Zerfalls und Funktionsstörung lebenswichtiger Organe können anscheinend jahrelang symptomenlos bestehen. Das örtliche Verhalten der kranken Stelle und der Allgemeinzustand bieten selbst bei manifest gewordener Krebskrankheit merkwürdig verschiedene klinische Bilder. Selbst die letzten Stadien der beginnenden „Auflösung" der Krebskranken bieten nichts „Spezifisches" im Krankenbilde. Fauliger, gangränöser Zerfall gutartiger Neubildungen, das Ende der Sarkomkrankheit machen ganz ähnliche Bilder. So stellt es sich denn heraus, dass der Begriff des Karcinoms streng genommen bisher ein rein anatomischer ist und dass wir noch nicht in der Lage sind, denselben klinisch fest zu umschreiben.

In dieser Hinsicht liegen der klinischen Forschung noch bedeutende Aufgaben vor, wie sie unter andern von Hayem, Schneyer, Hartung, Zappert, Louis, Quinquand, Bierfreund durch Blutuntersuchungen bei Krebskranken und von W. R. Williams in seiner Arbeit „The cachexia of cancer", Edinbourgh, med. Journ. 1897, Juni, durch klinische Untersuchungen über die Ursachen der Krebskachexie in ernster Weise in Angriff genommen worden sind.

Gewisse klinische Thatsachen sind schwierig zu rangieren. Das Karcinom befällt in der weitaus grössten Mehrzahl das Alter nach dem 45. Lebensjahre; es übt aber an Menschen in jugendlichem Alter seine deletäre Wirkung in viel höherem Grade aus als im höheren Alter.

Die „weichen" Karcinome zeigen unvergleichlich bösartigeren Verlauf als die „harten". — Die Verschiedenheit der klinischen Bilder je nach dem primär ergriffenen Organe ist so gross, dass man kaum glauben möchte, dieselbe histologisch als solche konstatierte Krankheit vor sich zu haben, gerade so wie beim Sarkom, das als Epulis harmlos, als Knochensarkom der Extremitäten als bösartigste Krankheit verläuft. — Es wird sich empfehlen, künftig in die klinische Untersuchung sorgfältige Anamnese, Beachtung der Konstitution, auf welche die frühere Krebspathologie mit voller Berechtigung einen grossen Wert gelegt hat, aufzunehmen und nachzusehen, ob mit diesen individuellen Beschaffenheiten der einzelnen Fälle gewisse örtliche Eigentümlichkeiten, bestimmte Verbreitungs-

wege, schnelleres Ergriffensein gewisser Drüsen, rapiderer Zerfall des Karcinoms u. s. w. regelmässig verbunden einhergehen.

Bieten diese anatomischen und klinischen Erfahrungen eine sichere Grundlage zur Induktion für die Erkenntnis der Natur der Krebskrankheit? Ich glaube, dass wir folgende Punkte mit einer gewissen Sicherheit aufstellen können:

Das Karcinom beginnt als lokales Leiden. Es ist im höheren Alter in dieser ersten Anlage wahrscheinlich auf eine viel grössere Menge Menschen verbreitet, als man vermutet. Dieses erste Stadium, wahrscheinlich auch die nächst sich anschliessenden, machen so geringe örtliche und gar keine allgemeinen Symptome, dass ein grosser Teil der mit beginnendem Karcinom behafteten Menschheit jahrelang als gesund gilt und eventuell stirbt, ohne jemals an „Krebs gelitten" zu haben[1]). Wir dürfen uns vorstellen, dass im allerersten Anfange durch eine beschleunigte und energische Verhornung[2]) des Epithels an gewissen Körperstellen die normale Abschilferung desselben behindert wird; unter dieser derben Decke findet eine Art Epithelstauung statt, wodurch veränderte Lebensbedingungen der angehäuften Zellen, unregelmässige Mitosen in denselben, durch gesteigerte Säftezufuhr und bei geschwächter Resistenz des Bindegewebes Wucherung und Ausbreitung der so veränderten Zellen hervorgerufen werden. Es ist eben eine physiologische Eigenschaft des Epithels gegenüber andern Gewebszellen energisch zu proliferieren, selbst auf von dem Organismus getrennten Teilen, wie dies von Recklinghausen an der Cornea nachgewiesen hat. Spezifische Reize für diesen Vorgang anzunehmen, ist nicht

---

[1]) Ich kann mir nicht versagen, aus dem während der Korrektur dieser Arbeit erschienenen, oben bereits citierten Sheildschen Buche folgende Stellen anzuführen. S. 295: ... „few women arrive at the age of fifty without having, as it were, some small area of tissues of their mammary gland prepared for cancer invasion, whether parasitic or otherwise." Und Seite 296: „Considering the number of causes in advancing life by which irritative proliferation and damage to the mammary epithelium is brought about, it is probable that only a minority of women prepared, at is were, for cancer suffer from the disease u. s. w."

Diese Übereinstimmung in den Ansichten, welche man sicherlich noch mehrfach konstatieren wird, erweist wieder einmal die Stetigkeit und Verlassbarkeit wissenschaftlichen Fortschrittes auf Grund stichhaltiger Beobachtungen; die Logik der Thatsachen spricht sich eben allerorten in gleichen Worten aus.

[2]) Landsberg, L. Die Verhornung in Cancroiden. J. S. Berlin 1895. weist nach, dass die Verhornung eine biologische Charaktereigenschaft der Krebszelle, also kein Altersphaenom derselben ist.

erforderlich und in Anbetracht der Erfahrungen von den Wirkungen solcher Reize direkt zurückzuweisen. Sichere Erfahrungen über die Wirkung solcher Reize sprechen sogar dagegen. Dieselben bewirken an den verschiedenen Orten ihres Angriffes verschiedene, ganz bestimmte Gewebsveränderungen. Bei der Verbreitung der durch sie hervorgerufenen Erkrankungen im Körper (Metastasen) muss das reizende Agens (Bakterien u. dergl.) immer wieder mitwirken.

Betrachten wir hier eine Reihe spezifischer Reizwirkungen:

Ein typisches Beispiel für eine solche demonstriert der Reiz der Ovulation und des befruchteten Eies auf die Uterusschleimhaut, welche zur Bildung der Decidua menstrualis resp. graviditatis angeregt wird; daran schliesst sich als echtes Beispiel spezifischer Reizwirkung die Bildung der Placenta an derjenigen Stelle der Decidua, auf welche die Allantois mit den fötalen Blutgefässen trifft. Diese letztere Reizwirkung ist so spezifisch energischer Natur, dass auch das Peritoneum durch dieselbe in gewissen Stadien der Graviditas ectopica zur Placentarbildung angeregt werden kann. Dass es sich hierbei in der That um einen ganz spezifischen Reiz der Allantois mit ihren Gefässen handelt[1]), beweisen die durchaus anders gearteten Gewebsveränderungen des Peritoneum, wenn dasselbe von Fremdkörpern der verschiedensten Art berührt wird. Nichtinfektiöse anorganische oder organische Fremdkörper, Metallpartikelchen, Schwammstückchen, Seidenfäden, Knorpel, Teile von Drüsen oder ganze Drüsen, ja ganze Embryonen und Föten, welche nach geplatzter Tubargravidität in die Bauchhöhle treten, werden durch eine einfache Bindegewebswucherung des Peritoneums abgekapselt und je nach ihrer Natur zur Resorption nach fettiger

---

[1]) In den Kreis dieser Erwägungen dürften die älteren Beobachtungen über den Ersatz verloren gegangener Teile von Tieren, bei denen sich die Keimfähigkeit der Zellen über das fötale Stadium des Lebens erhält; dann die neuesten Erfahrungen über die Entwickelung des Chorionkarcinoms heranzuziehen sein; — freilich der Wiederersatz verloren gegangener ganzer Teile nur mit Reserve, weil derselbe nur bei Integrität der grossen Nervenapparate stattfindet. — Die von der Allantois ausgehende Anregung macht sich vornehmlich in einer mächtigen Gefässneubildung in den getroffenen mütterlichen Geweben bemerklich (Placenta); auch die metastatisch eingeschleppten Chorionkarcinommassen zeigen neben Wucherung ihres Epithels eine kolossale Gefässentwickelung des Gewebes, welches durchgehends „hämorrhagisch" angetroffen wird.

Degeneration gebracht oder in der Kapsel unschädlich gemacht[1]). Spezifisch virulente Bakterien bringen dementsprechende Gewebsveränderungen hervor, der Tuberkelbacillus echten Tuberkel; septische Kokken allgemeine, Gonococcus circumskripte Peritonitis: — gerade so, wie die übrigen organischen Gewebe auf die Einwirkung spezifisch infektiöser Körper durch spezifische Gewebsveränderungen antworten, bei Syphilis, Rotz, Milzbrand. Von hohem Interesse ist die Beobachtung, dass das Peritoneum bei Verschleppung von Krebspartikeln durch den Lymph- und durch den Blutstrom wie jedes andere Gewebe metastatisch, echt karcinomatös erkrankt; dagegen bei Implantation abgebröckelter und auf der Oberfläche der Douglasschen Tasche haftender Karcinomstückchen nur mit entzündlicher Reaktion durch Bildung von Pseudomembranen mit spärlichen Gefässen antwortet.[2])

Alle diese Erwägungen zusammengehalten mit der oben besprochenen Entstehungsweise und Weiterverbreitung des Karcinoms sprechen gegen die Annahme eines spezifischen Reizes, welcher das Epithel zur Krebsentwickelung bringen könnte. — Für die Weiterentwickelung der Epithelwucherung zum Karcinom, speziell die Erweckung des Epithels aus seiner potenziellen Energie zur kinetischen, zur Bethätigung einer nicht physiologischen Lebensäusserung, so dass es nicht mehr als integrierender Teil eines Organes, sondern als selbständiges wucherndes Gewebe in die umliegenden Gewebe zerstörend eindringt bis zur Vernichtung derselben — dazu scheint eine Verkettung von ursächlichen Momenten nicht spezifischer Natur erforderlich zu sein. Erfahrungsgemäss haben wir als solche kennen gelernt wiederholte örtliche mechanische, thermische und chemische Reizungen, vermehrter Säftezufluss, Schwächung der allgemeinen Widerstandsfähigkeit. Ohne das Hinzutreten dieser Momente scheint das angestaute und verlagerte Epithel ruhig und unschädlich an

---

[1]) Die feineren Vorgänge bei diesen Prozessen hat **Hirschberg** in einer sehr lehrreichen Arbeit („Über die Beteiligung des Peritonealepithels bei der Einheilung von Fremdkörpern", Virchows Archiv Bd. CLII, pag. 408) beschrieben.

[2]) H. Jenny („Beiträge zur Lehre vom Karcinom. Histol. Untersuchung des disseminierten durch Impfung in die Bauchhöhle erzeugten Peritonealkarcinoms der Ratte". Arch. f. klin. Chir., Bd. LI, Heft 2) hat im Anschluss an den oben erwähnten Versuch **Hanaus**, dem bekanntlich die Transplantation des primären Vulvakarcinoms einer Ratte auf eine andere Ratte gelungen ist, mit Erfolg Krebsimpfungen in das Peritoneum ausgeführt. — Diese Tierversuche sind nicht geeignet, unsere klinischen Beobachtungen zu entkräften.

seinem ursprünglichen Orte liegen bleiben, gelegentlich wie einfach transplantiertes oder durch Transfusion in die Gewebe geschwemmtes zu Grunde gehen zu können.

Im Vergleich zum normalen Epithel scheint den Karcinomzellen neben ihrer Proliferationsfähigkeit auffallende Kurzlebigkeit eigen zu sein. Diese Kurzlebigkeit teilen die Karcinomzellen mit einigen normalen Epithelarten der Haut, der Schleimhäute, der zur Sekretbildung verbrauchten Drüsenepithelien (Milch-, Talg-Drüsen u. s. w.); indes ist dieselbe bei gewissen (weichen) Krebsen und in gewissen Stadien der Erkrankung bei gesunkener Allgemeinernährung unvergleichlich mehr ausgesprochen. Während aber normalerweise die abgestorbenen Epithelzellen direkt als solche oder als Sekrete nach aussen befördert werden, bleiben dieselben beim Krebs in dem von der Neubildung durchsetzten Gewebe liegen und ziehen dieselben in einer Reihe von Veränderungen (Hyalin, Fett, Nekrose) mit in den Zerfall.

Lässt sich nun von diesen Kenntnissen aus eine sichere Brücke zu einer rationellen Prophylaxis und Behandlung der Krebskrankheit schlagen? Das kann man nur in sehr beschränkter Weise behaupten. Was zunächst prophylaktische Massnahmen anlangt, so sprechen nicht nur theoretische Erwägungen, sondern auch praktische Erfahrungen für die Wirksamkeit derselben. Besteht als erstwahrnehmbares anatomisches Phänomen des Krebses die Epithelwucherung mit Bildung einer derben Decke, unter welcher weiterhin bei Einwirkung mechanischer, thermischer, chemischer Reize und bei verminderter allgemeiner und örtlicher Resistenzfähigkeit des Organismus das wuchernde Epithel in geschlossenen Zapfen in die Tiefe des Bodengewebes vordringt, so erscheint die örtliche Applikation von epithelauflösenden Mitteln, d. i. von Alkalien, die Fernhaltung der verschiedenen Reize, endlich die Hebung der Allgemeinernährung als das rationelle prophylaktische Verfahren. In der That hat man (Busch) die bekannten Epithelwucherungen, wie man sie auf der Gesichtshaut alter Leute als Initialstadium des Epithelioms beobachtet, durch Applikation von Alkalien und Fetten beseitigt oder wenigstens in ihrem Vorwärtsschreiten zur Malignität aufgehalten. — Bekannt ist die Warnung Warzen, Hauthörner vor jeder Beleidigung (vielfachem Betasten, Ätzen u. s. w.) zu schützen; die Vorschrift schmerzende, hypertrophierende Narben auszuschneiden; am Uterus übernarbtes Ektropium operativ zu beseitigen. — Ich füge auf positive Erfahrungen gestützt den Rat hinzu, sich der häufigen Appli-

kation ätzender Mittel auf „Ulcera“ der Portio vaginalis; der adstringierenden Vaginal-Uterinal-Injektionen nur auf streng erkannte Indikationen sich zu bedienen; statt derselben alkalische Injektions-Flüssigkeiten anzuwenden; bei den endometritiden älterer Frauen, besonders Jungfrauen, für freien Abfluss der Sekrete zu sorgen und nach der Entfernung etwaiger Schleimhaut-Wucherungen mittelst der Kurette keine Kauterisationen (auch nicht mit Jodtinktur) der Innenfläche des Uterus, sondern die Tamponierung mittelst in schwacher Natroncarbonicum-Lösung angefeuchteter Gazestreifen vorzunehmen. — Dass ein Übermass in der Ausübung des Coitus, wie es bei den immer mehr in Schwang kommenden Prohibitivmassnahmen in steigender Häufigkeit zu konstatieren ist, hierbei äusserst bedenklich ist, liegt auf der Hand. — Endlich muss den Hausärzten dringend ans Herz gelegt werden, ihre Klientinnen auf die Wichtigkeit sachverständiger Untersuchung beim Auftreten von Störungen in der sexualen Sphäre ernstlich hinzuweisen. — Leider werden auch dann noch viele Fälle teils wegen der Unbedeutendheit der Anfangssymptome, teils wegen Sorglosigkeit der Kranken unerkannt in hohe Grade der Erkrankung gelangen. Ja selbst bei einer sicher nicht durchzuführenden zeitweisen gynaekologischen Untersuchung, wie die odontologische jetzt vielfach an den Zähnen geübt wird, würden die makroskopisch unscheinbaren Anfänge der Krebserkrankung meistens übersehen werden.

Was die Prinzipien der Behandlung des fertigen Krebsleidens anbelangt, so ist vor allem jede Hoffnung ein spezifisches Arzneimittel zu finden aufzugeben. Die Ursache der Krebsentwickelung ist eben keine „spezifische“. Erfahrung und Wissenschaft weisen, wie auch Virchow am Schlusse seines ausgezeichneten Vortrages in London (im Oktober 1898) hervorgehoben hat, auf die einzig rationelle chirurgische Behandlung hin.

In Betreff der direkten Behandlung des Uteruskarcinoms können wir uns auf folgende aus den obigen Untersuchungen sich ergebende Punkte stützen. — Die sichere Erkenntnis der lokalen Natur des beginnenden Krebses muss zur einfachen chirurgischen Entfernung der kranken Partie bestimmen; die Erkenntnis der schnellen kontinuierlichen und regionären Verbreitung des Krebses durch die Lymphbahnen muss uns zu einer weiten Umschneidung des kranken Organes über die durch die anatomische Untersuchung erkannten Lymphdrüsenerkrankungen hinaus bestimmen. Hiernach normiert sich unsere Aufgabe für die operative Behandlung des Uterus-

karcinoms, so lange dasselbe noch Aussicht auf Radikalheilung bietet, folgendermassen. Das Karcinom der äusseren Fläche der Portio vaginalis mit oder ohne Verbreitung auf das Laquear vaginae kann erfolgreich durch die vaginale Totalexstirpation, die einen grossen Teil der noch gesunden Scheide und des parakolpalen Bindegewebes zu umgreifen hat, ausgeführt werden. Das Karcinom des Cervix und Corpus uteri muss, wenn man Radikalheilung anstrebt, durch die Abdominaltotalexstirpation [1]) in der in neuester Zeit angegebenen weit umfassenden Ausführung behandelt werden. Der Uterus, die Ligamente, die Bindegewebsumgebung mit allen erreichbaren infiltrierten und nichtinfiltrierten Lymphdrüsen, das Laquear vaginae müssen von oben her aus ihren Verbindungen gelöst und der ganze ausgelöste Komplex muss ohne Eröffnung der Vagina von der Vagina abgetragen und nach abwärts extrahiert werden.

Bei weit vorgeschrittenem, keine Aussicht auf Radikalheilung mehr bietendem Uteruskarcinom hat die vaginale Totalexstirpation als Palliativoperation einzutreten; die Erfolge derselben auf Verlängerung des Lebens und zeitweilig oft erstaunlich langdauernde Beseitigung der Blutung, Jauchung und Schmerzen sind immer durchaus respektable. Diese Regel für die Wahl der Operationsmethode soll in Zukunft im Gegensatze zu der bisher aufgestellten befolgt werden. Die weiteren Erfahrungen an den Fällen, welche Herr Dr. Funke seinen in der Zeitschrift für Geburtsh. und Gynaek. Bd. XXXIX, Heft 3 publizierten Arbeiten zu Grunde gelegt hatte, haben mich zu der bezeichneten Änderung meiner Ansicht geführt. —

Endlich scheint die medikamentöse Angreifbarkeit der schon ihrer Natur nach kurzlebigen epitheloiden Karcinomzelle durch Alkalien einen rationellen Weg zur Heilung der Krebskrankheit zu eröffnen. —

Dies ist der passende Ort eine über Jahr und Tag fortgesetzte Versuchsreihe zur Auffindung einer rationellen Applikationsweise alkalischer Flüssigkeiten in karcinomatöse Gewebe zu veröffentlichen. Die Ergebnisse dieser Versuche schienen mir hinreichend tragfähig,

---

[1]) Diese Überzeugung bricht sich in neuester Zeit immer energischer Bahn; cf. O. Küstner: „Die Freundsche Operation bei Gebärmutterkrebs.“ Gratulationsschrift von B. S. Schultze, und v. Volkmanns Sammlung klin. Vorträge. Nr. 204. Ferner die bedeutsamen Mitteilungen Lauwers (Courtrai) in der belgischen Gesellschaft für Gyn. u. Geburtsh. in Brüssel. Referiert im Centralblatt f. Gyn. 1898. 18, S. 482; — von Rumpf „Beiträge zur operativen Gynaekologie.“ Arch. f. Gynaek. 1898. 55 Bd., 1. Heft, S. 178 und amerikanischen Gynaekologen, Kelly, Clark.

um einen Heilungsversuch mittelst der aufgefundenen neuen Applikationsweise am Menschen zu wagen. Ist derselbe auch unglücklich ausgeschlagen, so sind die Nebenresultate dieser Arbeiten interessant genug und in mancher Hinsicht nach anderen Richtungen hin verwertbar, so dass die Veröffentlichung gerechtfertigt ist.

Ein Vortrag über diesen Gegenstand, den ich vor 4 Jahren in Darmstadt auf dem mittelrheinischen Ärztetage gehalten, und eine vorläufige Mitteilung, die ich vor 5 Jahren im hiesigen naturwissenschaftlichen Ärztevereine gegeben hatte, sind unbeachtet vorübergegangen. Über den Darmstädter Vortrag ist s. Z. ein entstelltes, sogar das Gegenteil meiner Mitteilung aufstellendes Referat (in der Frankfurter Zeitung!) erschienen.

Die Beweggründe, welche die Ärzte aller, selbst der operationslustigsten, wie der heutigen Zeiten, immer wieder auf die Suche nach spezifischen Arzneimitteln, allgemeinen und örtlichen medikamentösen Behandlungsmethoden hingedrängt haben, liegen klar zu Tage. Man kann wohl sagen, dass die streng wissenschaftliche Forschung gerade so wie unsere klinischen Erfahrungen diese Bestrebungen rechtfertigen. Von Alters her hat man denn auch die lokale Applikation von Medikamenten auf Karcinomgeschwülste in immer neuen Verfahrungsweisen mit immer neu herangezogenen Mitteln geübt. Immer ohne dauernden Erfolg. Die Injektion von medikamentösen Lösungen in die Substanz der Geschwulst, wie sie noch von Thiersch vor etwa 40 Jahren mit Argentum nitricum-Solutionen ausgeführt worden ist, hat nach der Mitteilung glaubwürdiger Männer hin und wieder radikalen, öfters palliativen, in der grössten Zahl der Fälle gar keinen Erfolg gehabt.

In Erwägung der epithelialen Natur des Krebses und der von einigen Autoren bestätigten Heilung durch Applikation alkalisch-kaustischer Mittel habe ich in einer Reihe von Fällen verschieden starken Solutionen von Kali causticum in die Substanz von Portiokrebsen injiziert, ohne auch nur nennenswerte palliative Erfolge zu erreichen. Im Gegenteil schien mir der letale Ausgang der Krankheit, erschwert durch vermehrte Schmerzen, Blutung und Jauchungen durch dieses Verfahren beschleunigt zu werden. In der Meinung, dass die Schuld an dem schlimmen Einfluss der gar zu differenten Wirkung starker Kaustica zuzuschreiben sei, habe ich später im Jahre 1885 das Neurin als die stärkste organische Base zu parenchymatösen Injektionen angewendet, ohne eine andere Wirkung als die Erzeugung lokaler Zerfallsherde. Die anatomische

Untersuchung von in solcher Weise behandelten und darauf exstirpierten Tumoren zeigte, dass dieses Mittel wie alle anderen nur in ganz umschriebenem Umfange zerstörend gewirkt hatte, während die Hauptmasse des Tumors speziell seine peripherischen Abschnitte unbeeinflusst, vielleicht sogar in beschleunigter Weise weiter wucherten. Damit war es klar geworden, dass die parenchymatösen Injektionen in der gewöhnlichen Weise mittels Troikarnadel ausgeführt nicht radikal wirken können, weil sie nicht in alle Teile der kranken Partie gelangen. Ist durch örtliche Applikation von Medikamenten überhaupt radikale Heilung zu erreichen, so nur auf dem Wege der Blut- oder Lymphbahnen des befallenen Organes. Praktisch betreten ist bisher nur die Blutbahn, wenigstens mit Medikamenten. Die Lymphbahn hat man bisher nur zum Zwecke der künstlichen Infektion mit Erysipelkokken benutzt.

Hiernach formuliert sich die Aufgabe folgendermassen. Es soll ein Organ oder Glied zeitweilig aus dem Kreise der allgemeinen Blutzirkulation ausgeschieden, dann von einer seiner Hauptarterien aus vermittelst injizierter Flüssigkeit in der Weise durchspült werden, dass sein Residualblut durch eine eröffnete Hauptvene entfernt und an Stelle desselben eine Zeit lang von der injizierten Flüssigkeit durchströmt werde, in der Absicht, dafs die Flüssigkeit schliesslich mit allen Gewebselementen bis in die einzelnen Zellen und Fasern in unmittelbare Berührung treten und eine Durchtränkung des durchspülten Körperteiles herbeiführen müsse. Die folgende Anordnung der Versuche wird die Kautelen gegen dauernde Schädigung resp. Ertötung des so behandelten Körperteiles lehren. Die bisherigen Erfahrungen, die man mit der arteriellen Transfusion von Blut und von physiologischer Kochsalzlösung gemacht hatte, erschienen für die Lösung der oben aufgestellten Aufgabe nicht günstig. Die Prüfung der Ursachen der bisherigen Misserfolge lehrte, dass die schnell eintretende Gerinnung des Blutes und der kontinuierliche Druck, unter welchem die Injektion ausgeführt worden war, das Gelingen des Versuches direkt vereitelt und in manchen Fällen höchst ungünstig eingewirkt hat.

Inzwischen hatten die bekannten genialen Experimente, welche Schmiedeberg und seine Schüler, unter diesen vor allen Carl Jacobj[1]), mit der künstlichen Durchblutung ganzer ausgeschnittener

[1]) Ein Beitrag zur Technik der künstlichen Durchblutung überlebender Organe. Arch. für experim. Patholog. u. Pharmakolog. XXXVI. Bd.

überlebend-erhaltener Organe ausgeführt hatten, die ebenerwähnten Übelstände vermeiden gelehrt. Die durchzuspülende Flüssigkeit musste die Blutgerinnung verhindern und musste pulsatorisch wie durch die Herzaktion eingetrieben werden. Das erste Postulat ist (ebenfalls in dem hiesigen pharmakologischen Institute) von Dr. Haykraft erfüllt worden durch die bekannte Verwendung eines wässerigen Extraktes von Blutegelköpfen; das zweite durch den in geniös konstruierten, in der angeführten Arbeit Jacobjs beschriebenen und abgebildeten Apparat. Nachdem mich Herr Kollege Jacobj mit der Handhabung dieses Apparates und der Herstellung der Spülflüssigkeit (physiologische Kochsalzlösung mit Zusatz von etwas Natron, Zucker und Blutegelkopfextrakt) vertraut gemacht hatte, gingen wir an die Ausführung von Experimenten an lebenden Kaninchen und Hunden[1]). Diese Experimente haben erwiesen, dass man ganze Glieder, Organe und Organkomplexe (Beckenorgane) vollkommen durchspülen könne, ohne das Leben der Tiere und den Bestand der durchspülten Teile zu gefährden.

Der Neuheit der Versuche und der Bedeutsamkeit der Resultate derselben wegen, wenn diese Resultate auch nicht dem beabsichtigten Zwecke günstig gewesen sind, teile ich hier die hauptsächlichsten Versuche kurz mit.

I. Versuch. Am 11. Oktober 1892 wird ein grosser grauer Kaninchenbock mittelst 3 gr in den Magen injizierten Uretans narkotisiert. Darauf wird an Karotidenblut die gerinnungsverhindernde Beschaffenheit der Spülflüssigkeit geprüft. Tracheotomie. Laparatomie. Därme in warmen feuchten Tüchern nach oben geschlagen. Isolierung der Aorta und Cava und der rechten Iliakalgefässe. Unterbindung der letzteren; Einbindung von Kanülen in die Arteria und Vena iliaca. Abklemmung der Aorta und Cava. Füllung der Kanülen mit Blutegelkopfextrakt mittelst Pipette. Durchspülung der 38° C. warmen Flüssigkeit. Aus der Venenkanüle fliesst anfangs reines, allmählich immer helleres und dünneres Blut, nach 6 Minuten eine blass-rosa dünne Flüssigkeit (in den späteren Versuchen ist das ausfliessende Blut und die zuletzt ausfliessende Flüssigkeit in von 30 Sekunden zu 30 Sekunden auf-

[1]) Herrn Kollegen Schmiedeberg sage ich hier für die freundliche Erlaubnis, die Experimente in seinem Institute auszuführen, wie für seine mir sehr wertvollen Ratschläge wiederholt meinen besten Dank; ebenso Herrn Kollegen Jacobj, ohne dessen Hilfe mir die Ausführung der Experimente unausführbar gewesen wäre.

gefangenen Proben mikroskopisch untersucht worden). Das auf diese Weise durchspülte Bein ist etwas ödematös geworden, seine Muskeln abgeblasst. Nach Befreiung der Aorta und Cava nehmen die Muskeln ihre normale Farbe an. Das Tier erholt sich und braucht nach einigen Stunden beide Extremitäten, das durchspülte Bein schleppt etwas nach. Elektrische Reizung des Ischiadicus ergiebt an beiden Beinen das gleiche Resultat.

II. Versuch am 12. Oktober 1892. Kleiner grauer Kaninchenbock. Uretan. Tracheotomie. Karotidenblut bleibt mit einem 4 % Blutegelkopfextrakt gemischt eine Stunde ohne Gerinnung. Dann Beginn des Experiments. Laparatomie. Isolierung der Aorta und Cava und der Iliakalgefässe. Unterbindung der linksseitigen Iliakalgefässe. Freilegung des rechten Ischiadicus und Anlegung einer Dauer-Doppelelektrode. Unterbindung der Art. iliaca externa sinistra und Anlegung einer losen Schlinge oberhalb zur Fixierung der Kanüle. Dieselben Prozeduren an der Vena iliaca sinistra. Abklemmung der Aorta und Cava. Darauf Durchspülung. Anfangs fliesst reines, schnell gerinnendes Venenblut aus; nach 30 Sekunden schwach gerinnendes, nach 2 Minuten nicht mehr gerinnendes, nach 10 Minuten helle blassrosa Flüssigkeit. Bei schwächerem Drucke färbt sich die jetzt langsam ausfliessende Flüssigkeit wieder etwas dunkler, wohl wegen der jetzt sich reichlicher beimischenden Blutmasse aus den selbstverständlich nicht hermetisch abgeschlossenen Kollateralen. Bei gesteigertem Druck kommt es wieder zu reichlichem und hellem Flüssigkeitserguss; nach 15 Minuten wird der venöse Abfluss abgesperrt und man lässt weitere 10 Minuten die Flüssigkeit durch den Apparat und die rechte untere Extremität zirkulieren. Von 5 zu 5 Minuten war inzwischen die elektromotorische Reizbarkeit des rechten Ischiadicus geprüft worden. Dieselbe war allmählich immer schwächer geworden und nach 45 Minuten fast erloschen, hob sich aber 5 Minuten nach Aufhören des Versuches wieder und war schliesslich rechts und links gleich. Die mikroskopische Untersuchung kleiner Muskelpartikelchen von den durchspülten Extremitäten von diesem und von dem gestern operierten Tiere lässt keine Abweichung vom normalen erkennen. Das erstentleerte Blut zeigt dicht gedrängte, bald Fortsätze aussendende rote und sehr spärliche weisse Blutkörperchen; die zuletzt ausgeschiedene blasse Flüssigkeit sehr spärliche gequollene rote Blutkörperchen ohne Fortsätze und relativ reichlichere weisse.

III. Versuch. Nach derselben Vorbereitung eines starken Kaninchenbockes und Prüfung der anzuwendenden Flüssigkeit auf Karotidenblut werden die linksseitigen Kruralgefässe blossgelegt. Darauf wird im warmen Wasserbade laparatomiert; Blosslegung der Aorta und Cava; Unterbindung der Kruralgefässe peripher. Abklemmung proximal. Einbindung der Kanülen centripetal. Abklemmung der Aorta und Cava. Füllung der Kanülen, Einspannung in den Apparat. Die Durchspülung gelingt vollkommen mit derselben allmählich eintretenden Veränderung der ablaufenden Spülflüssigkeit, wie in den ersten Experimenten. Die Beckenorgane werden allmählich blass und zwar zuerst rechterseits. Nach einer halben Stunde Unterbrechung des Versuches. Nach Befreiung der Aorta und Cava füllen sich die Beckengefässe schnell und das Aussehen der Organe wird normal. Die mikroskopische Untersuchung der zuletzt ausfliessenden blassroten Flüssigkeit ergiebt nur wenige blasse rote Blutkörperchen z. T. von eckiger Form, wenige Blutplättchen. Etwas reichlichere weisse Blutkörperchen, in denselben lebhafte Molekularbewegung, Kontraktionen zu Stechapfel- und länglich walzenförmigen Formen; zwischen Haufen derselben einige stäbchenförmige Krystalle, welche z. T. in den weissen Blutkörperchen, die dann etwas körnig und grösser erscheinen, liegen. Nach Schluss der Bauchhöhle erwacht das Tier aus der Uretannarkose und bleibt 3 Tage munter. Es wird dann getötet. Die Sektion ergiebt eine leichte Eiterung an der Schenkel- und Bauchwunde, die Beckenorgane aber durchaus normal.

Das am 11. Oktober operierte Kaninchen wird am 26. getötet. Die Sektion ergiebt vollkommene Heilung der operierten Partien.

IV. Versuch am 21. Oktober 1892. An dem weiblichen Kaninchen werden die Iliakalgefässe links blossgelegt und zentripetal mit Kanülen versorgt. Kompression der Aorta und Cava zwischen Mesaraica superior und inferior. Bei der Durchspülung erblassen der Uterus, Rectum, Blase unter heftigen peristaltischen Bewegungen sehr schnell. Bei einem Flüssigkeitsdruck von 100 mm zeigen sich die Organe nach 10 Minuten dauernder Durchspülung fast blutleer. Nach Unterbrechung der Durchspülung und Aufhebung der Kompression von Aorta und Cava füllen sich die Blutgefässe schnell. Das Tier bleibt 3 Tage am Leben und wird dann getötet.

Der V. an einer 5 kg schweren, vorher zu toxikologischen Versuchen benutzten Hündin angestellte Versuch gelingt nicht, weil

die blossgelegte Arteria saphena wegen Engigkeit die Kanüle nicht gut fasst; überdies ist die Saphena als Endarterie für unsere Zwecke nicht zu benützen, weil ihr Gebiet nach ihrer Unterbindung nicht wieder in den Kreislauf eingeschaltet wird.

VI. Versuch. 26. Oktober 1892. An einem grossen, weiblichen, 20 kg schwerem Hunde wird die rechte hintere Extremität in der vorher beschriebenen Weise mit Erfolg durchgespült. Es folgt fast gar keine Funktionsstörung. An demselben Hunde wird nun am 1. November der Bauch eröffnet, die rechte Arteria und Vena spermatica interna hoch oben unterhalb der Niere blosgelegt, abgebunden mit Kanülen versehen, darauf die linksseitigen Spermatikalgefässe und beide Uterinae abgeklemmt, dann die Durchspülung begonnen. Zunächst wird das rechte Uterushorn, dann von unten nach oben das linke, allmählich die Harnblase und das Rectum blass. Nach Unterbrechung des Versuches und Befreiung der abgeklemmten Gefässe stellt sich die Zirkulation bald wieder her. Da keine Gelegenheit zur geeigneten Unterbringung so grosser laparatomierter Tiere vorgesehen ist, so wird der Hund am nächsten Tage getötet und in der Bauchhöhle keine auffallende Anomalie wahrgenommen.

Solche Versuche wurden im ganzen 11 ausgeführt. Mit diesen Erfahrungen ausgerüstet ergriff ich die gute Gelegenheit diese Prozedur an einem mit „Hufkrebs" behafteten Pferde auszuführen. Nach Freipräparierung der Hauptarterie und Vene des kranken Fusses und Einführung der Kanülen wurde die Durchspülung so lange ausgeführt, bis die Flüssigkeit fast ungefärbt aus der Vene abfloss. Die Extremität schwoll ödematös an. Das Befinden des Pferdes gestaltete sich nach dem Berichte des Herrn Oberrossarztes Christiani, der uns bei der sehr mühevollen Operation in freundlichster Weise beigestanden hat, folgendermassen. „Befund bei dem gestern operierten Pferde des Herrn Major H. Benehmen des Tieres noch etwas aufgeregt, Zahl der Pulse 36—40 (normal), Atmung etwas dyspnöisch 50—56 (normal 9—16). Exspiration doppelschlägig, Temperatur im Mastdarm 38,3 (normal). Appetit gut. Die operierte rechte Hintergliedmasse wird im Stande der Ruhe und bei der Bewegung anstandslos und regelmässig belastet. Am Schienbein und Sprunggelenk über der gestern gesetzten Wunde und an dem gestern vom Druck der Bindestricke getroffenen Teile besteht geringe schmerzlose ödematöse Anschwellung, welche Fingereindrücke behält. Ausser geringer Schwellung ist im Bereich der eben erwähnten Wunde

keine Veränderung wahrnehmbar. Die von früher her vorhandene Granulationsfläche, welche vorher schlaff und grau belegt erschienen war, ist in allen Teilen von frischem Aussehen und mehr rot als vor der Operation. Trübe, glanzlose Stellen sind nirgends mehr darauf zu bemerken."

Der zweite Bericht lautet: „Das Pferd steht nunmehr am 7. Tage nach der Operation wieder im allgemeinen in gleichen Verhältnissen, wie vor der Operation, auch die Atmung ist wieder normal geworden. Die Granulationen der alten Wunde sind noch intensiver rot als früher; sie wurde in gleicher Weise unter Holzwollewatteverband gehalten. Abgestossen hat sich noch nichts."

Am 9. Tage fand ich das Ödem an dem operierten Fusse verschwunden, die Gegend oberhalb der erkrankten Partie in derber entzündlicher Schwellung in Form einer demarkierenden Zone. Leider gestatteten die äusseren Umstände keine weitere Beobachtung des Tieres. Dasselbe wurde abgestochen. Die von Herrn von Recklinghausen ausgeführte Untersuchung des operierten Gliedes ergab ein in Zerfall begriffenes vom Hufstrahl ausgegangenes Fibrosarkom.

Jetzt hielt ich mich für berechtigt die Durchspülung der Beckenorgane an einer uteruskrebskranken Frau in Absicht auf Heilung zu unternehmen und ich habe diese Operation am 17. Dezember 1892 unter Assistenz der Herrn Prof. Bayer, Privatdozent Dr. Freund, Dr. Ries, Müllerheim, Holzapfel und Friedrich von den Velden ausgeführt. Auch bei dieser Operation, wie bei den Tierexperimenten und der beim Pferde ausgeführten Operation habe ich mich der wesentlichen Hilfe des Herrn Kollegen Jakobj zu erfreuen gehabt.

Die 46jährige Frau hat 6mal geboren und befindet sich seit Herbst 1891 in der Menopause. Seit Dezember 1891 hat sie Blut- und Jaucheverluste und magert ab. Im August 1892 geht sie zum Arzte, der Ausspülungen verordnet; seit 2 Monaten erhält sie wegen heftiger Schmerzen regelmässig Morphium. Anfangs Dezember 1892 wird sie zum ersten Male untersucht und an die Klinik gewiesen. Hier wird weit vorgeschrittenes Cervixkarcinom mit mässiger Infiltration der Ligamenta lata konstatiert. Bei der am 17. Dezember ausgeführten Operation wird zunächst eine sulzige Infiltration der Ligamenta lata konstatiert, welche das Auffinden der Vasa spermatica zunächst auf der linken Seite unausführbar macht. Auf der rechten Seite werden diese Gefässe isoliert, unterbunden und

distal mit Glaskanülen versehen. Hierauf elastische Abklemmung der linken Spermatikalgefässe in continuitate, ebenso der beiden Arteriae uterinae. Beginn der Durchspülung von 2 Liter Injektionsflüssigkeit von 38° Temperatur, welcher 0,6 Kochsalz, 0,2 Zucker, Extrakt von 11 Blutegelköpfen und 0,5 Soda zugesetzt ist, bei 120 allmählich bis 200 mm gesteigertem Hg Druck, mit 72 bis 90 Pulsationen. Aus der Vene fliesst Anfangs rein venöses Blut, allmählich wird dasselbe heller und dünner. Die erst aufgefangene Portion von ca. 150 ccm gerinnt in der gewöhnlichen Weise. Die 2. Portion von etwa derselben Quantität bildet nur ein dünn membranöses, dem Gefässe anhaftendes Gerinnsel, die 3. Portion zeigt kein Gerinnsel mehr. Diese letzte Portion wird nach 8 Minuten lang dauernder Durchspülung aufgefangen. Nach weiteren 4 Minuten Durchspülung entleert sich eine leicht trübe, dünne blass-rosa gefärbte Flüssigkeit. Somit hat die Durchspülung 12 Minuten gewährt. Während derselben wird zunächst das Corpus uteri von der Mitte her nach den Seitenpartien blass, darauf das Ligamentum latum dextrum, dann die Harnblase und zuletzt das Ligamentum latum sinistrum. Die sofort nach der beendeten Ausspülung vorgenommene Besichtigung der Vagina zeigt auch diese auffallend blass. Alle Beckenorgane mit Ausnahme des Rektums schwellen während der Durchspülung ödematös an und der Uterus fühlt sich dabei auffallend hart an. Nach Unterbindung der rechtsseitigen Spermatikalgefässe und Befreiung der abgeklemmten Gefässe wird die Bauchwunde geschlossen. Der unmittelbar nach der Operation mittelst des Katheters abgenommene Urin ist trübe und enthält etwas Eiweiss. Der gleiche Befund wird noch in den nächsten 24 Stunden konstatiert, später ist der Urin eiweissfrei. In den nächsten 2 Tagen befindet sich die Operierte den Umständen nach gut; sie ist fieberlos, zeigt kräftigen Puls, mässigen Durst, kein Erbrechen. Am 18. erfolgt vermehrter stinkender Ausfluss aus der Vagina. Vom 3. Tage an erhebt sich ein unregelmässiges Fieber, welches sich zwischen 37,9 und 39,2° Temperatur bewegt. Vom 22. Dezember an mischen sich dem Abfluss aus der Scheide reichliche über bohnengrosse Gewebsstücke bei, welche sich als gangränöse blutig durchsetzte Karcinomstücke erweisen. Bei auffallend gutem Allgemeinbefinden, gutem Appetite, durch Morphium leicht bewirktem Schlaf, reichlichem normalen Stuhlgange, normaler Urinentleerung steigt die Zahl der Pulse, sinken die Kräfte, wird die Zunge trocken und am 26. Dezember mittags 11 Uhr erfolgt der Tod unter den Erscheinungen der Herzschwäche. Die am

28. Dezember von Herrn von Recklinghausen ausgeführte Sektion ergiebt folgendes: Starke Abmagerung, leichte Auftreibung des Bauches. Verklebte Bauchwunde, aus deren unterm Winkel sich einige Tropfen Eiter ausdrücken lassen. Im Herzbeutel und in den beiden Pleurasäcken leicht flockiger Flüssigkeitserguss. Das Herz ziemlich klein, stark zusammengezogen. In der linken und der rechten Fossa jugularis krebsig entartete Drüsen. Die linke Vena jugularis interna mit brauner organisierter Masse gefüllt. An den Aortaklappen leichte Verdickung. Das Herzfleisch sehr blass. Neben der Aorta unmittelbar am Zwerchfell grosse markige Drüsen. In den Lungen keine Herde. In den ersten Ramifikationen der Pulmonalarterie stecken hellrote, von postmortalen Gerinnsel umgebene Thromben. Leichtes Ödem beider Lungen. An beiden Unterschenkeln grosse Varicen, meist mit dunkelroten, der Wand fest anhaftenden Thromben. Die Vena profunda femoris dextra ebenfalls thrombosiert. In der Bauchhöhle Verklebungen des Netzes und der Därme mit der Bauchwand. Die Därme links gerötet, mit geringem fibrinösen Belag, eine geringe Menge grünlicher Flüssigkeit in der Bauch- und Beckenhöhle. Die Flexura iliaca mit einer Dünndarmschlinge durch alte Adhäsionen verbunden, liegt über dem Beckeneingang. Der Uterus von der Grösse eines im 4. Monat schwangeren, ist am Fundus mit glatter Serosa bedeckt. Nach den Seitenteilen zu ist das Peritoneum bräunlich verfärbt und mit fibrinösen Auflagerungen bedeckt. In den äusseren Partien beider Ligamenta lata Seidensuturen. Die Nieren und die Milz blass, sonst ohne Veränderungen. Das Beckenbindegewebe ödematös. Links neben den Iliakalgefässen grosses krebsiges Drüsenpacket, ebenso rechts. Beide Ureteren, welche an krebsigen Massen vorbeiziehen, sind durchgängig. In der Tiefe der Excavatio vesico-uterina trennt sich schon bei schwachem Anziehen die Blase vom Uterus und es tritt ein in die vordere Wand des Uterus dringender Spalt zu Tage, der gegen das Orificium internum hinstreicht. Unterhalb des Spaltes bis in die Scheide hinab liegt stark gerötetes, unebenes rauhes Gewebe z. T. mit grauem Belag. Der ganze Cervix erscheint von dieser Ulceration eingenommen. Der durchschnittene Uterus zeigt im Corpus und Fundus eine bunte Beschaffenheit, dunkelrote Stellen mit verwaschenen Grenzen neben blassroten von etwas festerer Konsistenz. Die Schleimhaut erscheint glatt mit schwarzroten Flecken durchsetzt. Der Cervix erscheint durch den erwähnten Spalt etwas von dem konsistenteren Corpus abgesetzt, er ist weich und

Verlag v. Arthur Georgi in Leipzig

leicht zerreisslich. An der hinteren Wand zeigen sich dieselben Verhältnisse. Hier aber ist der Spalt mit Eiter gefüllt. Die Dicke der Corpuswand vorn an der dicksten Stelle 3 cm, an der hinteren Wand etwas stärker. An dieser letzteren zeigt sich die Serosa mit der Subserosa vom Myometrium durch einen Spalt getrennt.

Auf der Schnittfläche erscheint die Substanz des Cervix körnig und rein weiss: gangränös-carcinomatös; ebenso grosse Partien im Corpus.

Das Ergebnis der Sektion lässt sich in folgendem zusammenfassen: Die karcinomatöse Erkrankung war in diesem Falle sowohl am Uterus und seiner Umgebung als auch weiterhin metastatisch viel weiter verbreitet, als man diagnostiziert hatte. Insoweit war der Fall zur Prüfung einer neuen Behandlungsweise nicht geeignet. Dennoch hat sich an demselben trotz der ungünstigen Umstände die Operation als ausführbar erwiesen und die in den nächsten Tagen nach der Operation fortgeführte Beobachtung wie der Sektionsbefund haben gezeigt, dass die Durchspülung die karcinomtös degenerierte Partie des Uterus in gangränöse Zerstörung zu versetzen vermag. Ein Blick auf die unmittelbar nach der Sektion von mir ausgeführte Farbenskizze des medianen Uterusdurchschnittes auf der beiliegenden Tafel XIV zeigt dies in voller Klarheit[1]). Das Präparat ist in der Sammlung des hiesigen pathologischen Instituts aufbewahrt.

Da ich als erster diese Experimente und Operationen an Tieren und an einem Menschen ausgeführt habe, so steht mir wohl ein Urteil über die etwaige weitere Ausbildung derselben und die Aussicht, welche sie für die Krebstherapie etwa bieten, zu. Meine Erfahrung aber, so mühsam dieselbe auch erworben ist, ist doch so dürftig, dass ich nur den Eindruck wiederzugeben vermag, den die Sache auf mich gemacht hat. Ich glaube, dass diese Prozedur keinen Wert für die Behandlung des Uteruskrebses hat. Schon die Beschaffung des grossen subtilen kostspieligen Apparates, dessen Bedienung eine ungewöhnliche mechanische Begabung und gute Vertrautheit erfordert; die ungemein schwierige Operation, welche an die Geschicklichkeit des Operateurs und der Assistenten grosse Anforderungen stellt, lässt von dieser Prozedur von vornherein abraten. Gesetzt aber auch, dass diese Schwierigkeiten sich durch Vereinfachung des Apparats und durch fortgesetzte Übung des Ope-

[1]) Die Farbenskizze ist im Sektionshause nach dem frisch durchschnittenen Präparate, das voraussichtlich sich schnell, besonders in der Farbe, verändern musste, angefertigt worden.

rateurs überwinden liessen, so ist doch die Wirkung dieses Eingriffs in Bezug auf Heilung sehr problematisch. Angenommen, die karcinomatösen Partien werden abgetötet, das gesunde Gewebe demarkiert sich gegen das tote, auf welche Weise sollen die toten Partien prompt und schnell eliminiert werden? Müssten nicht bei der wahrscheinlichen Verzögerung dieser Eliminierung schwere faulige Intoxikationen des Organismus eintreten? Man kennt wohl die Fälle von günstig verlaufender Abstossung gangränöser Glieder und Organe, aber bei der im Uterus und in seiner Umgebung verbreiteten karcinomatösen Degeneration kann dieser Vorgang sich nicht in günstiger Weise abspielen. Es liesse sich vielleicht ein günstiges Resultat herbeiführen, wenn man an die Durchspülung unmittelbar die chirurgische Entfernung der betroffenen Organe anschlösse. Bliebe bei dieser Operation auch krankes durchspültes Material zurück, so könnte man doch auf die Eliminierung desselben aus der grossen Operationsöffnung und darum auf seine Unschädlichmachung rechnen.

Welchen Zweck hat also die Mitteilung dieser meiner Versuche an Tieren und der an Menschen ausgeführten Operation? Ich glaube nicht zu irren, wenn ich denselben physiologisches und pathologisches Interesse vidiciere: Zum erstenmale sind Glieder und Organe des lebenden Tieres ohne wesentliche Schädigung desselben durchspült worden; die am Menschen ausgeführte Operation hat bewiesen, dass karcinomatös durchsetzte Gewebe durch Gefässdurchspülung zum gangränösen Zerfall gebracht werden können. Der vom Karcinom vollkommen durchsetzte Cervix und einige ebenso ergriffene Partien im Corpus waren von den weniger durchsetzten und auch weniger gangräneszierten Partien demarkiert und bereits zum Teil abgestossen. Harnblase, Rektum, Vagina haben durch die Durchspülung nicht gelitten.

Am Schlusse dieses Abschnittes möchte ich eines Verfahrens gedenken, welches von ähnlichen Gesichtspunkten, wie diejenigen, die mich geleitet haben, ausgehend krebskranke Organe mit Medikamenten zu durchtränken unternimmt. Es ist dies die von G. B. Massey[1]) ausgeführte elektrisch-kataphorische Applikation von Quecksilberpräparaten in bösartige Geschwülste. Ich habe nicht er-

[1]) The treatment of cancers by an new method, viz, the electrical diffusion of nascent oxychlorides of mercury and zinc. New-York med. record 1897. Juli 31.

fahren, ob diese Methode auch von anderen Operateuren geprüft und wirksam befunden worden ist.[1])

Wie diese Sachen heute stehen (der schwache Wind, welcher durch Bakterio-Therapie, durch internen Gebrauch alkalischer Arzneien und neuerdings von Organpräparaten (Thyrioidin, Ovarin) die Segel der Krebstherapie füllen zu wollen schien, ist bald wieder eingeschlafen), wird die frühzeitige und ausgiebige operative Entfernung des krebskranken Uterus und seiner Umgebung das einzig rationelle therapeutische Verfahren sein.[2])

Ziehen wir die Summe dieser Beobachtungen und Erörterungen, so müssen wir sagen, dass das Endergebnis unserer therapeutischen Bestrebungen in Bezug auf Radikalheilung des Uteruskrebses nicht gross und nicht voll befriedigend ist. Es ist aber der unumstössliche Beweis von der Heilbarkeit durch Operation an 2 Fällen von 20jähriger resp. 14jähriger Dauerheilung von konstatiertem Gebärmutterkrebs geliefert; in zweiter Linie hat eine 20jährige Erfahrung erwiesen, dass die Totalexstirpation eine hochansehnliche, den Umständen nach anständige Palliativhilfe leistet, so dass die entsetzlichen Leiden und die dringendsten gefährlichen Symptome der Schmerzen, Jauchung, Blutung auf ein bescheidenes Mass zurückgedrängt werden und die allgemeine Gesundheit der betroffenen Frauen in einer vorher nie geahnten Weise gehoben werden. Endlich hat die Totalexstirpation das Selbstbewusstsein der Gynäkologen und das Vertrauen derselben zu ihrer Operationskunst gehoben, indem sie in der Behandlung des Gebärmutterkrebses durch die Totalexstirpation denjenigen Standpunkt eingenommen haben, welchen die rationelle Chirurgie auf anderen Gebieten längst als den einzig richtigen proklamiert hatte. Ja, man sieht in der neuesten Zeit die beiden Disziplinen in dem energischen Kampfe gegen das Krebsleiden gemeinschaftlich marschieren, wie dies an den neuesten Vorschlägen für gründliche Ausrottung der krebskranken Gebärmutter

[1]) Die mit positivem Resultate von J. Personali („Über die Einführung von Medikamenten mittelst Elektrizität." Wien. klin. Rundschau, 1897, 34 u. 35) ausgeführten Experimente fordern entschieden zur Weiterführung dieser Versuche auf.

[2]) Es giebt vielleicht keine deprimierendere Erfahrung als nach langem, mühseligem Aufsuchen eines Arbeitsweges statt an dem verhofften neuen Heil an dem Ende uralter Weisheit von der gemeinen Gasse anzulangen: in wissenschaftlicher und ästhetischer Arbeit — zum „Simplex sigillum veri"; nach ethischer und politischer — zum „ora et labora"; nach Karcinomtherapie-experimentaler — zum „medicamenta, ferrum, ignis."

und Brustdrüse mit ihren Bindegewebsumgebungen, Drüsen, Fascien und Muskeln zu Tage tritt. Dass auch auf den ihnen zustehenden Krebsgebieten Dauerheilungen zu den Seltenheiten gehören, geben die chirurgischen Fachgenossen zu.

Man darf schliesslich darauf hinweisen, dass die gerade für den Gebärmutterkrebs neu eingeführte besonders schwierige Totalexstirpation in einfach logischer Konsequenz der Thatsachen später für die Heilung anderer Erkrankung des Organes inauguriert worden ist. Ganz naturgemäss sind die Resultate dieser hier bei weitem leichter auszuführenden Operation bedeutend bessere als bei der Krebsoperation. Ist es darum zu verwundern, dass man die Grenzen der Indikation für die Totalexstirpation bei nichtkrebsigen Leiden weit, sehr weit, ja unerlaubt weit gesteckt hat? Prüfen wir die konstatierten Thatsachen.

In erster Linie ist es die

Myomerkrankung des Uterus,

welche als Indikation zur Totalexstirpation hingestellt worden ist. Weder theoretische Überlegungen, noch thatsächliche Beobachtungen rechtfertigen diese auf alle Myomfälle generalisierte Indikation. Herr Dr. Funke hat in der schon oben erwähnten Arbeit die in der hiesigen Klinik befolgten Prinzipien präzisiert, und ich stehe in dieser Sache auf dem Standpunkte, wie ihn Hofmeier in seinem Düsseldorfer Vortrag proklamiert hat. Die Totalexstirpation ist dann indiziert, wenn die Myomerkrankung den ganzen Uterus, speziell den Cervix mit einbegriffen, durchsetzt hat, oder wenn dieselbe mit karcinomatöser oder sarkomatöser Erkrankung kompliziert ist. Die spezielle technische Indikation für vaginale oder abdominale Operation ist so klar, dass sie keiner weiteren Auseinandersetzung bedarf.

In zweiter Linie ist es

der Totalprolaps des Uterus und der Vagina,

welcher die Totalexstirpation indizieren soll. Ich stimme dieser Indikation nur für diejenigen Fälle zu, welche mit einer auf andere Weise nicht heilbaren Erkrankung dieser Organe kompliziert sind. Bei jüngeren noch im fortpflanzungsfähigen Alter sich befindenden Weibern, die nicht etwa krebskrank sind, ist die Operation a limine abzuweisen. Sie ist denn auch von ihren Verteidigern nur für ältere Personen empfohlen worden. Bei diesen aber hat sich als sicheres Ergebnis wohl konstatierter Beobachtungen herausgestellt, dass der Prolaps eine Teilerscheinung des fast alle Organe des

Rumpfes umfassenden klinischen Bildes der Enteroptose darstellt. Die gesamten Beckenorgane mit den Peritonealtaschen, die Bauchorgane mit ihren Peritonealbändern sind herabgesunken, das Zwerchfell steht dauernd tiefer und übt damit selbst auf die Brustorgane störenden Einfluss; dabei besteht gemeiniglich bedeutende Ausmagerung des Körpers[1]). Kann man unter solchen Umständen von der Ausschneidung der derberen, den Boden des Rumpfes bildenden Organe Heil erwarten? Doch wohl nur dann, wenn man imstande wäre, einen unnachgiebigen festen Verschluss des Beckenausganges herzustellen. Dies ist erfahrungsgemäss wenigstens für die Mehrzahl der Fälle (ich habe nie einen Ausnahmefall gesehen) nicht zu erreichen. Erfordert nicht vielmehr die Überlegung der rein mechanischen Umstände eine Verstärkung des Beckenbodens, womöglich mit Vermehrung tragfähiger derber Substanz und festere Anheftung der Becken- und Bauchorgane an den Becken- und Rumpfwänden? In Ausführung dieser Postulate hat man die bekannten Fixationen der Bauch- und Beckenorgane bis zum Zwerchfell hinan ausgeführt, hat speziell die Harnblase, den Uterus, die Flexura iliaca nach dem Bauche hin eleviert und fixiert; habe ich endlich bei älteren Frauen, deren Uterus nicht mehr funktionsfähig war, denselben aus dem eröffneten hinteren Laquear vaginae hervorgeholt, am Fundus durchlocht und umsäumt und seine beiden wundgeschabten Peritonealflächen an die angefrischte vordere und hintere Vaginalwand angenäht, endlich eine derbe Hegarsche Perinaeoauxis ausgeführt. Eine auf diese Weise dauernd geheilte 71jährige Frau habe ich auf der Frankfurter Naturforscher- und Ärzteversammlung mit 2 anderen, durch das gleiche Verfahren von kolossalen Urin- und Kotfisteln der Scheide geheilten Frauen vorgestellt. Wo dieses Verfahren nicht ausführbar ist, wird man wohl mit sehr wenigen Ausnahmen mit der Ventrofixation des Uterus und den bekannten nach Hegarschen Prinzipien ausgeführten Scheidendammoperationen ausreichen. Für die seltenen Fälle von Totalprolaps, wie man sie bei Virgines als Folge kolossaler Hernien in der kongenital tiefen allmählich bruchsackartig erweiterten Douglastasche beobachtet, habe ich in meinem Vortrage auf der Heidelberger Naturforscher- und Ärzteversammlung am 18. 9. 1889: „Über Operation komplizierter Uterusvorfälle“ die Operationsprinzipien aufgestellt.

An Stelle der Ausrottung möchte ich deshalb die Verwertung

[1]) Vgl. die Beschreibung des Zustandes in meiner Beckenbindegewebsarbeit in der „Gynäk. Klinik“ Seite 287 ff.

des Uterus bei der Behandlung von Totalprolapsen älterer Frauen der Prüfung der Kollegen empfehlen.

Die dritte Reihe von Fällen, welche die Totalexstirpation indizieren sollen, bilden

die sogen. entzündlichen Adnexerkrankungen.

Ein klares Bild des gegenwärtigen unsicheren Zustandes der Indikationskritik dieses Gegenstandes giebt die Lektüre der Edinbourgher Diskussion in der gynaekologischen Sektion des Kongresses des Britisch Medical Association 1898. Zwischen dem Grundsatze des konservativen, womöglich nicht operierenden Verfahrens bis zu der Forderung „ganze Arbeit zu machen", spielen alle möglichen temperierten Meinungen. Es fehlt an der Aufstellung von Behandlungsprinzipien auf dem sicheren Grund der klinischen Erkenntnis dieser „Adnexentzündungen", welche verschiedene Krankheiten, von denen jede im Verlaufe verschiedene Stadien aufweist, umfassen.

Ich habe die Behandlungsprinzipien dieser Erkrankungen, wie sie in der hiesigen Klinik befolgt werden, auf der Braunschweiger Naturforscher- und Ärzteversammlung publiziert. Wir behandeln das primäre entzündliche fieberhafte Stadium in streng antiphlogistischer Weise; die zurückbleibenden derben, knotigen, schwartigen Exsudatmassen, wenn Fieberlosigkeit, geringe Druckempfindlichkeit, Abwesenheit von Fluktuationen die Eiterung ausschliessen lässt, durch Resorptionsmassnahmen, von denen wir als die wirksamste den durch Schrotbeutel von der Vagina und von den Bauchdecken her ausgeübten, stundenwährenden Druck erprobt haben. Herr Dr. Funke hat im zweiten Hefte dieser Beiträge diese Kur genau beschrieben. Haben wir durch die allgemeinen Symptome des bekannten Fiebertypus, der gestörten Allgemeinernährung, der neuaufflackernden Schmerzhaftigkeit, Schwellung und der Fluktuation, endlich durch die Probepunktion die Eiterbildung konstatiert, so tritt die chirurgische Behandlung mit Eröffnung isolierter Abscesse an der besterreichbaren Stelle mit nachfolgender Drainierung in Kraft. Bei mehrfacher Abscessbildung und durchgreifender Erkrankung beider Seiten entfernen wir auf abdominalem Wege die Adnexe. Nur auf diese Weise sind wir im stande, Nebenverletzungen mit grosser Sicherheit zu vermeiden und bereits bestehende Perforationen der Harnblase und des Darmes durch direkte chirurgische Behandlung zur Heilung zu bringen, wie ich dies in meiner Arbeit „Beitrag zur Behandlung der aus spontan perforierten, vereiterten weib-

lichen Beckenorganen entstandenen Fisteln, mit einem Anhange über plastische Verwertung des Uterus“[1]) auseinandergesetzt habe. Gerade in diesen Fällen ist mir der erhaltene Uterus zur Deckung der beschriebenen Defekte in Harnblase und Rektum von grösstem Werte gewesen. Nur dreimal haben wir uns veranlasst gesehen, wegen nach Entfernung beider vereiterten Adnexe zurückgebliebenen Fisteleiterungen den Uterus nachträglich vaginal zu exstirpieren. Der Erfolg war ein guter.

Dann hat man in Fällen von akuter, vom Uterus ausgehender Sepsis die Totalexstirpation ausgeführt.

Vor allem bekannt ist der interessante Fall, in welchem Schultze-Jena die Totalexstirpation des durch die zurückgebliebene faule Placenta infizierten Uterus mit gutem Erfolge ausgeführt hat. In neuerer Zeit sind Totalexstirpationen des puerperalen-septischen[2]) und des durch Operationen septisch infizierten nicht puerperalen Uterus publiziert worden. Meine nicht ermutigenden Erfahrungen über diese Operation habe ich auf der Naturforscherversammlung zu Frankfurt a. M. in folgenden Sätzen mitgeteilt:

„Sehen wir hier zunächst von der Totalexstirpation oder Korpusamputation des akut infizierten, noch isoliert erkrankten Uterus ab, (zu deren Ausführung man selten Gelegenheit finden wird), so handelt es sich bei vorgeschrittenen Fällen hauptsächlich um das operative Eingreifen gegen die Formen des lymphangoitischen und des pyämischen Wochenbettfiebers. — Meine Erfahrungen über die Laparatomie zwecks Behandlung der generalisierten Peritonitis bei der septischen lymphangoitischen Form decken sich mit denen des seligen Schröder und wohl auch mit denen der lebenden Fachgenossen. Die Kranken starben operiert wie unoperiert.

Leider bin ich nicht in der Lage über die operative Behandlung der pyämischen Form anders zu urteilen.

Der Gedankengang, der mich zu operativem Verfahren bei dieser Form der Krankheit geführt hat, ist folgender:

Bei den sorgfältigen Sektionen, wie sie uns Herr Kollege von Recklinghausen demonstrierte, fiel mir seit lange bei den pyämischen Krankheitsprozessen, welche sich an Infektion der Placentarstelle anschliessen, die oft merkwürdig isolierte Erkrankung

---

[1]) Diese „Beiträge“ I. Bd. 1. Heft. S. 31.

[2]) Vgl. die Mitteilungen von Sippel im Centralblatt f. Gyn. 1894 Nr. 23 und den neuesten Fall von Siedentopf „Ein Fall von Kaiserschnitt u. s. w. Centralbl. f. Gyn. 1898. Nr. 4. S. 92.

der Wurzeln und des Stammes der Vena spermatica interna der betroffenen Seite auf. Selbst nach wochen-, ja monatelanger Dauer der Krankheit konnte man in einzelnen Fällen die phlebothrombotische Veränderung auf eine Vena spermatica interna beschränkt finden, von der aus auf dem Wege der Cava inferior die bekannten entfernteren metastatischen Prozesse ausgegangen waren. Ja selbst die Uteruspartie, welche die Pforte der Infektion abgegeben hatte, konnte unter Umständen nach längerem Bestande der Krankheit ohne Spur phlebothrombotischer Veränderung angetroffen werden. Was aber besonders bemerkenswert erschien, das ganze übrige Venensystem der Genitalien und der übrigen Beckenorgane konnte frei oder nur von „unschuldigen" Thromben durchsetzt erscheinen. Mit einem Worte: man kann selbst bei hochgradig vorgeschrittenen Formen des pyämischen Puerperalfiebers isolierte Phlebothrombose des oberen Venenbezirkes mit der Spermatica interna finden, während der mittlere und untere in die Vena hypogastrica abführende Bezirk frei geblieben oder nur zum Teil durch gutartige Thromben unwegsam geworden sind. Diese pathologisch-anatomische Erfahrung zusammengehalten mit dem erprobten Vorgehen der neueren Chirurgie gegen Phlebitis der varicös erkrankten Vena saphena und der Armvenen (bis an den Rumpf heran) brachte mich auf den Gedanken den Versuch zu machen bei geeigneten Fällen das erkrankte Lig. latum mit der Vena spermatica interna so hoch hinauf als notwendig zu excidieren. Sollte sich bei der Operation der Uterus von dem Prozess ergriffen zeigen, so war beabsichtigt denselben mit zu entfernen. — Nach genügenden Leichenversuchen sind zwei Kranke nach diesem Plane operiert worden, — beide sind zu Grunde gegangen. In dem einen Falle zeigte sich dass die Erkrankung der Vena spermatica höher hinauf reichte, als wir nach dem äusseren Ansehen angenommen hatten, und dass der infizierte Thrombus weit in die oberhalb der Einmündungsstelle befindliche Partie der Cava inferior hineinragte und von dort aus weitere metastatische Prozesse im Körper hervorgebracht hatte. Im andern Falle zeigte sich, dass das Freibleiben des mittleren und unteren Venenbezirkes von Erkrankung nicht ausnahmslos sei; das ganze Gebiet erwies sich als phlebothrombotisch erkrankt.

Wie steht es hiernach und nach den bisherigen klinischen Erfahrungen über den Verlauf des pyämischen Wochenbettfiebers um die Indikation zu einer radikalen operativen Behandlung? Eine solche könnte prinzipiell für den Beginn einer Erkrankung aufgestellt werden. Erkrankt eine Frau nach irgend welcher „Placen-

taroperation" intermittierend-fieberhaft (bei kontinuierlichem Fieber der gleichzeitig septisch lymphangoitischen Form könnte wohl an sofortige Totalexstirpation gedacht werden!), und findet man an der Pars keratina (der Placentarseite) des Uterus eine schmerzhafte Härte, die sich in Strängen auf die obere Partie des Lig. latum seitlich nach dem Beckenrande fortsetzt, mit Druckempfindlichkeit der Inguinal- und Lumbalgegend, so könnte die Excision der ergriffenen Uteruspartie mit dem Lig. latum und der Vena spermatica interna, die technisch nicht schwierig ausführbar ist, in Betracht kommen. — Was aber lehrt die klinische Erfahrung? Dass ein grosser Teil derartig erkrankter Wöchnerinnen ohne Operation selbst nach monatelangem Krankenlager, allerdings manchmal mit Verlust von Gliedern, mit dem Leben davon kommt. — Wer darf hiernach „frühoperieren"? Wartet man aber, bis der Prozess ad pejus vergit — dann wird sich's zeigen, dass man zu spät operiert hat, wie wir zu unserem Leidwesen in mehreren Fällen erfahren haben — abgesehen davon, dass dann die Operation technisch nicht mehr leicht auszuführen ist; denn das die Vena spermatica interna umgebende Bindegewebe ist dann derb infiltriert (Periphlebitis fibrosa), darum die Vene nicht mehr vollkommen zu isolieren und, was das wichtigste ist, am Beckenrande nicht mehr vom Ureter glatt abzulösen.

Und doch möchte ich glauben, dass es eine Indication zu solchem operativen Vorgehen als „Frühoperation" giebt: sie besteht zu Recht bei Pyämie infolge von unsauber (meist kriminell) eingeleitetem Abortus. Ich habe ein durch solchen Eingriff pyämisch erkranktes Weib niemals mit dem Leben davonkommen gesehen. Hier halte ich die Totalexstirpation mit Excision des betroffenen Lig. latum und der Vena spermatica interna bei ausgesprochener pyämischer Erkrankung für gerechtfertigt."

Ich glaube nicht, dass zur Erfüllung der bei solchen Fällen zu lösenden Aufgaben die vaginale Methode, wie sie von C. Stintson, St. Francisco, med. record. 1896, 7. August, geübt worden ist, ausreichen wird. —

Hieran reihen sich die Fälle, in welchen man wegen

unstillbarer Uterusblutungen,

die keinem andern Verfahren weichen wollten, die Totalexstirpation des Organes, an welchem keine an und für sich diese Operation indicierende Anomalie nachzuweisen war, ausgeführt hat. Als Über-

gang zu diesen Fällen sind solche zu bezeichnen, in welchen gutartige geringfügigere Veränderungen, welche sonst meistens weniger eingreifenden Behandlungsweisen weichen, konstatiert werden konnten. Der unvollständige, ja manchmal ganz ausbleibende Erfolg hat bewiesen, dass auch die meisten dieser Fälle in die bald zu besprechende Kategorie gehörten. Wir haben in einem Falle bei einer 40jährigen Virgo nach vergeblichen medikamentösen und operativen (Curettage) Versuchen den Uterus aus dem eröffneten hinteren Scheidengewölbe hervorgezogen und drei erbsengrosse an den klassischen Stellen der vorderen Wand über den beiden Tubenecken und über dem Isthmus gelegene subseröse Myome enukleiert; in dem anderen Falle bei einer 43jährigen Virgo, welche seit fünf Jahren an fast andauernden Blutabgängen, die allen Mitteln getrotzt hatten, gelitten hatte, den auf dieselbe Weise hervorgeholten Uterus durch den Fundalschnitt geöffnet und zwei kaum erbsengrosse Schleimhautpolypen aus den Tubenecken entfernt. Da in beiden Fällen die Blutungen andauerten, so wurde die Totalexstirpation mit Entfernung der Eierstöcke ausgeführt, in keinem der beiden Uteri konnte eine die Blutungen erklärende Anomalie nachgewiesen werden. Nach einigen Wochen dauernder Sistierung der Blutungen traten erneuerte aus der Vagina, aus dem Rektum und bei der einen aus dem Zahnfleische auf. Häemophilie war in beiden Fällen auszuschliessen. Es handelt sich hier entschieden um sogen. neuropathische Blutungen, welche von alters her bekannt, und von Herrn von Recklinghausen in seinem Handbuch der allgemeinen Pathologie 1883, S. 90 wieder scharf charakterisiert worden sind. Ich habe mich in meiner Arbeit „Über das Bindegewebe im weiblichen Becken“ (Gynaekologische Klinik 1885 S. 273 u. S. 354, Anm. 54) folgendermassen über diese Blutungen ausgelassen: „Die hohe praktische Bedeutung derselben liegt auf der Hand. Der tüchtige Diagnostiker kann hier in schmähliche Täuschung fallen, der öde Tropf hier Triumphe feiern. Hier giebt es Magengeschwüre, welche durch Blutung töten können und mit dem Tod für den pathologischen Anatom spurlos verschwunden sind. Hier giebt es irgendwo und irgendwie geheilte Lungenschwindsuchten, Herzfehler, Nierenkrankheiten, Amaurosen. Das sind die Fälle von unstillbaren Metrorrhagien aus dem „normalen“ Uterus, welcher ausgeschabt, ausgeätzt und endlich nach nutzloser Kastration ausgeschnitten wird und dessen Rolle im Bluten dann die Schleimhaut des Rektums oder der Harnblase übernimmt. Was wollen die diagnostischen Schwierig-

keiten der pathologischen Erscheinungen im Gebiete des cerebralen und des spinalen Nervensystems gegen die durch Beteiligung des vasomotorischen heraufbeschworenen sagen! Wie die Entdeckung der Gefässmuskeln und -Nerven einst die rund ausgearbeitete Hämodynamik zu Schanden gemacht hat, so sind dieselben noch heute dazu angethan, in der Praxis den stringenten Kalkul des promptesten Pathologen in der Irre herumzuführen."

Wenn wir hiernach von den Fällen, bei welchen nachweisbare materielle Veränderungen des Uterus bedrohliche Blutungen veranlassen und damit in gewissenhafter Auswahl zur Totalexstirpation geeignet sind, absehen und von vornherein selbstverständlich die Haemophilie als Kontraindikation der Operation betrachten, so müssen wir bei den oben beschriebenen neuropathischen Blutungen ernstlich vor der Totalexstirpation warnen; der Erfolg ist niemals vorauszusehen.

Grosses Aufsehen haben s. Zt. die Mitteilungen von Heilung

verschiedener Nervenkrankheiten

durch Kastration und weiterhin durch Totalexstirpation erregt; sehr bald erhoben sich Meinungsverschiedenheiten über diese Indikation und gegenwärtig dürften nur noch sehr wenige Operateure dieselbe aufrecht erhalten.

Es kommen hierbei vorzugsweise die Hysterie, Neurasthenie und Epilepsie in Betracht. Wenn auch in den meisten Fällen dieser Krankheiten zunächst die Kastration ausgeführt und nur in wenigen Fällen die Totalexstirpation des Uterus früher oder später angeschlossen worden ist, so behandle ich doch den Gegenstand hier im Zusammenhange, weil beide Operationen nach meiner Überzeugung unter dasselbe Urteil fallen. Wird zunächst die Hysterie, die uns hier vorzugsweise interessiert, als Indikation zur Kastration und Totalexstirpation aufgestellt, so muss hervorgehoben werden, dass Hysterie bis zum heutigen Tage bei der Mehrzahl der Pathologen kein bestimmt definierter klinischer Begriff, sondern eine dunkle vage Vorstellung ist. Mein in dem obenerwähnten Aufsatze [1]) S. 262 und S. 359 publizierter Versuch einer festen Umschreibung des Begriffes Hysterie ist bisher von den Fachgenossen unbeachtet geblieben. Ich kann hier nur auf diese Auseinandersetzung verweisen und drucke meine dort ausgesprochene Meinung über die operative Behandlung der Hysterie einfach ab.

[1]) Gynaek. Klinik. Das Bindegewebe am weibl. Becken. 1885.

„Man kann sagen, dass die jeweilig beliebten gynaekologischen Manipulationen und Operationen der Reihe nach gegen die Hysterie in Anwendung gezogen worden sind: Injektionen und Fumigationen in die Vagina, Ätzungen der Portio vaginalis und des Cavum uteri; Streckung und Stützung des flektierten Uterus; Discission der verengten und Verengerung des erweiterten Cervix; endlich Kastration. Von allen diesen Eingriffen sind nur diejenigen wirksam, welche sich gegen Organleiden wenden, die erfahrungsgemäss die circumskripten Parametritiden bedingen. Auf diesem Wege kann dann auf die hysterischen Reflexneurosen günstig eingewirkt werden. Alle ohne diese rationelle Indikation ausgeführten Operationen sind auf den örtlichen Prozess unwirksam und können höchstens durch den psychischen Effekt irgend einen Erfolg bringen, — dann aber ist das auf irgend eine Körperstelle aufgesetzte Glüheisen oder der Mayorsche Hammer bei derselben Wirksamkeit wohlfeiler. — Der Irrtum im Schliessen liegt gerade hier sehr nahe. Alles was man in einem so wichtigen Krankheitsbilde irgendwie abnorm findet, Organerkrankungen, Funktionsanomalien, ja sogar schon die Verschlechterung des Befindens während der Menstruation wird als zu einem Circulus vitiosus zusammengehörig aufgefasst, aus dem man, wie um einen Zauberkreis zu brechen, irgend ein Kettenglied herausreissen müsse und risse man die Ovarien und den Uterus mit. Bis wir nicht volle Einsicht in den kausalen Zusammenhang aller bei dieser Krankheit auftretenden Erscheinungen erworben haben, steht uns das Recht zu operativen Eingriffen, welche nicht durch Organleiden direkt indiziert sind, nicht zu. Es gehört heute kein Mut dazu, auch die grössten Operationen auszuführen, wohl aber dazu, sich gegen nicht voll indizierte zu stemmen. In dieser Hinsicht ist das Auftreten Hegars, wie vorher Schröders u. a. gegen den Missbrauch der Kastration nicht hoch genug anzuschlagen. Die Ausschneidung gesunder Eierstöcke ist bei der Hysterie nicht indiziert, man müsste denn den Nebenzweck der Vermeidung der menstruellen Fluxion und der mit derselben verbundenen Verschlimmerung des Befindens Hysterischer mit dem Verlust dieser Organe nicht für zu teuer erkauft halten. Dass selbst die Entfernung kranker Ovarien ohne Einfluss auf die Hysterie sein kann, ist vielfach erfahren worden, und hat neuerdings Landau an der Hand eines sorgfältig studierten Falles dargelegt.

Die Wirkungen anderer operativer Eingriffe bei Hysterie, wie das Ausschneiden der Clitoris und der Nymphen nach Baker

Brown, das Kauterisieren der Clitoris nach Friedreich beruhen auf dem psychischen Effekt."

Ich will nicht unterlassen hinzuzufügen, dass selbst in denjenigen Fällen von schweren Nervenleiden, bei welchen bedeutende Genitalienkrankheiten Operationen resp. die Totalexstirpation indizieren, der Operateur gut thun wird, ausdrücklich darauf aufmerksam zu machen, dass der Einfluss der ausgeführten Operation auf das Nervenleiden ein durchaus problematischer ist. Erfahrungsgemäss kommt es unter solchen Umständen häufig ganz anders, als man erhoffte. Die Besprechung der Kastration bei angeborenen Entwickelungsfehlern der Genitalien mit Beteiligung des Nervensystems gehört nicht in den Rahmen dieser Arbeit.

So eigentümlich es klingt, so müssen wir hier der Vollständigkeit wegen die Totalexstirpation als

Verlegenheitsoperation,

indiziert durch unerwartete gefährliche, während einer anderen Operation auftretende Ereignisse erwähnen. Bei den vaginalen Adnexoperationen, bei Vagino-Fixationen, Myomenucleationen haben in einigen Fällen starke, unstillbare Blutungen die schleunig auszuführende Totalexstirpation indiziert.

Den Beschluss dieser Aufzählung mag eine Totalexstirpation machen, deren Indikationsbezeichnung ich dem Leser überlasse. In meiner Besprechung der 4. Auflage der Hegar-Kaltenbachschen operativen Gynaekologie (Centralblatt für Gynaekol. 1897, Nr. 19) habe ich in Hinsicht auf die Mandlsche Publikation „Beitrag zur Frage des Verhaltens der Uterus mucosa während der Menstruation"; Archiv für Gynaekol. 1896. Bd. 52, pag. 557 bemerkt: „Es wäre auf das dringendste zu fordern gewesen, dass die Indikationen zu dem operativen Vorgehen in den vier auf p. 556 skizzierten Fällen genau angegeben worden wären — um so mehr, als auf p. 564 über den Erwerb der menstruierten Uteri angegeben wird, dass dieselben bei Frauen, welchen erkrankte Adnexe entfernt werden sollten, und bei welchen die Anamnese und der Untersuchungsbefund keine besonderen abnormen Verhältnisse an der Mucosa erwarten liessen, während der Menstruation mit exstirpiert worden sind. Wie stand es um die erkrankten Adnexe? Nur im Fall III waren beide Tuben verdickt, gegen das Abdominalende, welches verklebt ist, sich erweiternd und Eiter enthaltend. Im Falle I und II sind die Tuben normal, die Ovarien kleincystös, im Falle IV

Tubenschleimhaut geschwellt und gerötet (Menses!), sonst in den Adnexen nichts Abnormes."

Ich fordere die Leser strenger und weiterer Indikationsobservanz auf, die auf diese Frage im Centralblatt f. Gynaek. 1897, Nr. 22 publizierte Antwort zu prüfen. Mir hat dieselbe nicht genügt, um eine Indikation zur Totalexstirpation für Fälle dieser Art anzuerkennen.

Ich habe in der Einleitung als Hauptmotiv zur Ausführung dieser Arbeit die Verpflichtung des Lehrers den Schülern einen sicheren Massstab für die Beurteilung der uferlosen Indikationen zur Totalexstirpation des Uterus in die Hand zu geben aufgestellt. Diese Verpflichtung drückt mich schwer, weil ich mit der Wiedereinführung dieser Operation den Sturm — wahrlich unabsichtlich — entfesselt habe. Wie verführerisch lange gedrängte Reihen schnell und glänzend ausgeführter, von guten unmittelbaren Resultaten gefolgter Operationen auf die unerfahrene, darum urteilsschwache Jugend wirken, ist bekannt. Warnende Rufe getreuer Ekkeharde, wie die Löhleins in seinen „Tagesfragen", sind vereinzelt und verhallen im Lärm der Tageslitteratur ungehört. Zwar ist dauernder Schaden nicht zu befürchten. Derartige Extravaganzen, wie sie die Geschichte der Chirurgie und Gynaekologie kennt, sind früher oder später am gesunden Menschenverstande des Publikums und an dem besonnenen Urteil der Ärzte zu Schanden geworden, und die schlecht fundierten Säulen solcher Indikationsgebäude fallen eine nach der anderen über Nacht; — vermag man aber sie schon am Abend vor der Nacht zu stürzen, so ist die Arbeit wohlgethan.

Aus der Klinik Chrobak in Wien.

Über das Verhalten der Gebärmutterschleimhaut bei Myomen.

Von

Dr. **Emil Pollak,**

Operateur der Klinik.

Seit Theodor Wyder im Band XXIX des „Archiv für Gynaekologie“ seine Befunde der Uterusschleimhaut an zwanzig von ihm untersuchten Myomfällen niederlegte, ist die Litteratur über diesen Gegenstand, der in hohem Grade unser klinisches Interesse beansprucht, verhältnismässig nur wenig angewachsen.

Die weiteren Arbeiten hierüber stammen von Uter, der im „Centralblatt für Gynaekologie“ Jahrgang 1891 über denselben Gegenstand an einer Beobachtungsreihe von allerdings nur sechs Fällen berichtet.

O. Semb legt im „Archiv für Gynaekologie“ Band XLIII. die Befunde von dreiundzwanzig Fällen nieder.

Weitere Mitteilungen über diesen Gegenstand stammen von Campe in der „Zeitschrift für Geburtshilfe und Gynäkologie“ Band X: „Uber das Verhalten des Endometrium bei Myomen“ und endlich von Schmal „Archives de Tocologie et de Gynécologie Tom XVIII. 1892“. — Damit wäre die mir zugängliche Litteratur über dieses Kapitel so ziemlich erschöpft.

Die Zahl dieser Publikationen würde nun allerdings genügen, wenn dieselben gleichlautende Resultate ihre Befunde zu Tage gefördert hätten und wenigstens in den wichtigsten Punkten eine Übereinstimmung erzielt wäre. Der Umstand, dass das Resumé der betreffenden Arbeiten in einigen Momenten von nicht nebensächlicher Bedeutung auffällige Abweichung zeigt, bewog mich auf Anregung meines verehrten Chefs, dem ich an dieser Stelle für die

werkthätige Unterstützung meinen verbindlichsten Dank ausspreche, zur Überprüfung der wesentlichsten Punkte dieses Themas zu schreiten, wozu das überaus reichliche Myommaterial unserer Klinik besondere Eignung bot.

Ich muss gleich an dieser Stelle erwähnen, dass ich in der vorliegenden Arbeit das Einteilungsprinzip der diesbezüglichen Untersuchungen Wyders und Sembs, je nach dem Verhältnisse des Tumors zu einer der drei Wandschichten des Uterus verlassen musste, da mir die Berechtigung dieses allzu schematischen Einteilungsmodus aus nachstehenden Gründen nicht hinreichend motiviert erschien:

Die Entscheidung, ob die betreffende Neubildung submukös oder intramural sitzt, ist in praxi mit auch nur annähernder Genauigkeit nicht immer durchführbar. Ausschlaggebend für mein Verhalten gegenüber der erwähnten Einteilung jedoch war der Umstand, dass es sich meist um multiples Auftreten der Myome handelte, eine Eigentümlichkeit, die ja geradezu in der Natur dieser Neubildung gelegen ist. Nun ist es in vielen, ja den meisten Fällen von Myomen schwierig, oft unmöglich, einen solchen Uterus, der in seinem Innern zwei oder sogar alle drei Arten der topographischen Situierung des Myomkeimes birgt, in die starren Formen einer schematischen Tabelle zu zwängen. Diesen Mangel seines Einteilungsprinzips erkennt übrigens Wyder indirekt an, wenn er bei Punkt I seiner Publikation „Subseröse Myome“ ausdrücklich erwähnt, dass ausser den subserösen Myomknollen in diesen Fällen noch kleine interstitielle Tumoren vorhanden waren. Ich habe nun, da ich die Rückwirkung der Lagerung des Tumors auf die Cirkulationsverhältnisse in der Schleimhaut in vollem Umfange anerkenne, jedesmal bei der betreffenden Beschreibung des Befundes am Präparate, sowie in der Übersichtstabelle den topographischen Sitz des Tumors, sowie eventuell vorhandener Myomkeime ausdrücklich hinzugefügt.

Was zunächst den Kausalnexus zwischen Myom und Schleimhautveränderung anlangt, so steht wohl die Ansicht Uters, wonach „ein von aussen kommender Reiz primär eine pathologische Veränderung der bisher normalen Schleimhaut erzeugt, und später erst, sekundär zur allgemeinen und circumskripten Bindegewebswucherung im Myometrium führt“, so ziemlich vereinzelt da. Das „post hoc ergo propter hoc“ scheint zu dieser Anschauung Veranlassung gegeben zu haben. Die „allgemeine Bindegewebswucherung“ lässt sich auf das gleiche ätiologische Moment, das die näher zu schildernden Veränderungen an der Schleimhaut erzeugt, nämlich

auf die geänderten Cirkulationsverhältnisse, zurückführen — sie ist wie diese sekundärer Natur; wie sollte man sich aber erklären, dass ein die Schleimhaut in ihrem ganzen Umfange treffender Reiz gerade zu jener circumskripten Bindegewebswucherung unter dem Serosaüberzuge führt, wenn sich die ganze übrige Wandschichte des Uterus relativ frei erweist? — ein Umstand, der ganz und gar der allgemein geltenden Anschauung über die Genese der Myome widerspricht.

Die oben citierten Autoren sprechen sich wohl ziemlich einhellig dahin aus, dass die Schleimhaut des Uterus durch ein in die Uteruswandung eingeschaltetes Myom Veränderungen erleidet; doch bestehen über die Art dieser Schleimhautveränderungen ziemlich divergente Anschauungen.

Th. Wyder gelangt am Schlusse seiner ungemein instruktiven Arbeit zu folgendem Resumé:

„I. Je dicker die Muskelwand ist, welche ein Fibromyom von der Uterushöhle trennt, je weniger also ein solches imstande ist, abgesehen von einer allgemeinen Hyperämie die Cirkulationsverhältnisse der Schleimhaut zu beeinträchtigen, um so ausgeprägter tritt eine Wucherung der Drüsen ohne, oder nur mit geringer Beteiligung des interglandulären Gewebes ein.

II. Je näher aber ein solches „Bindegewebscentrum" dem Uteruscavum rückt, je dünner die trennende Wand ist, um so mehr tritt auch in der Schleimhaut eine Wucherung des Bindegewebes der Interglandularsubstanz in den Vordergrund, welche den Drüsenkörper intakt lassen, welche ihn aber auch zu völligem Schwunde bringen kann."

Ich kann auf Grund meiner Befunde die volle Gültigkeit jener beiden Schlusssätze in dieser Fassung nicht acceptieren. Ein Vergleich der diesbezüglichen Fälle möge hierüber entscheiden. Die Fälle II, VIII, XIV, XVII, XVIII, XX, XXII wären zum Nachweise der Gültigkeit des oben citierten Fundamentalsatzes aus der Arbeit Wyders heranzuziehen; denn hier trifft die Vorbedingung der entsprechenden notwendigen „Dicke der Muskelwand, welche das Fibromyom von der Uterushöhle trennt", gewiss ein. Die anderen Fälle boten wegen des Überwiegens anders situierter Myomknollen keine reinen Bilder. Selbstverständlich sind hierzu die Befunde der, der Schleimhaut über dem Myom, entnommenen Partikelchen massgebend. Es findet sich unter diesen 7 Fällen nur 2 mal neben der glandul. Endometritis die Angabe über Endomet.

interstit. „gradus levioris;“ also ein Befund im Sinne des Wyderschen Satzes; in 3 Fällen zeigte sich das Interstitium in ebenso hohem Grade verändert, wie der Drüsenapparat. Den Fällen XIV und XX gegenüber hält jedoch dieses Axiom Wyders vollends nicht mehr stand. Im Falle XIV hat die Wucherung des interstitiellen Gewebes zu nahezu vollständiger Verdrängung des Drüsenapparates geführt; im Falle XX zeigt sich dieses Überwiegen des interstit. Gewebes sogar im Sinne einer beginnenden Atrophie desselben.

Ist die Grösse und Lagerung eines subserösen Myomknotens eine derartige, dass sich der Einfluss desselben auf das Gefässsystem nicht geltend machen kann, dann ist es auch von vornherein nicht einzusehen, warum die Anwesenheit einer solchen, ausserhalb jeder Einwirkung auf die Schleimhaut stehenden Neubildung gerade eine Drüsenwucherung in derselben zur Folge haben sollte, vorausgesetzt, dass diese nicht schon vor der Zeit der auftretenden Wachstumsbestrebung des Myomkeimes aus anderen Ursachen bestanden hat. —

Im übrigen beabsichtige ich an anderer Stelle die Relation dieser Neubildung zur Schleimhautveränderung an der Hand der histologischen Befunde zu erbringen, will jedoch schon hier das relativ seltene Vorkommnis der Wucherung bloss eines der beiden Schleimhautkomponenten betonen.

In keinem einzigen der untersuchten dreissig Fälle jedoch konnte ich die von Max Boetticher gehegte Befürchtung bestätigt finden, dass es auf dem Boden der in glandulärer Wucherung begriffenen Schleimhaut bei Uterusmyomen häufiger als sonst zur malignen Degeneration der Drüsenschläuche käme; überall fand sich das Drüsenepithel in physiologischer Gestalt und einschichtiger Anordnung; ebensowenig konnte ich Atypie im Wachstum der Drüsen finden, wie dies namentlich von Kampe hervorgehoben wurde.

Hingegen besitzen die von O. Semb als Ergebnis der Untersuchung von dreiundzwanzig Myomfällen aufgestellten Schlusssätze grosse Ähnlichkeit mit den Befunden, wie sie sich mir bei meinen Fällen boten. Sie lauten:

I. „Die Schleimhaut erleidet bei den meisten Fällen von Myom eine Hypertrophie, zunächst ohne jegliche entzündliche Vorgänge. Diese ist teils eine gleichmässige, sowohl von Stroma als von Drüsen, teils eine überwiegend glanduläre.

II. Im weiteren Verlaufe der Myomerkrankung treten oft sekundäre Veränderungen in der Schleimhaut auf, welche durch den Druck des Tumors, hinzutretende Entzündungen oder andere Komplikationen bedingt sind. Diese können die Hypertrophie ganz rückgängig machen. So erleidet bei den submukösen Tumoren die Schleimhaut über dem Tumor regelmässig Druckatrophie."

Zu meinen eigenen Untersuchungen über diesen Gegenstand übergehend, will ich im folgenden in jedem einzelnen Falle dem genauen histologischen Befunde der einzelnen Präparate einen kurzen Auszug aus der Krankengeschichte, sowie einige erläuternde Worte über den topographischen Sitz des Myoms, respektive der einzelnen Myomkeime, vorausschicken.

Schon hier möchte ich darauf hingewiesen haben, dass es mir gelungen ist in einwandsfreier Weise die Ursache des Blutaustrittes in der Ruptur der Gefässcapillaren nachzuweisen und damit dieses wichtige Attribut der Myomerkrankung aus der Sphäre theoretischer Erwägungen der des klinischen Begriffes zuzuführen. —

Ich muss bezüglich der Gewinnung der Präparate erwähnen, dass ich in jedem Falle so vorging, dass ich fürs erste die Schleimhaut über dem Myom samt einem Segmente des darunter liegenden Myomkeimes, fürs zweite die Schleimhaut von der dem Myom gegenüberliegenden Seite samt einem Teile des darunter liegenden Myometrium zur histologischen Untersuchung entnahm. Da, wo es sich um Besonderheiten, z. B. Schleimhautpolypen handelte, wurden selbstverständlich auch diese zur Untersuchung herangezogen. Was die Technik der Herstellung der mikroskopischen Präparate anlangt, wendete ich als Fixationsmittel in den meisten Fällen den Alkohol in steigender Konzentration an. Die Präparate wurden in Paraffin eingebettet und mit Czokorscher Cochenille-Alaun-Lösung gefärbt.

Da, wo es auf rasche Herstellung eines Kontrollpräparates ankam, wendete ich Gefrierschnitte an. Die Fälle von interstitieller Endometritis mit Ausgang in Atrophie der Schleimhaut wurden überdies mit van Giessonscher Lösung gefärbt, welches Verfahren mir hierbei behufs Differenzierung der bindegewebigen Elemente ausgezeichnete Dienste leistete.

Ich lasse nunmehr die histologischen Befunde der Uterusschleimhaut von dreissig Myomfällen folgen, wobei ich bemerke, dass die in Betracht gezogenen 30 Fälle nicht ausgewählt sind, sondern die in dem Zeitraume vom 15. Februar bis 9. September 1898 vorgekommenen Myomotomieen betreffen.

Fall I: Frau E. N., 39jähr., verheiratete Kaufmannsgattin. Die Menstruation trat zum erstenmale im 16. Lebensjahre ein. Sie war von dreiwöchentlichem Typus und viertägiger Dauer; in der letzten Zeit sehr stark und häufig von Krämpfen begleitet. Die letzten Menses am 29. Januar 1898. Patientin hat zweimal geboren, das letzte Mal vor 17 Jahren. Seit zwei Jahren treten häufig Schmerzen im Unterleibe und im Kreuz, wie in den Extremitäten auf. Seit dieser Zeit ist die Menstruation sehr stark.

15. II. 1898. Exstirpatio uteri myom. totalis per laparatomiam.

5. III. 1898 geheilt entlassen.

Der Uterus in seiner vorderen Wand von zahlreichen intramuralen Myomen durchsetzt; im Fundus findet sich ein kleinfaustgrosses Myom submukös — intramural gelagert; überdies daselbst noch mehrere kleinere submuköse Myomkeime. Länge des Uteruscavum 14 cm; Gesamtgewicht 820 g.

a) Schnitt durch die Myomkapsel.

b) Schnitt durch einen Schleimhautpolypen.

c) Schnitt durch die dem submukösen Myom gegenüberliegende Wand.

a) Die Schleimhaut erreicht im Mittel eine Höhe von 1,25 mm. Sie erscheint überall vom angrenzenden Muskellager durch eine scharfe Linie abgegrenzt. Das Oberflächenepithel erhalten. Der Flimmerbesatz fehlt. Der Drüsenkörper zeigt schon auf den ersten Blick eine auffällige Hyperplasie. Die Drüsenschläuche selbst erscheinen vielfach geschlängelt und ziemlich gleichmässig erweitert. Das Drüsenepithel von normaler Gestalt, durchwegs einschichtig. Stellenweise lässt sich am Querschnitte eine cystöse Erweiterung der Drüsen nachweisen. Das Drüsenlumen erscheint von einer geronnenen fibrinreichen Masse erfüllt. Das interstitielle Gewebe zeigt an verschiedenen Stellen verschiedenen Charakter. An Stellen stärkerer Drüsen-Hyperplasie erscheint es nahezu vollkommen rarifiziert; anderwärts wieder sind die Rundzellen in stärkerer Wucherung begriffen und stellen so ein mächtiges Interstitium für die eingelagerten Drüsenhohlräume dar.

b) Dies eben geschilderte Verhalten erfährt dort eine Änderung, wo die Schleimhautwucherung zur Bildung von bis erbsengrossen Polypen geführt hat. Dieselben haben im Durchschnitte eine Höhe von 5 mm. Sie zeigen das Bild einer rein glandulären Hyperplasie der Schleimhaut. Die einzelnen Drüsen selbst sind im hohen Grade cystisch erweitert. Hierdurch kam es an vielen Stellen nicht nur zur vollständigsten Rarifizierung des interstitiellen Gewebes, sondern durch Druck der nunmehr einander direkt anliegenden Drüsenwandungen sogar bis zur Dehiscenz der trennenden Wandflächen, so dass an einzelnen Stellen die ursprünglich benachbarten Drüsenräume nunmehr einen gemeinsamen Hohlraum bilden, in dessen Lumen freiflottierende Fetzen, resp. spärliche Reste von interstitiellem Gewebe das frühere Vorhandensein der trennenden Schichten erraten lassen. Das Epithel dieser Drüsen zeigt normales Verhalten.

Diagnose: Endometritis glandularis.

c) Die Schleimhaut hat hier eine Höhe von 2,4 mm. Die Drüsen finden sich daselbst in weit geringerem Grade, aber immerhin deutlich vermehrt. Sie sind in ihrem Verlaufe vielfach geschlängelt, in ihrem Querschnitte deutlich erweitert. Mit dieser Drüsenveränderung hält aber auch das interstitielle Gewebe

gleichen Schritt, das an manchen Stellen durch Anhäufung von Rund- und Spindelzellen zur vollständigen Verdrängung des Drüsenkörpers führt.

Diagnose: Endometr. glandul. et interstit.

Fall II. Frau Ch. D., 41 jähr. verheiratete Kaufmannsgattin. Der Vater starb in hohem Alter, die Mutter an Typhus. Die Menstruation trat zum erstenmale im 16. Lebensjahre auf, erschien dann bis vor ca. $^3/_4$ Jahren alle 6—8 Wochen; sie war häufig von Bauchschmerzen begleitet und dauerte 5—6 Tage. Seit $^3/_4$ Jahren ist die Menstruation profus und tritt in 2—3wöchentlichen Intervallen auf. Die letzte am 13. Febr. Pat. hat niemals geboren. Vor einem Jahre traten Bauchschmerzen, häufiges Schwächegefühl und Übelkeiten auf, welche Beschwerden seitdem häufig wiederkehren. Harn- und Stuhlbeschwerden bestehen nicht.

17. II. Exstirpatio uteri myomat. totalis per vaginam.

5. III. Geheilt entlassen.

An der hinteren Uteruswand finden sich zwei faustgrosse, gestielt aufsitzende, subseröse Myome, deren eines peripher nekrotisch, in seinem Centrum einen Käseherd von Nussgrösse enthaltend und mit dem Darme adhärent ist. In dem mässig vergrösserten Uterus im Fundus weitere zwei intramurale taubeneigrosse Myome. Länge der Uterushöhle 9 cm, Gesamtgewicht 530 gr. Die mikroskopische Untersuchung der käsigen Massen lässt dieselben aus Detritus, Fetttröpfchen, einzelnen roten Blutkörperchen und Cholestearintafeln erscheinen.

a) Schnitt durch die den subserösen Myomen entsprechende Schleimhaut.

b) Schnitt durch die gegenüberliegende Wand.

a) Höhe der Schleimhaut 1,8 mm. Das Oberflächenepithel nur zum Teil erhalten. Die Schleimhaut setzt sich durch eine scharfe Linie von der unterliegenden Muskularis ab und nur an einer Stelle sendet dieselbe einen bindegewebigen Anteil, gleichsam ein Septum, in den Bereich der Drüsen ab. Diese sind in den tieferen Schleimhautpartien in auffallend grosser Zahl vorhanden, erscheinen daselbst vielfach geschlängelt, doch kaum merklich erweitert; an einzelnen Stellen finden sich deutlich sprossenartige Einstülpungen ins Lumen der Drüse. Gegen die oberflächlichen Partien nehmen die Drüsen an Zahl und Grösse wesentlich ab. Das ganze obere Drittel der Schleimhauthöhe ist mit Blutkörperchen infiltriert. Stellenweise hat eine Organisation des Blutfibrins Platz gegriffen. Die Blutgefässkapillaren sind im ganzen Bereiche der stattgefundenen Blutung deutlich hypertrophisch und erreicht deren Lumen an einzelnen Stellen einen Durchmesser von 0,5 μ. Überall erscheint das Gefässlumen mit Blutkörperchen strotzend gefüllt. Diese Gefässerweiterung, die offenbar auf Stase beruht, betrifft in gleichem Masse auch die Lymphgefässe, die, in ihrem Inneren von einer geronnenen Masse erfüllt, deutlich erkennbar sind. Der strikte Nachweis der Gefässruptur konnte mir hier nicht gelingen. Das interstitielle Gewebe ist an Stelle der stärkeren Drüsenentwicklung bis auf geringe Reste geschwunden; in den mehr oberflächlichen Partien tritt eine mächtigere Entwickelung desselben im Verhältnis zum Drüsenapparat in den Vordergrund. Rund- und Spindelzellen bilden hier in gleichem Masse dessen Bausteine. Im Myometrium sowie in der Myomsubstanz selbst fällt die mächtige Wanddicke der kleinen Blutgefässe auf, die bis 1,5 μ beträgt, ein Befund, der übrigens in sämtlichen der oben citierten Arbeiten mit gleicher Regelmässigkeit wiederkehrt.

Diagnose: Endometr. glandul. et interstit. grad. levior.

b) Höhe der Schleimhaut 2,1 mm. Die Mukosa in scharfer Linie gegen das Myometrium abgesetzt. Oberflächenepithel vollkommen erhalten; stellenweise noch deutlicher Flimmerbesatz nachweisbar. Die Drüsenhyperplasie hat hier einen Grad erreicht, der mit voller Berechtigung als „Adenoma benignum" anzusprechen ist. Die Drüsen erscheinen in ihrem Verlauf reichlich geschlängelt und cystisch erweitert. Ihr Epithel ist durchwegs einschichtig, die Begrenzung gegen die Peripherie durch eine scharf gezeichnete Membrana propria differenziert. Auch sie lassen stellenweise in ihrem Lumen sprossenartige Einstülpung erkennen. Das Interstitium erscheint in den tiefen Partien, an den Stellen überreicher Drüsenentwicklung nahezu vollständig rarifiziert. In den oberflächlichen Partien überwiegen die Rundzellen gegenüber den Spindelzellen. Ähnlich wie auf der Gegenseite hat auch hier ein Bluterguss unter das Epithel stattgefunden und stellenweise zur Verdrängung des Gewebes geführt. Lymph- und Blutgefässektasien finden sich auch hier in gleichem Masse vor.

Diagnose: Endometrit. gland. chron. Endometr. interstit. grad. levior.

Fall III. Frau F. L., 49jähr., verwitw. Private. Der Vater erlag einem Schlaganfall, die Mutter einem Herzleiden. 3 Geschwister starben an Kinderkrankheiten, die lebenden sind gesund. In ihrer Kindheit machte Patientin Diphtherie, Masern und Varicellen durch. Im Vorjahre litt sie an einer Rippenfellentzündung. Die erste Menstruation trat im 17. Lebensjahre auf, war stets regelmässig von 4wöchentlichem Typus, 4—8tägiger Dauer, sehr stark, in den Mädchenjahren war sie von krampfartigen Schmerzen begleitet. Seit 3 Jahren ist dieselbe unregelmässig, 14—42 Tage als Intervall. Die Blutung sehr reichlich, derart, dass Patientin durch die Blutverluste wesentlich herabgekommen erscheint. Während des Blutungsintervalles geringer weissgelblicher Fluor. Pat. hat zweimal geboren, im Anschluss an die zweite Geburt einen puerperalen Prozess aquiriert, der Pat. durch drei Monate ans Bett fesselte. Ein Abortus. Seit zwei Jahren bemerkt Pat. eine Grössenzunahme des Unterleibes. Harn- und Stuhlbeschwerden bestehen nicht.

22. II. Extirp. total uteri myom. per lap.

11. III. geheilt entlassen.

In der rechten und vorderen Wand des Uterus sitzt intramural-submukös ein kopfgrosses Myom, von weichem, ödematösem Gefüge und beginnender Nekrose im Centrum. Länge der Uterushöhle 30 cm, in ihrer Richtung in nach links konvexem Bogen verlaufend. Gesamtgewicht 2510 gr.

a) Schnitt durch die dem Myom korresp. Schleimhautpartie.

b) Schnitt durch die gegenüberliegende Seite.

a) Höhe der Schleimhaut im Durchschnitt 1 mm. Eine scharfe, in ihrer Kontinuität nirgends unterbrochene Linie kennzeichnet die Schleimhaut-Muskelgrenze. Epithel nicht erhalten. Die Drüsen nicht vermehrt und von annähernd normaler Gestalt. Die Veränderungen betreffen hier vorwiegend das Interstitium, welches schon bei der ersten Betrachtung eine auffällig mächtige Entwicklung zeigt. In den mehr oberflächlichen Partien sind es namentlich Rundzellen, welche die Bausteine des Gewebes bilden, wogegen in den tieferen Schleimhautpartien die Spindelzellen prävalieren, die hier gegenseitig mit ihren bipolaren

Ausläufern breite Faserzüge bilden. Stellenweise sind auch hier ektatische Lymphgefässe nachweisbar. Stauungserscheinungen im Blutgefässsysteme fehlen.

Diagnose: Endometr. interstit. chron.

b) Höhe der Schleimhaut 15 mm. Das Oberflächenepithel zum grössten Teile erhalten. Die Schleimhautmuskelgrenze durch eine stärkere Anhäufung von Rundzellen des interstitiellen Gewebes scharf markiert. Die Drüsen in normaler Zahl vorhanden, zeigen weder Schlängelung noch Cystenbildung. Stellenweise finden sich in dichtem, interstitiellem Gewebe Epithelanhäufungen als Reste vorhanden gewesener Drüsen. Das interstitielle Gewebe baut sich hier vorzugsweise aus Rundzellen auf, wogegen die Spindelzellen mehr in den Hintergrund treten. Nirgends in der Schleimhaut ist ein Blutaustritt nachweisbar.

Diagnose: Normales Endometrium.

Fall IV. Frl. E. G., 45jähr. ledige Köchin. Der Vater starb an Influenza, die Mutter lebt und ist gesund. Die erste Menstruation trat im 18. Lebensjahre auf, war von 4wöchentlichem Typus und 2tägiger Dauer, schwach und ohne Beschwerden. Pat. hat einmal vor 15 Jahren geboren. Seit 8 Tagen klagt Pat. über starke, krampfartige Schmerzen in der Unterbauchgegend; kein Fluor. Harn- und Stuhlbeschwerden fehlen. Eintritt der letzten Menstruation am 2. März 1898.

17. III. Exstirp. uteri myom. tot. per vaginam.

2. IV. geheilt entlassen.

Kleinfaustgrosses, submukös gelagertes Myom der vorderen Wand, von bröckligem, sulzigem Gefüge. Mehrere kleine intramurale Myome in der hinteren Wand. Länge der Uterushöhle 10 cm, Gesamtgewicht 670 gr.

a) Schnitt durch die dem Myom korrespond. Schleimhaut.

b) Schnitt durch die gegenüberliegende Schleimhaut.

Der Schnitt enthält einen intramuralen, cirka erbsengrossen Myomkeim. Die Schleimhaut über demselben beträgt in ihrer Höhe 0,13 mm. An den benachbarten Stellen wächst dieser Höhendurchmesser bis 0,25 mm an. Das Oberflächenepithel nur stellenweise erhalten. Die Grenze zwischen Schleimhaut und Muskularis undeutlich, in ihrer Kontinuität vielfach durch Bindegewebszüge unterbrochen, die von der Kapsel des eingelagerten Myoms stammen, gleich Septen in die atrophische Schleimhaut ausstrahlend. An der ersterwähnten Stelle, also unmittelbar über dem Myom, hat eine chronisch interstitielle Endometritis mit Ausgang in Atrophie der Schleimhaut Platz gegriffen. Vom Drüsenkörper ist auf diesem begrenzten Territorium gar nichts mehr vorhanden. Aber auch das Interstitium zeigt eine vollkommen veränderte Bauart, insofern als die Rundzellen hier ganz in den Hintergrund getreten sind. Spindelzellen mit bipolaren Ausläufern, die, mit ihnen benachbarten breite, bindegewebige Faserzüge bilden, beherrschen das Bild und nur die in Minderzahl vorhandenen Rundzellen sowie oberflächliche Infiltration mit Blutkörperchen ermöglichen die Differenzierung gegenüber den angrenzenden Bindegewebsfasern der Myomkapsel. Dieses Bild erfährt eine Änderung, sobald man eine gewisse Strecke weit aus dem Bereiche des eingekapselten Myomkeims gelangt ist.

An diesen Stellen treten wiederum vereinzelte Drüsen in Erscheinung, die durch Cystenbildung noch deutlich den Einfluss der Kompression durch das

gewucherte interstitielle Gewebe erkennen lassen. Das letztere besteht auch hier zum grössten Teile aus Spindelzellen mit bipolaren Ausläufern, wenngleich hier die Aussaat der Rundzellen eine weit grössere zu sein scheint, als in den benachbarten Partien. Ich möchte das histologische Bild, wie es sich uns hier präsentiert, als Vorstufe des Befundes unmittelbar über dem Myom gedeutet haben. Mit Blutkörperchen gefüllte Kapillaren und ektatische Lymphgefässe vervollständigen das Bild.

Diagnose: Endometr. interstit. chron. atrophicans.

b) Höhe der Schleimhaut im Mittel 1,5 mm. Oberflächenepithel erhalten. Das interstitielle Gewebe bildet hier ein überaus reichliches Maschenwerk, in dessen einzelne, Alveolen gleichende, Höhlräume reichlich Drüsen eingebettet sind. Diese zeigen durchwegs einschichtiges Epithel und lassen in ihrem Verlaufe Schlängelung nur in geringem Grade erkennen; umso reichlicher geben sie jedoch zur Cystenbildung Veranlassung, deren Ursache in hyperplastischen Vorgängen des interglandulären Gewebes zu suchen ist. Spindelzellen prävallieren hier gegenüber den Rundzellen. Blutgefässkapillaren, überaus stark erweitert, lassen auch hier die bestehende Stauung deutlich erkennen.

Diagnose: Endometr. interstit. chron.

Fall V. Frau Th. D., 45jähr. Steuermannswitwe. Pat. war, von leichtem Unwohlsein abgesehen, stets gesund. Die erste Menstruation trat im 14. Lebensjahre ein, war stets regelmässig, von 4wöchentl. Typus, 4—6tägiger Dauer, stets reichlich, fast schmerzlos. Im November 1897 trat eine, fast einen ganzen Monat dauernde, in der Stärke wechselnde Menorrhagie auf, weshalb sich Pat. in ein Provinzhospital begab, wo sie mit heissen Ausspülungen und Pulvern behandelt wurde. Seither ausser der regelmässigen Menstruation keine neuerliche Blutung mehr. Pat. wurde einmal, vor 8 Jahren, mittels Forceps entbunden; dabei kam ein Dammriss zu stande, welcher nicht vereinigt wurde. In ersten zwei Tagen des Wochenbetts bestand angeblich sehr heftiges Fieber, auch soll Pat. während dieser zwei Tage vollkommen bewusstlos gewesen sein; sie war dann weiter durch volle 5 Wochen bettlägerig. Pat. sucht nur wegen der bestehenden Inkontinenz für Stuhl und Flatus die Klinik auf. Eintritt der letzten Menstruation am 7. März 1898.

23. III. Exstirp. uteri myom. totalis per vaginam.

16. IV. geheilt entlassen.

In der rechten Uteruswand etwas über dem inneren Muttermund sitzt ein kindskopfgrosses, intramural-submukös gelagertes Myom, das nach oben hin zahlreiche Adhäsionen mit den Nachbarorganen eingegangen hat. Länge der Uterushöhle 12 cm, Gesamtgewicht 630 gr.

a) Schnitt durch die dem Myom korresp. Schleimhaut.

b) Schnitt durch die gegenüberliegende Wand.

a) Die Höhe der Schleimhaut im Mittel 0,8 mm. Das Epithel durchwegs erhalten. Die mukös-muskuläre Grenze scharf ausgeprägt. Der Drüsenapparat in normaler Zahl vorhanden, einzelne der Drüsenindividuen erscheinen gleichmässig resp. cystisch dilatiert. Das interstitielle Gewebe besteht aus reichlichen Spindelzellen mit eingestreuten Rundzellen, welch' letzteren besonders in den mittleren Schleimhautpartien prävallieren. Die oberflächliche Schleimhautschicht zeigt dichte Infiltration mit roten Blutkörperchen.

Diagnose: Endometr. interstit. chronica.

b) Höhe der Schleimhaut 2,3 mm. Epithel nur stellenweise erhalten. Die Schleimhaut-Muskelgrenze durch in die erstere ausstrahlende Bindegewebsbündel häufig verwischt. Die Drüsen, namentlich in den tieferen Partien deutlich vermehrt, erscheinen im Längsschnitte getroffen, vielfach geschlängelt und zuweilen cystisch erweitert. Ihr Epithel ist einschichtig. Das interstitielle Gewebe besteht aus einer dichten Aussaat von Rund- und Spindelzellen. Die oberflächliche Schleimhautschicht erscheint durch dichte Infiltration mit Blutkörperchen und deren Zerfallsprodukten von rostbraunem Kolorit. Gefässektasien sind im Präparate nicht nachweisbar.

Diagnose: Endometr. interstit. chron. et glandularis.

Fall VI. Frau S. K., 37jähr. verwitwete Private. Vater der Pat. starb an Cholera, die Mutter lebt und ist gesund. Pat. überstand vor 10 Jahren Typhus, früher war sie stets gesund. Die erste Menstruation trat im 14. Lebensjahre auf, war regelmässig von 4wöchentlichem Typus und 8tägiger Dauer, mittelstark und ohne Beschwerden. Pat. hat einmal in der 6. Woche abortiert. Seit 5 Jahren bemerkt Pat. ein allmähliches Grösserwerden ihres Bauchumfanges. Besonders die linke Unterbauchgegend schien ihr sich stark vorzuwölben, gleichzeitig traten sehr heftige Bauch- und Kreuzschmerzen auf. Die Menses sind bedeutend schwächer als früher; es besteht geringer Fluor nebst leichter Stuhlverhaltung, doch keine Harnbeschwerden. Eintritt der letzten Menstruation am 9. Februar 1898.

30. III. Exstirp. totalis uteri myom. per laparat.

16. IV. geheilt entlassen.

Ein doppelkindskopfgrosses, intramurales Fibromyom der vorderen Uteruswand, nebst einigen kleineren Myomknoten unterhalb des grossen Tumors. Länge der Uterushöhle 11 cm, Gesamtgewicht 2900 gr.

a) Schnitt durch die dem Myom korresp. Schleimhaut.

b) Schnitt durch die gegenüberliegende Wand.

a) Höhe der Schleimhaut im Mittel 1 mm. Die Grenze zwischen Schleimhaut und Muskularis erscheint scharf ausgeprägt. Die Schleimhaut entbehrt in der ganzen Ausdehnung ihres Epithels. Die Drüsen in nicht wesentlich vermehrter Zahl, erscheinen stellenweise besonders im Längsschnitte leicht geschlängelt. Ihr Epithel ist durchwegs erhalten und einschichtig; eine kleine Anhäufung desselben im Drüsenluminus verrät die sprossenartige Einstülpung. Das Interstitium baut sich aus Rund- und Spindelzellen auf, wobei es den Anschein hat, als ob in tieferen Schichten mehr die Spindelzellen, in den oberen Schichten mehr die Rundzellen prävallieren würden. Unmittelbar unter der Schleimhaut im submukösen Gewebe stösst man auf Gefässe, die mit Blutkörperchen prall gefüllt, eine Wanddicke von bis 0,6 μ aufweisen. In den oberflächlichen Partien, an einzelnen Stellen jedoch bis zur halben Höhe der Schleimhaut herabreichend, erscheinen die interstitiellen Zellen auf weite Strecken hin durch frei im Gewebe liegende Blutkörperchen auseinandergedrängt (Apoplexia mucosae). Die in den oberflächlichsten Schleimhautpartien verlaufenden Kapillaren sind stark dilatiert und strotzend mit Blut erfüllt. Hier gelingt es mir, das ätiologische Moment für die Blutextravasation in bestimmter, einwandsfreier Weise zu führen. Eine der mit Blutkörperchen prall gefüllten und dilatierten

Kapillaren erweist sich an einer bestimmten Stelle ihrer Peripherie in ihrer Kontur unterbrochen; an dieser ganz circumskripten Stelle kam es zum Austritte des Gefässinhalts, welcher in grosser Menge in das benachbarte Gewebe statthat, dasselbe vollständig verdrängend.

Diagnose: Endometr. glandul. grad. lev. Status menstruat.

b) Höhe der Schleimhaut 0,8 mm. Die Schleimhaut-Muskelgrenze scharf ausgeprägt. Das Epithel fehlend. Die Drüsen in ihrem Verlaufe geschlängelt und stellenweise cystisch erweitert. Das interstitielle Gewebe lässt in den tiefen und oberflächlicheren Partien eine gewisse Prävallenz der Spindelzellen erkennen, in den mittleren Schleimhautpartien stehen Rundzellen im Vordergrunde des histologischen Bildes. Auch hier weisen die kleinen Arterien und präkapillaren Gefässe eine mächtige Wanddicke auf; ebenso findet sich auch an diesem Präparate eine tiefgehende Infiltration der oberflächlichen Schleimhautschichten mit roten Blutkörperchen.

Diagnose: Endom. gland. et interstit. grad. lev.

Fall VII. Frau S. G., 25jähr. verheirat. Kaufmannsgattin. Die Eltern der Pat. leben und sind gesund. Pat. selbst war früher angeblich stets gesund. Die erste Menstruation trat im 13. Lebensjahre ein, war regelmässig, von 4wöchentl. Typus, stark und von Krämpfen begleitet. Pat. hat nie geboren. Vor 2 Jahren konsultierte Pat. wegen ihrer Sterilität einen Spezialisten, der den Uterus sondierte; kurz darauf erkrankte sie unter heftigen Unterleibsschmerzen, Fieber, und war durch 6 Wochen bettlägerig. Seit dieser Zeit leidet Pat. sehr häufig an Schmerzen, besonders in der linken Unterbauchgegend und im Kreuze, die sich in ihrer Intensität zur Zeit der Menstruation bedeutend steigern. Blutungen ausser der Zeit bestehen angeblich nicht, nur geringer Fluor. Harn- und Stuhlbeschwerden bestehen nicht. Eintritt der letzten Menstruation am 11. März 1898.

1. IV. Exstirp. total. uteri myom. per vagin.

16. IV. geheilt entlassen.

Kindskopfgrosser Uterustumor, von dessen hinterer Wand, intramural entspringend, ein gut gänseeigrosses Myom sich gegen die Uterushöhle vorwölbt und deren Verlaufsrichtung im Sinne eines nach vorn konvexen Bogens beeinflussend. Einige subseröse Myomknoten am Fundus uteri. Länge der Uterushöhle 12 cm, Gesamtgewicht 680 gr.

a) Schnitt durch die dem Myom korresp. Schleimhaut.

b) Schnitt durch die gegenüberliegende Wand.

a) Höhe der Schleimhaut 2,6 mm, die Schleimhaut-Muskelgrenze scharf ausgeprägt. Die Drüsen, in vermehrter Zahl vorhanden, weisen ausserordentlich reiche Schlängelung in ihrem Verlaufe auf; sie sind vielfach erweitert, wobei die einzelnen Drüsencysten in ihrem Lumen einen Durchmesser bis 0,3 mm erreichen. Das interstitielle Gewebe lässt in den tieferen Partien mehr die Spindelzellen, in oberflächlichen Partien mehr die Rundzellen hervortreten. Im Bereiche der Schleimhaut lassen sich Gefässektasien nicht nachweisen, dagegen finden sich im angrenzenden Gewebe arterielle Gefässe von bis 0,09 mm Wanddicke.

Diagnose: Endometr. glandul. et interstitial.

b) Die Schleimhaut besitzt hier im Mittel die Höhe von 1,5 mm. Die Grenze zwischen Schleimhaut und Muskularis scharf ausgeprägt. Die Drüsen, in ungemein vermehrter Zahl, erscheinen vielfach geschlängelt. Cystenbildung ist hier nicht nachweisbar. Unter den Bausteinen des interstitiellen Gewebes prävallieren die Spindelzellen gegen die Rundzellen. Vereinzelte prall gefüllte Kapillaren vervollständigen das histologische Bild. Das Lumen der Drüsen erscheint durchwegs mit einer geronnenen, feinkörnigen Masse erfüllt, die sich auch sonst allenthalben frei im interstitiellen Gewebe nachweisen lässt, dieses stellenweise verdrängend und teilweise komprimierend.

Diagnose: Endometr. glandul. exsudativa.

Fall VIII. Frl. R. F., 24jähr. ledige Private. Eltern der Pat. leben und sind gesund. Pat. selbst war angeblich stets bis vor 6 Jahren gesund; damals überstand sie Typhus und litt seitdem sehr oft an Magenbeschwerden. Die erste Menstruation trat im 11. Lebensjahre auf, war stets regelmässig von 4wöchentlichem Typus, mässig stark und häufig von krampfartigen Schmerzen begleitet. Seit 2 Jahren tritt die Menstruation sehr stark auf, dauert nunmehr 8—10 Tage. Auch die Magenbeschwerden nehmen zu, zu denen sich Bauch- und Kreuzschmerzen gesellen. Am 18. Januar begann eine starke Blutung, die in wechselnder Stärke bis vor einer Woche andauerte; dabei sollen besonders starke krampfartige Schmerzen aufgetreten sein. Seit längerer Zeit besteht starker Fluor, bisweilen Brennen beim Harnlassen. Der Stuhl ist angehalten.

1. IV. Laparomyomotomie. Totalexstirpation.

16. IV. geheilt entlassen.

Strausseneigrosser Uterustumor, von dessen rechtsseitiger Kante, teils intraligamentär, teils gegen den Douglas zu entwickelt, ein kindskopfgrosses, subseröses Myom entspringt. Länge der Uterushöhle 16 cm. Gesamtgewicht 2000 gr.

a) Schnitt durch die dem Myom korresp. Schleimhautpartie.

b) Schnitt durch die gegenüberliegende Wand.

a) Die Höhe der Schleimhaut beträgt 1,1 mm. Die Grenze zwischen Schleimhaut und Muskularis scharf ausgeprägt. Die Drüsen, in beträchtlich vermehrter Zahl vorhanden, erscheinen in ihrem Verlaufe vielfach geschlängelt, ihr Epithel durchwegs einschichtig. Cystöse Erweiterung der Drüsenkörper lässt sich nirgends nachweisen. In den tieferen Partien beteiligen sich an dem ziemlich dichten Aufbau des Interstitium namentlich Spindelzellen, wogegen die Rundzellen hier ganz in den Hintergrund treten. Die bipolaren Ausläufer der erwähnten Spindelzellen bilden untereinander breite Faserzüge und verleihen so dem Interstitium ein der fasciculären Anordnung der Spindelzellensarkome nicht unähnliches Bild. In den oberflächlichen Schleimhautpartien hingegen treten wiederum die Rundzellen mehr in den Vordergrund des Bildes. Die Grundsubstanz des interstitiellen Gewebes ist nicht homogen, vielmehr wird sie durch eine gerinnungsfähige, feinkörnige Substanz gebildet. Zahlreiche Kapillaren und Lymphspalten vervollständigen das histologische Bild.

Diagnose: Endometritis glandul. et interstit.

b. Höhe der Schleimhaut 1,1 mm; das Epithel zum grössten Teile fehlend. Die Schleimhaut-Muskelgrenze scharf ausgeprägt. Der Drüsenapparat wie an der gegenüberliegenden Seite stark vermehrt und reichlich geschlängelt in seinen

Einzelindividuen. Drüsenerweiterungen finden sich hier in kaum bemerkenswerter Zahl. Das Epithel der Drüsen ist durchwegs einschichtig. Beim Aufbau des Interstitium spielen die Spindelzellen eine scheinbar noch grössere Rolle als in den dem Myom direkt aufliegenden Schleimhautpartien.

Diagnose: Endometr. glandul. et interstitial. chron.

Fall IX. Frau M. Z. 42 jähr. verheiratete Hühneraugenoperateurs-Gattin, Mutter der Pat. starb durch Selbstmord, der Vater an Pneumonie. Pat. war bis vor 19 Jahren angeblich immer gesund. Die erste Menstruation trat im 17. Lebensjahre auf, war regelmässig von 4 wöchentlichem Typus und 2 tägiger Dauer, häufig von Schmerzen im Unterleib begleitet. Vor 19 Jahren litt Pat. angeblich an einer Entzündung im Unterleibe, sie konsultierte damals einen Spezialisten, der ihr Blutegel gesetzt haben soll. Vor 5 Jahren überstand Pat. eine Pneumonie und vor 2 Jahren angeblich Typhlitis. Seit dieser Zeit hat Pat. Schmerzen in der rechten Unterbauchgegend, die sich beim Gehen steigern und bisweilen krampfartig auftreten. Seit längerer Zeit besteht Fluor und Brennen beim Harnlassen, sowie häufiger Urindrang. Pat. hat nie geboren; Eintritt der letzten Menstruation am 6. März 1898.

4. IV. Exstirpat. total. uteri myomat. per vaginam.

18. IV. geheilt entlassen.

Myomatöser Uterus; in der hinteren Wand gegen die rechte Kante zu, hat sich ein faustgrosses intramurales Myom etabliert, das Tendenz zur intraligamentären Entwickelung zeigt. Ein nussgrosses Myom findet sich subserös an der vorderen Wand; ein hühnereigrosses intramural im linken Uterushorn gelagert. Am Fundus uteri reichliche Netzadhäsionen. Länge der Uterushöhle 14 cm, Gesamtgewicht 690 gr.

a) Schnitt durch die dem intramuralen Myom der hinteren Wand entsprechende Schleimhautpartie.

b) Schnitt durch die gegenüberliegende Wand.

a) Höhe der Schleimhaut im Mittel 0,4 mm. Die mukös-muskuläre Grenze scharf ausgesprochen. Der Drüsenapparat numerisch nicht vermehrt. Einzelne Drüsen cystisch erweitert. Das interstitielle Gewebe mächtig entwickelt; es besteht aus einer dichten fascikulären Anordnung der Spindelzellen, die ein Maschenwerk bilden, in dessen Knoten die Rundzellen etabliert sind und in dessen Maschen die meist unveränderten Drüsen liegen. Blutgefässektasien sind hier nicht nachweisbar.

Diagnose: Endometr. interstitial. chron.

b) Schleimhaut im Mittel 0,3—0,7 mm. Das Epithel fehlend; die Schleimhaut-Muskelgrenze scharf markiert. Der Drüsenapparat besonders in den tieferen Partien der Schleimhaut stark vermehrt, lässt vielfach Schlängelung seiner Einzelindividuen erkennen. Das Drüsenepithel einschichtig; das Interstitium bildet in den oberflächlichen Schleimhautpartien massige Zellanhäufungen, die vorwiegend aus Rundzellen bestehen. In den tieferen Partien hingegen treten die spindelförmigen Elemente mehr in den Vordergrund. Sie besitzen hier deutlich fascikuläre Anordnung. Durch die fixierende Alkoholbehandlung kam es in der Nachbarschaft des Drüsenkörpers zur Retraktion der geschilderten Faserzüge so, dass zwischen dem Interstitium und der Drüse ein bis 0,5 mm

jederseits im Durchmesser haltender Hohlraum entstanden ist, ein Beweis für das ungemein dichte Gefüge der Bindegewebsfascikel.

Diagnose: Endometr. interstitial. chron. Endometr. glandul. gradus lev.

Fall X. Frl. R. S., 42jähr. ledige Köchin. Der Vater starb an Paralyse. Mutter und Geschwister sind gesund. Im Jahre 1890 lag Pat. an einer „Blinddarmentzündung" durch 6 Wochen in einem Provinzspital. Pat. hat vor 23 Jahren normal geboren, das Kind lebt. Die erste Menstruation trat im 12. Lebensjahre auf, war 4wöchentlich, von 6tägiger Dauer, schmerzlos. Anfangs Februar trat die Menstruation zu richtiger Zeit ein, dauerte jedoch in wechselnder Intensität 12 Tage. Am 4. März trat abermals eine reichliche Menstruationsblutung ein, die Pat. nötigte, zeitweise zu liegen. Dieselbe dauerte bis zum Spitaleintritte am 3. April. Pat. fühlt sich durch den Blutverlust sehr geschwächt und klagt über Kopfschmerzen, Schwindel und häufigen Brechreiz.

7. IV. Exstirp. total. uteri myomat. per vaginam.

22. IV. geheilt entlassen.

In der vorderen Wand ein hühnereigrosses Myom intramural gelagert. Am Fundus uteri mehrere bis haselnussgrosse intramurale Myome. An der hinteren Uteruswand Netz und Appendices epiploicae adhärent.

a) Schnitt durch die dem grossen intramuralen Myom korrespond. Schleimhautpartie.

b) Schnitt durch die gegenüberliegende Wand.

a) Die Schleimhaut zum grössten Teile atrophisch. Ihre Höhe misst im Mittel 0,07 mm. Das Epithel fehlt vollständig. Die mukös-muskuläre Grenze ist durch reichliches Hineinwuchern des bindegewebigen Anteiles aus der Myomkapsel in den Bereich der Schleimhaut nicht scharf bestimmbar. Der Drüsenapparat ist auf weite Strecken hin vollständig zu Grunde gegangen; an anderen Stellen wiederum sind Reste desselben in Form von Epithelhäufchen erhalten. Das interstitielle Gewebe besteht hier zum grössten Teile aus Spindelzellen, die bei wechselnder Einstellung der Mikrometerschraube ein überaus dichtes Netz von fibrillären Fortsätzen erkennen lassen. Vereinzelte dickwandige Kapillaren vervollständigen das Bild, das einer älteren vaskularisierten Narbe nicht unähnlich ist.

Diagnose: Endomet. interst. atrophic.

b) Die Höhe der Schleimhaut beträgt im Mittel 1,8 mm. Die mukös-muskuläre Grenze erscheint hier schärfer ausgeprägt als auf der gegenüberliegenden Seite. Die Drüsen in ihrer Zahl leicht vermehrt, zeigen ausser deutlicher Schlängelung hauptsächlich cystische Erweiterung bis zu 0,6 mm im Querschnitte. Das Drüsenepithel hat an diesen Stellen seine physiologische Gestalt verloren, es erscheint niedriger, kubisch. Das interstitielle Gewebe baut sich in oberflächlichen und tiefen Schichten vorwiegend aus Spindelzellen auf, wogegen in den mittleren Schichten die Rundzellen mehr in den Vordergrund treten. Dilatierte Blutgefässkapillaren und Lymphspalten vervollständigen das Bild.

Diagnose: Endomet. interst. chron. Endom. gland. grad. lev.

Fall XI. Frau R. S., 43jähr. verheiratete Schneidersgattin. Der Vater lebt und ist gesund. Mutter starb an einer Pat. unbekannten Krankheit. Pat.

war angeblich stets gesund. Die erste Menstruation trat im 12. Lebensjahre auf, war regelmässig von 4 wöchentlichem Typus, 5 tägiger Dauer, blutreich, ohne Beschwerden. In den letzten 2 Jahren waren zeitweise leichte Schmerzen im Bauch vorhanden. Seit 1 Jahr dauert die Periode nur 3 Tage an. Eintritt der letzten Menstruation am 8. April 1898. Pat hat achtmal normal geboren, die Wochenbetten waren stets afebril.

Seit 1 Jahre bemerkt Pat. eine Grössenzunahme des Unterleibes, die ihr jedoch keine Beschwerden verursacht. Harndrang stark vermehrt, $^1/_4$—$^1/_2$ stündig. Entleerung der Blase ist schmerzlos, Stuhl regelmässig.

29. IV. Exstirp. total. ut. myom per laparatomiam.

22. V. Geheilt entlassen.

Doppelmannskopfgrosses Myom von birnförmiger Gestalt, von der hinteren Uteruswand, nahe dem Collum entspringend. Intraligamentär nach links hin entwickelt. (Tube und Lig. rot. 3 Querfinger voneinander entfernt.) Der Douglas aufgehoben. Das Rektum mit der Flexur über die hintere Wand des Tumors in die Höhe gezogen. Der Uterus mit den Adnexen dem Tumor auf dessen Vorderseite auflagernd. Das Myom in seiner Totalität ödematös durchtränkt mit stellenweiser schleimiger Erweichung und Cystenbildung, namentlich an der Oberfläche. Uterus leicht vergrössert, sonst frei von Myomkeimen. Länge des Uteruscavum 9 cm, Gesamtgewicht 7840 gr.

a) Schnitt durch die dem Myom korresp. Schleimhaut.

b) Schnitt durch die gegenüberliegende Wand.

a) Höhe der Schleimhaut 1,6—2 mm. Schleimhautepithel vollständig erhalten. Dieses erscheint stellenweise in Form von Blasen abgehoben. Die Schleimhaut-Muskelgrenze scharf ausgeprägt. Die in ihrer Zahl stark vermehrten Drüsen zeigen durchaus pathologische Veränderungen. Sie sind in ihrem Verlaufe reichlich geschlängelt und weisen überdies häufig nicht unbedeutende Cystenbildung auf; ihr Epithel ist einschichtig, cylindrisch, — an Drüsen mit stärkerer Cystenbildung niedrig, kubisch. Die meisten Drüsen lassen in ihrem Lumen eine zur Gerinnung gebrachte, feinkörnige Masse erkennen. Das Interstitium, an Stellen reichlichster Drüsenhyperplasie nahezu vollständig rarifiziert, besteht der Hauptsache nach aus Spindelzellen. Einzelne Kapillaren erscheinen mit Blutkörperchen strotzend gefüllt.

Diagnose: Endom. gland. exsudat. Endom. interstit. chron.

b) Höhe der Schleimhaut 0,3 mm bis 0,5 mm. Epithel erhalten, die Schleimhaut-Muskelgrenze scharf ausgesprochen. Der Drüsenapparat kaum merklich erweitert; die Drüsen nicht geschlängelt, doch cystisch erweitert. Das Drüsenepithel durchwegs einschichtig. Das Interstitium besteht seiner Hauptsache nach aus spindelförmigen Elementen, die in fascikulärer Anordnung begriffen, mit ihren bindegewebigen Fortsätzen ein dichtes Netzwerk bilden. Die oberflächlichen Partien der Schleimhaut lassen allenthalben Infiltration mit roten Blutkörperchen erkennen.

Diagnose: Endometr. interstitial. chron.

Fall XII. Frau Ch. G., 40jähr. verheiratete Friseursgattin. Vater lebt und ist gesund; Mutter starb an einer der Pat. unbekannten Krankheit. Pat. selbst war immer gesund bis vor 4 Jahren, wo sie wegen einer Gebärmutterblutung durch mehrere Tage zu Bette lag. Die erste Menstruation trat im

14. Lebensjahre ein, war regelmässig, von 4 wöchentlichem Typus, 4 tägiger Dauer ohne Beschwerden. Seit einem Jahre tritt die Menstruation in 14 tägigen Intervallen auf und dauert dann 5—6 Tage an, schmerzlos. Seit dieser Zeit bemerkt Pat. auch die Grössenzunahme ihres Unterleibes und die Bildung einer Bauchgeschwulst. Pat. hat 4 mal normal geboren und 2 mal abortiert. Eintritt der letzten Menstruation am 13. April.

7. V. Laparomyomotomie mit retroperitonealer Stielversorgung.

24. V. Geheilt entlassen.

Mannskopfgrosses Myom von der hinteren Uteruswand entspringend, intramural entwickelt, mit vielfach erweichten Partien im Centrum. Der Uterus in seiner Längsachse so gedreht, dass seine rechte Kante etwas mehr nach vorne zu liegen kommt. Die Uterushöhle gegen die linke Beckenwand zu verlaufend, hat eine Länge von 17 cm, Gesamtgewicht 2050 gr.

a) Schnitt durch die dem Myom korresp. Schleimhautpartie.

b) Schnitt durch die gegenüberliegende Wand.

a) Höhe der Schleimhaut 0,25—0,87 mm. Schleimhautepithel nur an einzelnen Stellen erhalten. Die mukös-muskuläre Grenze scharf ausgeprägt. Der Drüsenapparat erscheint ziemlich vermehrt. Schlängelung lässt sich nur an einigen wenigen Drüsen und nur in geringem Umfange nachweisen, um so deutlicher jedoch ist die cystische Erweiterung ausgesprochen. Das Epithel der Drüsen ist einschichtig, von cylindrischer respektive kubischer Gestalt. Das interstitielle Gewebe besteht hauptsächlich aus Spindelzellen, deren bindegewebigen Fortsätze gegenseitig und meist zur Oberfläche parallele Faserzüge bilden. Infiltration der oberflächlichen Schleimhautpartien mit roten Blutkörperchen und mit solchen strotzend gefüllte präkapillare Gefässe.

Diagnose: Endom. interst. chron. Endom. gland. grad. lev.

b) Höhe der Schleimhaut 1,8—2,6 mm. Das Epithel zum grössten Teile erhalten. Die Schleimhaut-Muskelgrenze erscheint scharf ausgeprägt. Die Drüsen in ihrer Zahl bedeutend vermehrt, zeigen reichliche Schlängelung, sprossenartige Einstülpung in ihr Lumen und cystische Erweiterung. Die Drüsenlumina sind mit einer durch den Fixationsprozess zur Fällung gebrachten, gerinnungsfähigen Substanz erfüllt. Die Drüsenepithelien sind durchwegs einschichtig. Das interstitielle Gewebe baut sich auf aus einer Grundsubstanz von feinkörniger Beschaffenheit, in welcher Spindelzellen an Zahl gegenüber den Rundzellen bedeutend prävalieren, wobei die ersteren mit ihren bindegewebigen Ausläufern breite, zur Oberfläche parallele Faserzüge bilden. Die Kapillarschlingen erscheinen mit Blutkörperchen strotzend gefüllt. Auch hier gelingt mir der Nachweis der Ruptur des Gefässes mit massenhaftem Austritt der Blutkörperchen in das benachbarte Gewebe.

Diagnose: Endom. gland. chron. Endom. interst. chron.

Fall XIII. Frau H. P. 47jähr. verheiratete Kaufmannsgattin. Ausser der Angabe über unregelmässige, seit längerer Zeit bestehende Blutungen ist mit Rücksicht auf Verhältnisse privater Natur nichts anamnestisch zu erheben.

10. V. Exstirp. total uteri myomat. per abdomen.

24. V. Geheilt entlassen.

Über mannskopfgrosser Uterustumor, der alle drei Arten der Myome enthält. Die Uterushöhle excentrisch verlängert und unregelmässig gestaltet.

Durch in dieselbe hineinragende, höckerige, kugelförmig sich entwickelnde submukös-intramurale Myome wird die Uterushöhle nach den verschiedensten Seiten hin verbildet, auf der rechten Uteruskante entspringendes, gut mannskopfgrosses, intraligamentär entwickeltes Myom. Gesamtgewicht 4000 gr.

a) Schnitt durch die dem Myom korresp. Schleimhaut.

b) Schnitt durch die gegenüberliegende Wand.

a) Höhe der Schleimhaut 0,7—1 mm. Das Schleimhautepithel durchwegs erhalten. Die mukös-muskuläre Grenze ist in ihrer Kontinuität vielfach durch bindegewebige Fortsätze, die der Myomkapsel entstammen, unterbrochen, wobei die Bindegewebssepten eine derartige Mächtigkeit erlangen, dass es beim ersten Blicke vielfach den Anschein hat, als ob drüsige Organe inmitten des Myombereiches etabliert wären. Die Drüsen sind in auffallend verminderter Zahl vorhanden, weshalb die Interstitien zwischen den einzelnen Drüsenindividuen relativ gross erscheinen. Da, wo sich Drüsenelemente vorfinden, sind sie stets cystisch erweitert. Ihr Epithel ist einschichtig, von kubischem Bau. Die Grundsubstanz des interstitiellen Gewebes zeigt feinkörnige Beschaffenheit. Die Spindelzellen stellen mit ihren Bindegewebsfortsätzen ein grobmaschiges Netzwerk dar, in welches reichlich grosse Rundzellen mit vielen Kernkörperchen eingetragen erscheinen. Die kapillaren und präkapillaren Gefässe sind stark erweitert und strotzend mit Blutkörperchen erfüllt.

Diagnose: Endom. interstit. chron.

b) Höhe der Schleimhaut 2,6 mm. Oberflächenepithel durchwegs erhalten. Die Schleimhaut-Muskelgrenze scharf ausgeprägt. Die Drüsen in hochgradiger Hyperplasie begriffen, zeigen alle pathologischen Veränderungen von einfach gleichmässiger Dilatation bis zu blasenförmigen Cysten. Weit mehr aber ist es die bedeutende Schlängelung der Drüsen, die im Vordergrunde des Bildes steht. Sie zeigen durchwegs in ihrem Lumen eine durch den fällenden Alkohol zur Gerinnung gebrachte Substanz. Spindelzellen und Rundzellen bilden in nahezu gleichmässiger Verteilung die Bausteine des interstitiellen Gewebes. Auch hier hat die Infiltration der oberflächlichen Schleimhautpartien mit Blutkörperchen sowie die Dilatation der kapillaren und präkapillaren Gefässe ziemlich hohe Grade erreicht.

Diagnose: Endometr. glandul. chron.

Fall XIV. Frau S. S., 35 jähr. verheiratete Kaufmannsgattin. Der Vater starb an einer Pat. unbekannten Krankheit. Mutter und Geschwister leben und sind gesund. Pat. war nie ernstlich krank. Die erste Menstruation trat im 13. Lebensjahre auf, war regelmässig, von 4 wöchentlichem Typus, 5 tägiger Dauer, blutreich. Pat. hat zweimal normal geboren, die Wochenbetten waren afebril. Vor 6 Jahren wurde sie wegen starker Blutungen ausgekratzt und war durch 2 Monate bettlägerig. Seit 4 Jahren bestehen zur Zeit der Menstruation krampfartige Schmerzen im Bauch und Kreuz, ebenso lange spärlicher, schleimiger Ausfluss. Die Schmerzen bestehen in geringem Grade kontinuierlich fort. Eintritt der letzten Menstruation am 4. Mai 1898.

15. V. Exstirp. total. uteri myom. per vaginam.

5. VI. Geheilt entlassen.

Leicht vergrösserter Uterus, in dessen vorderer Wand ein hühnereigrosser

Myomknoten subserös gelagert ist. Die Länge der Uterushöhle beträgt 9,5 cm, Gesamtgewicht 550 gr.

a) Schnitt durch die dem Myom korresp. Schleimhaut.

b) Schnitt durch die gegenüberliegende Wand.

a) Höhe der Schleimhaut von 0,2—0,5 mm. Schleimhautepithel grösstenteils erhalten, die mukös-muskuläre Grenze scharf markiert. Der Drüsenapparat mit Ausnahme einzelner Drüsenreste vollständig fehlend. Die restlichen Drüsenelemente zeigen normales Verhalten. Am Aufbau des Interstitium beteiligen sich vorwiegend Spindelzellen, die mit ihren bindegewebigen Ausläufern ein dichtes parallel zur Oberfläche gerichtetes Faserwerk bilden. Die oberflächlichen Schleimhautpartien zeigen auf weite Strecken hin diffuse Infiltration mit roten Blutkörperchen, mit denen die kapillaren und präkapillaren Gefässe strotzend gefüllt erscheinen.

Diagnose: Endom. interstit. chron.

b) Höhe der Schleimhaut im Mittel 1,2 mm. Das Epithel nicht erhalten. Die Schleimhaut-Muskelgrenze scharf ausgeprägt. Die Drüsen in grossen Intervallen stehend, zeigen durchwegs cystische Erweiterung. Ihr Epithel ist einschichtig, cylindrisch. Das Interstitium besteht der Hauptsache nach aus spindelförmigen Elementen, die mit ihren Bindegewebsfortsätzen ein derbes Faserwerk bilden, das infolge seines dichten Gefüges bei der Behandlung durch die fixierenden Flüssigkeiten zu Retraktion der periglandulären Bindegewebszone geführt hat, so dass zwischen Drüsenkörper und Interstitium sich stets ein allseits breiter Hohlraum bildet. Reichliche dilatierte, mit Blutkörperchen strotzend gefüllte, kapillare und präkapillare Gefässe vervollständigen das Bild.

Diagnose: Endom. interstit. chron.

Fall XV. Frau M. W., 44 jähr. verheiratete Wäscherin. Die Eltern der Pat. starben plötzlich an Herzschlag. Geschwister sind gesund. Pat. selbst war nie ernstlich krank. Seit 1 Jahr tritt die Periode 2 mal in einem Monate auf, ist sehr reichlich, von 8—10 tägiger Dauer und mit Schmerzen verbunden. Seit 6 Monaten bemerkt Pat. eine Geschwulst im Bauch, die sie besonders beim Liegen deutlich fühlt. In der letzten Zeit tritt auch öfters Urinverhaltung ein, so dass Pat. katheterisiert werden musste. Bei dieser Gelegenheit wurde ihr vom Arzte eine Operation angeraten. Die erste Menstruation trat im 15. Lebensjahre ein, war regelmässig von 4 wöchentlichem Typus und 5—7 tägiger Dauer ohne Beschwerden. Pat. war trotz 23 jähriger Ehe nie gravid.

20. V. Exstirp. total. uteri myom. per vaginam.

9. VI. Geheilt entlassen.

Unregelmässig gestalteter, stark vergrösserter Uterus mit grossknolligen, intramuralen Myomen. Länge der Uterushöhle 10 cm. Gesamtgewicht 750 gr.

a) Schnitt durch die dem Myom korresp. Schleimhautpartie.

b) Schnitt durch die gegenüberliegende Wand.

a) Schleimhaut im Mittel 0,7 mm hoch. Epithel zum grössten Teil erhalten; die Schleimhaut-Muskelgrenze scharf markiert. Die Drüsen in vermehrter Zahl vorhanden, erscheinen in ihrem Verlaufe vielfach geschlängelt. Ihr Epithel ist einschichtig und cylindrisch. Das interstitielle Gewebe besteht seiner Hauptmasse nach aus Spindelzellen, die an einzelnen Stellen besonders dicht gehäuft erscheinen und hier mit ihren bindegewebigen Fortsätzen ein dichtes Faserwerk

bilden, das im allgemeinen einen zur Oberfläche parallelen Verlauf nimmt. Klaffende Lymphspalten, von einer feinkörnigen Masse erfüllt, vervollständigen das Bild.

Diagnose: Endomet. glandul. Endom. interstit. chron.

b) Schleimhaut im Mittel 0,4 mm hoch. Epithel zum grössten Teile fehlend. Schleimhaut-Muskelgrenze in ihrer Kontinuität vielfach durch Fortsätze aus der Muscularis unterbrochen. Der Drüsenapparat fehlt hier vollständig. Das ganze Gefüge der Schleimhaut besteht aus dichten Anhäufungen spindelförmiger Zellelemente, deren Fortsätze untereinander ein überaus dichtes Faserwerk bilden und aus stark erweiterten, mit Blutkörperchen prall gefüllten Gefässen.

Diagnose: Endom. interstit. atrophicans.

Fall XVI. Frau G. P., 47jähr. verheiratete Private. Die wenigen, mir zur Verfügung stehenden Daten besagen, dass Pat. seit längerer Zeit an unregelmässigen, profusen Blutungen leidet und seit jüngster Zeit eine verhältnismässig rasche Zunahme ihres Bauchumfanges bemerkt. Pat. hat einmal vor längerer Zeit geboren.

20. V. Exstirpat. total. per laparotomiam.

5. VI. Geheilt entlassen.

Ein kindskopfgrosser Uterustumor, aus dessen hinterer Wand ein orangegrosses, submukös-intramural gelagertes Myom in die Gebärmutterhöhle vorragt, deren hintere Wand stark vorwölbend und die Gebärmutterhöhle in ihrer Richtung im Sinne eines von oben nach unten konvexen Bogens beeinflussend. Diese hintere Wand zeigt entsprechend der halben Höhe und an der Stelle der stärksten Vorwölbung eine kleine, allseits von scharfen Schleimhauträndern umgebene, durch Druckusur entstandene Lücke, durch welche hindurch eine scheinbar der Myomsubstanz angehörige, weiche Masse, polypenartig ins Cavum uteri hineinragt. Die übrigen Wände des Uterus werden grösstenteils durch multiple, submuköse, als intramurale Myome substituiert.

Infolge der allseitigen Umschliessung der Uterushöhle durch Myommassen, entfällt jene Reihe von Schnitten, welche durch die dem Myom gegenüberliegende Wand gelegt wurden.

a) Schnitt durch die das grosse Myom bedeckende Schleimhaut.

b) Sagittalschnitt durch die polypös vorragende Myommasse.

a) Höhe der Schleimhaut 1,5—2,2 mm; das Epithel grösstenteils erhalten. Die Schleimhaut-Muskelgrenze vielfach in der Kontinuität unterbrochen. Die Drüsenelemente in hochgradiger Hyperplasie begriffen, erscheinen in ihrem Verlaufe deutlich geschlängelt. Am ausgeprägtesten erscheint die cystische Erweiterung der Drüsen. Das Drüsenepithel ist durchwegs einschichtig, bei den minder stark veränderten Drüsen cylindrisch, bei den cystisch dilatierten cubisch. Das interstitielle Gewebe ist an Stellen stärkster Drüsenhyperplasie nahezu vollständig rarifiziert, so dass sich die Drüsenwandungen direkt berühren. An Stellen stärkerer interstitieller Wucherung besteht das Zwischengewebe aus Rund- und Spindelzellen, wobei die letzteren an Zahl bedeutend prävalieren. Stellenweise finden sich in oberflächlichen Schleimhautpartien Blutextravasate.

Diagnose: Endom. gland. Endom. interstit.

b) Die vorquellende Masse erweist sich als ein Konglomerat von Zotten,

die mit hohem Cylinderepithel mit central gelegenem Kerne bekleidet sind, das infolge dichter Anordnung stellenweise Mehrschichtigkeit vortäuscht. Die Grundsubstanz dieser Zotten besteht aus einem stellenweise ungemein zellarmen, stellenweise hingegen zellreicheren Bindegewebe. Wiederum an anderen Stellen treten Zellen in den Vordergrund, die den Deciduazellen nicht unähnlich, grosse bläschenförmige Gestalt mit mehr peripher gelagertem Kerne zeigen. Das diesen Zellen benachbarte Gewebe erscheint von feinkörniger Beschaffenheit (hydropische Blähung der Zellen mit ödematöser Durchtränkung des Gewebes). Die kapillaren und präkapillaren Gefässe zeigen auch hier hypertrophische Wandungen.

Fall XVII. Frau A. N., 35jähr. verheiratete Wäscherin. Mutter und 2 Geschwister sind gesund. Ausser einer vor 14 Jahren durchgemachten Malaria erinnert sich Pat. an keine überstandene Krankheit. Die erste Menstruation trat im 17. Jahre auf, war regelmässig von 4wöchentlichem Typus, 2tägiger Dauer. Pat. war nie gravid. Im ersten Jahre ihrer Ehe, welche im 22. Jahre erfolgte, klagte Pat. über Schmerzen beim Coitus. Vor circa 4 Jahren bemerkte sie zum erstenmale in der linken Unterbauchgegend eine circa apfelgrosse, kugelige, harte Geschwulst, welche seither allmählich wuchs. Jetzt klagt sie zeitweilig über Schmerzen in der rechten Unterbauchgegend und bei längerem Sitzen über drückende Schmerzen im Rippenbogen. Vor beiläufig 12 Jahren litt sie an unregelmässigen, circa 3 Wochen dauernden Blutungen.

21. V. Exstirpat. total. per laparotomiam.

7. VI. Geheilt entlassen.

Mannskopfgrosses, subseröses, nach links hin intraligamentär entwickeltes Myom. Uterus stark verdickt. Länge der Uterushöhle 14 cm, Gesamtgew. 2150 gr.

a) Schnitt durch die dem Myom korresp. Schleimhaut.

b) Schnitt durch die gegenüberliegende Wand.

a) Höhe der Schleimhaut 2—3,7 mm, die Schleimhaut-Muskelgrenze scharf ausgeprägt. Das Oberflächenepithel vollständig erhalten. Die Drüsen an Zahl bedeutend vermehrt. Sie lassen reichliche Schlängelung ihres Verlaufes in ebenso hohem Grade aber auch cystische Erweiterung erkennen. Das Drüsenepithel ist durchwegs einschichtig. Das interstitielle Gewebe erscheint in den tieferen Schleimhautpartien dichter gesäet als in den oberflächlichen. Es besteht vorwiegend aus Spindelzellen, die mit ihren bindegewebigen Fortsätzen untereinander ein Maschenwerk bilden, in dessen Lücken, häufig allseits von einem Hohlraum umgeben, die Drüsenelemente eingelagert erscheinen, während in den Knoten dieses Maschengewebes reichlich Rundzellen angehäuft erscheinen. Hypertrophische kapillare und präkapillare Gefässe nebst reichlicher Blutextravasation in den oberflächlichen Schleimhautpartien vervollständigen das Bild. Der Nachweis der erwähnten Hämorrhagie durch Rhexis des Gefässes lässt sich an diesem Präparate verschiedentlich an längs- und quergetroffenen Gefässen führen.

Diagnose: Endom. gland. Endom. interstit. chron.

b) Höhe der Schleimhaut 2,4—3 mm; Epithel überall erhalten. Die Schleimhaut-Muskelgrenze scharf ausgeprägt. Der Drüsenapparat deutlich vermehrt lässt deutliche Schlängelung im Verlaufe der Drüsen nachweisen; dagegen fehlt hier die cystische Erweiterung. Das Epithel ist durchwegs einschichtig. Das interstitielle Gewebe besteht aus Rund- und Spindelzellen, welch letztere

hier, die auf der Gegenseite geschilderte fasciculäre Anordnung ihrer bindegewebigen Fortsätze vermissen lassen. Auch hier findet sich reichliche Blutextravasation in den oberflächlichen Partien.

Diagnose: Endom. gland. Endom. interstit. chron.

Fall XVIII. Frau S. S., 34jähr. verheiratete Beamtensgattin. Pat. litt vor 8 Jahren an Eierstocksentzündung und Brennen beim Urinieren, weshalb sie ärztlich behandelt wurde. Seit 4 Jahren bemerkt Pat. eine Geschwulst im Bauch, die sich in den letzten Jahren etwas vergrösserte, dabei bestehen starke Schmerzen im Unterleib. Die erste Menstruation trat im 13. Lebensjahre auf, war regelmässig von 4 wöchentlichem Typus, 3—4 tägiger Dauer und schmerzhaft. Blutungen etc. und Ausfluss bestanden nicht. Pat. war nie gravid.

24. V. Exstirpat. supravagin. mit retroperit. Stielbehandlung.

8. VI. Geheilt entlassen.

Am Fundus ein subserös entwickelter über doppelfaustgrosser Tumor, der quer über dem Beckeneingang gelagert war; ausserdem in der vorderen Uteruswand ein apfelgrosses, intramurales Myom mit mehreren kleinen bis kirschgrossen Myomkeimen. Länge der Uterushöhle 10 cm, Gesamtgewicht 1550 gr.

a) Schnitt durch die dem Myom korresp. Schleimhaut.

b) Schnitt durch die gegenüberliegende Wand.

a) Höhe der Schleimhaut 4,5 mm. Epithel teilweise erhalten. Schleimhaut-Muskelgrenze scharf markiert. Die Drüsen stark vermehrt, in ihrem Verlaufe deutlich geschlängelt und stellenweise cystisch erweitert. Ihr Epithel ist einschichtig cylindrisch, an Stellen cystischer Erweiterung cubisch. Das interstitielle Gewebe besteht in den tieferen Schleimhautpartien aus Spindelzellen, in oberflächlichen Schichten prävalieren die Rundzellen. Die kapilläre Hyperämie findet sich auch hier in geringem Grade ausgesprochen.

Diagnose: Endom. glandul. Endom. interstit. grad. lev.

b) Die Höhe der Schleimhaut 2 mm. Das Epithel durchwegs erhalten. Die Schleimhaut-Muskelgrenze scharf markiert. Der Drüsenapparat in vermehrter Zahl, zeigt reichliche Schlängelung sowie Cystenbildung der Drüsenelemente. Das Drüsenepithel ist durchwegs einschichtig, an den Stellen cystischer Erweiterung deutlich cubisch. Das interstitielle Gewebe bildet hier ein engmaschiges Netzwerk, dessen Balken aus Spindelzellen, respektive deren bindegewebigen Fortsätzen gebildet werden und in dessen Knoten Rundzellen angehäuft erscheinen.

Diagnose: Endom. gland. Endom. interstit. chron.

Fall XIX. Frau P. H., 35jähr. verheiratete Private. Aus der Anamnese steht mir nur die Angabe über unregelmässige, profuse Blutungen und Mangel jeglicher Gravidität zur Verfügung.

25. V. Laparomyomotomie.

12. VI. Geheilt entlassen.

Kindskopfgrosser Uterustumor mit eingelagertem intramuralen Myom der hinteren Wand.

a) Schnitt durch die dem Myom korresp. Schleimhaut.

b) Schnitt durch die gegenüberliegende Wand.

a) Höhe der Schleimhaut im Mittel 17 mm. Das Epithel durchwegs erhalten, die mukös-muskuläre Grenze scharf markiert. Der Drüsenapparat stark

vermehrt. Die Drüsen vielfach geschlängelt und stellenweise cystisch erweitert. Das Drüsenepithel ist durchwegs einschichtig. Das Interstitium besteht aus Rund- und Spindelzellen, wobei die spindelförmigen Elemente mit ihren bindegewebigen Ausläufern breite, zur Oberfläche parallele Faserzüge formieren. An umschriebener Stelle kam es unter dem Oberflächenepithel zu ausgedehnter Blutextravasation mit Verdrängung des Gewebes.

Diagnose: Endometr. gland. et interstit. chron.

b) Höhe der Schleimhaut 16—24 mm. Oberflächenepithel erhalten. Die mukös-muskuläre Grenze scharf markiert. Die Drüsen in starker Wucherung begriffen, deutlich geschlängelt, stellenweise cystisch erweitert. Unter den Bausteinen des interstitiellen Gewebes prävalieren in den tieferen Partien die Spindelzellen, in den oberflächlichen Partien die Rundzellen.

Diagnose: Endom. gland. et interstit.

Fall XX. Frl. J. O., 44jährige ledige Köchin. Pat. war früher stets gesund. Die erste Menstruation trat im 19. Lebensjahre auf, war regelmässig, von 4wöchentlichem Typus, 3—4tägiger Dauer, ohne Beschwerden. Pat. hat viermal normal geboren, der Wochenbettsverlauf war stets normal. 7 Monate nach der vor $2^1/_2$ Jahren erfolgten letzten Entbindung wurde die Periode reichlicher, von 6—8tägiger Dauer, mit starkem Blutabgang und mit Klumpen geronnenen Blutes vermischt. Pat. fühlte sich sehr geschwächt und überdies durch einen in der Zwischenzeit auftretenden, wässerigen, mit weisslichem Schleim gemengten, übelriechenden Ausfluss beunruhigt. Die Mutter starb an einem mit Blutung einhergehenden Gebärmutterleiden, der Vater an Altersschwäche.

10. VI. Exstirp. total. uteri myom. per vaginam.

23. VI. Geheilt entlassen.

An dem vergrösserten Uterus findet sich subserös entwickelt ein wallnussgrosses Myom am Fundus, ein zweites, circa taubeneigrosses, an der vorderen Wand. An der linken Innenseite findet sich ein submuköses kleineres Myom. Länge der Uterushöhle 9 cm, Gesamtgewicht 560 gr.

a) Schnitt durch die dem Myom korresp. Schleimhaut.

b) Schnitt durch die gegenüberliegende Wand.

a) Höhe der Schleimhaut 0,4—1 mm. Epithel zum grössten Teile fehlend. Die mukös-muskuläre Grenze undeutlich ausgesprochen. Der ganze Drüsenapparat ist bis auf einzelne Epithelansammlungen zu Grunde gegangen. Um so stärker entwickelt ist das interstitielle Gewebe, das sich aus Rund- und Spindelzellen aufbaut, welch' letztere breite, zur Oberfläche parallele Faserzüge bilden. Ektatische Lymphgefässe und einzelne erweiterte Kapillaren vervollständigen das Bild.

Diagnose: Endom. interstit. atrophicans.

b) Höhe der Schleimhaut im Mittel 2 mm. Epithel durchwegs erhalten. Die mukös-muskuläre Grenze scharf markiert. Der Drüsenapparat deutlich vermehrt, zeigt Schlängelung und cystische Erweiterung seiner Drüsenelemente. Das Drüsenepithel ist einschichtig und cylindrisch. Rund- und Spindelzellen des interstitiellen Gewebes zeigen das bereits des öfteren geschilderte Verhalten zu einander. Erweiterte Blutgefässkapillaren und ausgedehnte Hämorrhagien in das Gewebe vervollständigen das Bild.

Diagnose: Endom. gland. Endom. interst. chron.

Fall XXI. Frau S. F., 38jähr. verheiratete Kaufmannsgattin. Pat. war früher stets gesund. Die erste Menstruation trat im 18. Lebensjahre auf, war regelmässig von 4wöchentl. Typus, 4—5tägiger Dauer, ohne Beschwerden. Pat. hat einmal vor 10 Jahren normal entbunden mit ungestörtem Wochenbettsverlauf. Seit 8 Jahren bemerkt Pat. das Vorhandensein einer Geschwulst im Bauche. Die Menses sind seit dieser Zeit sehr reichlich, 6—7 Tage dauernd, mit Kreuzschmerzen verbunden. Seit 2 Jahren wächst die Geschwulst angeblich rascher, seit einem Jahr bestehen auch unregelmässige Blutungen und gelber Ausfluss. Eintritt der letzten Menstruation am 21. Mai 1898.

17. VI. Exstirp. total. per laparotomiam.

2. VII. Geheilt entlassen.

Mannskopfgrosses submucös-intramurales Myom der vorderen Uteruswand. Länge der Uterushöhle 21 cm, Gesamtgewicht 2600 gr.

a) Schnitt durch die dem Myom korresp. Schleimhaut.

b) Schnitt durch die gegenüberliegende Wand.

a) Die Höhe der Schleimhaut schwankt zwischen 0,5—0,6 mm. Das Epithel zum grössten Teil fehlend, die mukös-muskuläre Grenze scharf markiert. Vom Drüsenapparat nur einzelne verkümmerte Drüsen erhalten. Am Aufbau der Schleimhaut beteiligt sich fast ausschliesslich das interstitielle Gewebe, dessen Spindelzellen dichte Aussaat aufweisen.

Diagnose: Endom. interstit. atrophicans.

b) Die Schleimhauthöhe schwankt zwischen 1,9—2,4 mm. Das Epithel vollständig erhalten, die Schleimhaut-Muskelgrenze scharf markiert. Der Drüsenapparat zeigt eine beträchtliche Vermehrung seiner Elemente, die in ihrem Verlaufe deutliche Schlängelung zeigen. Auch cystische Erweiterung findet sich nicht selten. Das Drüsenepithel ist durchwegs einschichtig. Das interstitielle Gewebe besteht aus Rund- und Spindelzellen, mit Überwiegen der letzteren. Das Grundgewebe ist nicht homogen, sondern vielfach durch eine feinkörnige Masse substituiert, die sich stellenweise auch im Drüsenhohlraume nachweisen lässt und vielfach zur Verdrängung der Zellelemente führt.

Diagnose: Endom. gland. Endom. interst. exsudat.

Fall XXII. Frau E. S., 33jähr. geschiedene Näherin. Die Eltern und Geschwister der Pat. sind gesund; auch Pat. war mit Ausnahme neurasthenischer Beschwerden stets gesund. Vor 14 Tagen erkrankte sie in der Nacht plötzlich unter heftigen Schmerzen im Bauche, Erbrechen und Diarrhoen. Der herbeigerufene Arzt konstatierte einen Tumor und rieb der Pat. zur Konsultation eines Frauenarztes. Die erste Menstruation trat im 14. Lebensjahre ein, war regelmässig von 4wöchentlichem Typus, 2—3tägiger Dauer, schmerzlos. Pat. war nie gravid. Eintritt der letzten Menstruation am 29. Mai 1898.

17. VI. Exstirp. total. uteri myom. per vaginam.

4. VII. Geheilt entlassen.

Über faustgrosses Myom, subserös von der hinteren Wand des Uterus entspringend, ausserdem multiple kleine, subseröse und intramurale Myome. Einem kleinen, circa erbsengrossen intramuralen Myomkeime korrespondiert ein kleiner Schleimpolyp. Länge der Uterushöhle 12 cm, Gesamtgewicht 350 gr.

a) Schnitt durch den Schleimhautpolypen mit einem Teile der dem Myom korresp. Schleimhaut.

b) Schnitt durch die gegenüberliegende Wand.

a) Die Höhe des Schleimhautpolypen beträgt 7,6 mm, jene der benachbarten Schleimhaut 1,6 mm. Das Epithel des Polypen durchwegs erhalten. Es besteht aus einschichtigem Cylinderepithel. Die Schleimhaut-Muskelgrenze scharf ausgeprägt. Die Drüsen erscheinen deutlich vermehrt, in ihrem Verlaufe deutlich geschlängelt und an verschiedenen Stellen cystisch erweitert; ihr Epithel ist durchwegs einschichtig cylindrisch. Das interstitielle Gewebe besteht in den tieferen Schleimhautpartien vorwiegend aus Spindelzellen, die hier zu ungemein breiten Faserzügen formiert sind. Gegen die oberflächlichen Partien treten die Rundzellen mehr in den Vordergrund des Bildes. Unter dem Oberflächenepithel werden die rundzelligen Elemente wieder seltener; es treten jetzt Spindeln auf, die breite, zur Oberfläche parallele Faserzüge bilden.

Diagnose: Endom. gland. Endom. interstit. chron.

b) Höhe der Schleimhaut 1,4—1,6 mm. Das Oberflächenepithel erhalten; die mukös-muskuläre Grenze scharf ausgesprochen. Die Drüsen, namentlich in tieferen Partien bedeutend vermehrt, Schlängelung und Cystenbildung sind in kaum bemerkenswertem Grade angedeutet. Rund- und Spindelzellen bilden in der schon öfter geschilderten Beziehung zu einander das interstitielle Gewebe.

Diagnose: Endom. gland. grad. lev. Endom. interst. chron.

Fall XXIII. M. T., 50jähr. verheiratete Schänkersgattin. Pat. leidet seit 3 Jahren an Blutungen, dieselben traten anfangs zur Zeit der Periode auf, so dass die Menses länger dauerten und reichlicher waren. Späterhin wurden diese Blutungen unregelmässig, mit Abgang ganzer Stücke Blutes. Seit der erwähnten Zeit merkt Pat. ein Grösserwerden des Bauchumfanges und klagt über Schmerzen im Unterleib und Kreuz. Ausfluss besteht nicht. Die erste Menstruation trat im 14. Lebensjahre auf, war regelmässig von 4wöch. Typus und 4tägiger Dauer. Eine ausgesprochene Menopause bestand nicht — die regelmässige monatliche Blutung ging in die unregelmässige, jetzt noch andauernde über. Pat. hat dreimal am normalen Schwangerschaftsende geboren.

19. VI. Exstirp. uteri supravaginalis mit retroperitonealer Stielbehandlung.

11. VII. Geheilt entlassen.

Der vorderen und linken Collumwand aufsitzend, ein submukös entwickeltes kopfgrosses Myom; ein zweites, mehr intramurales, gut apfelgrosses im Fundus. Länge der Uterushöhle 13 cm, Gewicht 3450 gr.

a) Schnitt durch die dem Myom korresp. Schleimhaut.

b) Schnitt durch die gegenüberliegende Wand.

a) Die Schleimhaut misst im Mittel 0,5—0,8 mm. Ihr Epithel fehlt vollständig. Die Schleimhaut-Muskelgrenze deutlich ausgeprägt. Die Drüsen nur um weniges vermehrt und fast gar nicht geschlängelt. Dagegen findet sich die cystische Erweiterung der Drüsen im hohen Grade ausgesprochen. Das interstitielle Gewebe besteht der Hauptmasse nach aus Spindelzellen, deren bindegewebigen Fortsätze breite und zur Oberfläche parallele Faserzüge bilden. Ausgedehnte Blutextravasate unter dem Deckepithel und strotzend gefüllte Kapillaren vervollständigen das Bild.

Diagnose: Endom. interst. Endom. gland. grad. lev.

b) Die Schleimhaut misst 1,4—2,5 mm. Das Deckepithel fehlt. Die mukös-muskuläre Grenze scharf markiert. Die Drüsen erscheinen vermehrt, in ihrem

Verlaufe vielfach geschlängelt, ohne cystische Erweiterung. Das Drüsenepithel ist einschichtig-cylindrisch. Das interstitielle Gewebe besteht in tieferen Partien der Hauptsache nach aus Spindelzellen, welche, in fascikulärer Anordnung, breite Faserzüge bilden. Mehr gegen die Oberfläche zu scheinen die Rundzellen Oberhand zu gewinnen. Reichliche Blutextravasate unter dem Epithel.

Diagnose: Endom. gland. Endom. interst. chron.

Fall XXIV. Frau A. W., 53jähr. verh. Majorswitwe. Pat. war früher stets gesund. Die erste Menstruation trat im 13. Lebensjahre auf, war regelmässig, von 4wöch. Typus, 8tägig. Dauer, ohne Beschwerden. Pat. hat einmal geboren, der Wochenbettsverlauf war normal. Vor 2 Jahren blieb die Menstruation durch 4 Monate aus, nachher trat eine Blutung ein, die 2 Monate andauerte. Seither traten unregelmässige, 8—10 Tage währende Blutungen auf, die sich im März dieses Jahres dreimal wiederholten. Die Geschwulst am äusseren Genitale (hühnereigrosses Aterom) wuchs aus kleinen Anfängen bis zur jetzigen Grösse.

22. VI. Exstirp. tot. per laparotomiam.

26. VI. Exitus letalis.

Fast mannskopfgrosses, submukös-intramurales Myom von der vorderen und linken Wand entspringend, aus vielfachen Knollen aufgebaut und stark in die Uterushöhle prominierend. Auch sonst mehrfache intramurale und subseröse Myome.

Obduktionsbefund: (Herr Professor Koliska). Autointoxicatio intestinalis. Paralysis intestini totius subsequente peritonitide incipiente post exstirpationem uteri myom. per laparatomiam. Degenerat. adip. hepat. renumque. Tumor lienis chronicus.

a) Schnitt durch die dem Myom korresp. Schleimhaut.

b) Schnitt durch die gegenüberliegende Wand.

a) Höhe der Schleimhaut im Mittel 0,65 mm. Epithel fehlend. Schleimhaut-Muskelgrenze scharf markiert. Der Drüsenapparat seiner Zahl nach bedeutend vermehrt, die Drüsenclemente selbst zeigen geschlängelten Verlauf ohne cystische Erweiterung. Ihr Epithel erscheint durchwegs einschichtig. Das interstitielle Gewebe, dicht gesät, besteht aus Rund- und Spindelzellen von deutlich fascikulärer Anordnung. Ausgedehnte Blutextravasate bis zur halben Höhe der Schleimhaut herab, welche stellenweise einen zwischen Drüsenkörper und interstitiellem Gewebe bestehenden Spaltraum mit roten Blutkörperchen erfüllen, vervollständigen das Bild.

Diagnose: Endom. interst. chron. Endom. gland. grad. lev.

b) Höhe der Schleimhaut 0,15—0,3 mm. Das Epithel erhalten. Die Schleimhaut-Muskelgrenze durch dichte Anhäufung von Rundzellen scharf markiert. Der Drüsenapparat ist bis auf einzelne zerstreut liegende Epithelhäufchen und Drüsenquerschnitte mit spaltförmigem Lumen vollständig aufgehoben. Das interstitielle Gewebe besteht aus Rund- und Spindelzellen, welch' letztere mit ihren bindegewebigen Fortsätzen zu breiten Faserzügen formiert sind, die parallel zur Oberfläche verlaufend, nur mehr prall gefüllte Kapillaren einschliessen.

Diagnose: Endom. interstit. atrophicans.

Fall XXV. Frau A. S., 50jähr. verheir. Bäckersgattin. In früheren Jahren machte Pat. Variola und Typhus mit, sonst war sie bis zur jetzigen Erkrankung stets gesund. Die erste Menstruation trat im 13. Lebensjahre auf, war bis vor 2 Jahren stets regelmässig, ziemlich reichlich, schmerzlos. 4 Geburten samt Wochenbetten verliefen stets normal. Vor 2 Jahren stellten sich zur Zeit der fälligen Menstruation heftige, krampfartige Schmerzen im Abdomen ein, welche beim Eintritte der Blutung nachliessen. Seit dieser Zeit traten unregelmässige Blutungen auf; auch besteht Ausfluss und in die unteren Extremitäten ausstrahlender Schmerz.

24. VI. Exstirp. tot. per vaginam.

7. VII. Geheilt entlassen.

Hauptsächlich der rechten Wand aufsitzendes, submukös-intramural gelagertes, nahezu kindskopfgrosses Myom. An der vorderen Wand der Uterushöhle, etwas über dem inneren Muttermund, findet sich ein kleiner Schleimhautpolyp. Gesamtgewicht 550 gr.

a) Schnitt durch die dem Myom korresp. Schleimhaut.

b) Schnitt durch die gegenüberliegende Schleimhaut.

c) Schnitt durch den Schleimhautpolypen.

a) Höhe der Schleimhaut 1,8—2,2 mm. Epithel durchwegs erhalten, die Schleimhaut-Muskelgrenze nicht scharf ausgeprägt, da vielfach aus der Myomkapsel bindegewebige Faserzüge in das interstitielle Gewebe ausstrahlen. Der Drüsenapparat stark hyperplasiert, die einzelnen Drüsenelemente reichlich geschlängelt und teils gleichmässig, teils cystisch dilatiert, wobei das Drüsenepithel stets einschichtig und cylindrisch sich erweist. Das interstitielle Gewebe stellt in der bekannten Weise ein engmaschiges Netzwerk dar, dessen Balken von Spindelzellen resp. deren bindegewebigen Fortsätzen gebildet werden und in dessen Knoten vielfach Rundzellen angehäuft erscheinen. Reichliche Blutextravasate unter dem Oberflächenepithel vervollständigen das Bild.

Diagnose: Endom. gland. End. interstit. chron.

b) Schleimhauthöhe im Mittel 3 mm. Epithel vollständig erhalten, Schleimhaut-Muskelgrenze scharf ausgeprägt. Die Drüsen sind stark vermehrt, reichlich geschlängelt und vielfach cystisch erweitert. Ihr Epithel ist durchwegs einschichtig, cylindrisch. Spindel- und Rundzellen bilden in dem bekannten Verhältnisse zueinander das interstitielle Gewebe, welches stellenweise durch eine feinkörnige Masse verdrängt erscheint. Reichliche Blutextravasate unter dem Oberflächenepithel, hypertrophische mit Blutkörperchen strotzend gefüllte Kapillaren und ektatische Lymphgefässe.

Diagnose: Endom. interst. exsudat. Endom. glandul.

c) Über der in gleicher Weise auch hier veränderten Schleimhaut erhebt sich ein 2,4 mm im Höhendurchmesser enthaltender Polyp. Derselbe zeigt längs seiner ganzen Peripherie drüsige Einsenkungen, die durchwegs mit einschichtigem, hohem Cylinderepithel bekleidet sind, so dass stellenweise ein papillärer Bau vorgetäuscht wird. Ein fester Zusammenhang mit der darunter liegenden Schleimhaut besteht nicht, derselbe wird ausschliesslich durch organisiertes Fibrin gebildet, so dass man den Eindruck erhält, als ob es sich hier um vollständige Abschnürung eines kleinen Schleimhautpartikelchens handeln würde. Im Inneren dieses Gewebsstückes finden sich in Hyperplasie begriffene Drüsen, durchwegs mit einschichtigem Cylinderepithel bekleidet. Breite Faserzüge, aus spindelför-

migen Elementen bestehend, mit eingestreuten Rundzellen, durchziehen den Binnenraum, der präkapillare und kapillare Gefässe verschiedensten Kalibers, durchwegs mit Blutkörperchen strotzend erfüllt, aufweist.

Fall XXVI. Frl. L. M., 43jähr. led. Kindergärtnerin. Vater starb an Suicidium, Mutter an Tuberculosis pulmonum. Pat. leidet seit 8 Jahren an Lungenspitzenkatarrh, vor 4 Jahren erkrankte sie akut an rechtsseitiger Pleuritis. Am 6. Dezember 1897 stellte sich plötzlich Urinretention ein, weshalb der Katheterismus notwendig wurde. Als sich dies im Laufe der Zeit wiederholte, konstatierte ein Arzt eine Neubildung im Unterleib. Die erste Menstruation trat im 14. Lebensjahre ein, war regelmässig von 4wöchentlichem Typus, schmerzlos; seit 3 Jahren soll die Menstruationsblutung stärker geworden sein. Pat. hat nie geboren. Eintritt der letzten Menstruation am 5. Juni 1898.

26. VI. Exstirp. tot. per vaginam.

14. VII. Geheilt entlassen.

Doppelmannsfaustgrosser Uterustumor; an der vorderen Wand ein über orangegrosses submuköses Myom, mehrere kleine subseröse und zahlreiche intramurale Myome. Ein über hühnereigrosses Myom sitzt subserös und gestielt dem Fundus auf. Gesamtgewicht 500 gr.

a) Schnitt durch die dem submukösen Myom korresp. Schleimhaut.

b) Schnitt durch die gegenüberliegende Wand.

a) Höhe der Schleimhaut 13—16 mm. Das Epithel meist fehlend. Die mukös-muskuläre Grenze scharf ausgeprägt. Die Drüsen deutlich vermehrt, reichlich geschlängelt und stellenweise cystisch dilatiert. Ihr Epithel ist einschichtig. Das interstitielle Gewebe besteht aus Rund- und Spindelzellen, welch' letztere fascikuläre, zur Oberfläche parallele Anordnung zeigen. Unter dem Oberflächenepithel reichliche Blutextravasate, die am dichtesten in der Umgebung der strotzend gefüllten Kapillaren erscheinen.

Diagnose: Endom. gland. Endom. interstit.

b) Höhe der Schleimhaut im Mittel 1 mm. Epithel grösstenteils erhalten. Die Schleimhaut-Muskelgrenze erscheint scharf ausgeprägt. Die Drüsen an Zahl deutlich vermehrt und reichlich geschlängelt. Dilatation der Drüsen fehlt in diesem Falle. Das interstitielle Gewebe erscheint annähernd normal. Reichliche Blutextravasation und mit Blutkörperchen strotzend gefüllte Kapillaren.

Diagnose: Endom. glandul.

Fall XXVII. Frau H. P., 48jähr. verheir. Private. Die Anamnese verzeichnet in diesem Falle unregelmässige, profuse Blutungen mit Harnbeschwerden und hartnäckiger Obstipation. Pat. hat nie geboren.

30. VI. Exstirp. total. per laparotomiam.

15. VII. Geheilt entlassen.

Über mannskopfgrosser Uterustumor, der sich aus allen drei Arten Myomen aufbaut. Die Uterusmuskulatur excentrisch hypertrophiert, die Uterushöhle auf 14 cm verlängert und unregelmässig gestaltet. Durch in dieselbe hineinragende submukös-intramurale Myome wird die Uterushöhle nach den verschiedensten Seiten hin verbildet. Von der rechten Uteruswand entspringt ein kürbisgrosser, intraligamentär entwickelter Tumor. Gesamtgewicht 4000 gr. Da die Uterushöhle von Myomknollen vollständig cerniert erscheint, werden zum Zwecke mikroskopischer Untersuchung drei verschiedene Schleimhautstellen herangezogen.

1. Höhe der Schleimhaut 1,7—3,5 mm. Oberflächenepithel fehlt. Die Schleimhaut-Muskelgrenze scharf ausgeprägt. Die Drüsen sind reichlich vermehrt, deutlich geschlängelt, doch nur in geringem Grade cystisch erweitert. Das interstitielle Gewebe besteht in den tieferen Partien vorwiegend aus Spindelzellen, die mit ihren bindegewebigen Fortsätzen breite Faserzüge bilden und die Schleimhaut nach den verschiedensten Richtungen durchziehen. In den oberflächlichen Partien prävalieren die Rundzellen.

2. Schleimhauthöhe im Mittel 2,5 mm. Drüsenapparat und interstitielles Gewebe zeigen ein dem vorhergehenden Bilde gleiches Verhalten. Mit Blutkörperchen strotzend gefüllte Kapillaren verschiedensten Kalibers vervollständigen das Bild.

3. Höhe der Schleimhaut 1—1,6 mm. Der Drüsenapparat verhält sich auch hier gleich den beiden eben beschriebenen Stellen. Im interstitiellen Gewebe prävalieren die spindelförmigen Elemente, die hier deutliche fascikuläre Anordnung aufweisen.

Diagnose: Endom. glandul. Endom. interstit. chron.

Fall XXVIII. Frau N. F., 40jähr. verheir. Private. Pat. stammt aus einer gesunden Familie. Die erste Menstruation trat im 12. Lebensjahre ein, war von 3wöchentlichem Typus und 6—7tägiger Dauer. Vor 22 Jahren hat Pat. zum erstenmal unter grossem Blutverlust geboren. Schon 7 Monate später wurde Pat. abermals gravid. Im Februar 1897 schloss sich an die regelmässige Menstruation eine 6wöchentliche, kontinuierliche Blutung an, welche auf interne Verordnung sistierte. Am ersten Tage des Spitalaufenthaltes tritt wiederum die Menstruation ein.

15. VII. Exstirp. total. per vaginam.

27. VII. Geheilt entlassen.

Uterustumor von gut über Kindskopfgrösse; Uterushöhle 10,5 cm lang. In der stark verdeckten Uteruswand intramurale Myomkeime von Erbsen- bis Hühnereigrösse; ferner teils breitbasig, teils gestielt aufsitzende subseröse Myome; auch einzelne submuköse Myomkeime beteiligen sich an dem Aufbau des Uterustumors. Gesamtgewicht 1100 gr. Wegen der nahezu vollständigen Cernierung der Uterushöhle durch Myome wurden auch in diesem Falle drei von den verschiedensten Stellen stammende Schleimhautpartikelchen zur mikroskop. Untersuchung herangezogen.

1. Höhe der Schleimhaut 1,3—1,9 mm. Epithel fehlt vollständig. Die Schleimhaut-Muskelgrenze scharf markiert. Der Drüsenapparat erscheint nicht vermehrt. Die einzelnen Drüsenelemente sind nicht geschlängelt, wohl aber stellenweise cystisch erweitert. In den tiefen und oberflächlichsten Partien des interstitiellen Gewebes prävalieren die Spindelzellen, in den mittleren Schleimhautpartien die Rundzellen. Mit Blutkörperchen strotzend gefüllte Kapillaren verschiedensten Kalibers.

Diagnose: Endom. interstit. chron.

2. Schleimhauthöhe 0,8—2,7 mm. Gegenüber dem vorher geschilderten Bilde erscheinen die Veränderungen am Drüsenapparate und interstitiellen Gewebe kaum nennenswert. Auch hier gelingt es, an mehreren Blutgefässkapillaren Kontinuitätstrennungen der Gefässwandungen i. e. Gefässruptur nachzuweisen. Ausgedehnte Blutextravasation unter dem Oberflächenepithel.

Diagnose: Status menstr. mucosae.

3. Schleimhauthöhe 1,2—2,5 mm. Die Veränderungen der Schleimhaut sind in diesem Falle dieselben wie im vorher geschilderten Präparate.

Diagnose: Status menstr. mucosae.

Fall XXIX. Frl. M. F., 21jähr. led. Private. Pat. stammt aus gesunder Familie und war angeblich bisher stets gesund. Die erste Menstruation trat im 14. Lebensjahre ein, war stets regelmässig von 4wöchentlichem Typus und 6—8tägiger Dauer, schmerzlos. Vor 2 Jahren bemerkte sie beim Laufen, Arbeiten u. dgl. leichte Schmerzen in der rechten unteren Bauchhälfte, die seither nicht zugenommen haben. Den Beginn der wachsenden Geschwulst in der Ileocökalgegend bemerkte Pat. vor circa einem Jahre; der Tumor wuchs allmählich bis zu seiner jetzigen Grösse.

9. IX. Amputatio uteri supravagin. mit retroperitonealer Stielbehandlung.

21. IX. Pat. befindet sich derzeit noch in Spitalspflege.

Mannskopfgrosser Uterustumor; ein kleinkindskopfgrosses, vorwiegend intramural gelagertes Myom erscheint in dessen hintere Wand eingebettet, die hintere Schleimhautwand stark in die Uterushöhle vorwölbend. Es erscheint in seinen centralen Partien colloid degeneriert und besitzt an seinem unteren Pole deutlich lappigen Bau. Die Uterushöhle verläuft entsprechend der linken Gebärmutterkante in nach links aussen konvexem Bogen. An der Stelle des isthmischen Anteils der linken Tube zwei breit aufsitzende subseröse Myomknoten, weitere am Fundus. Beide Ovarien zeigen kleincystische Degeneration. Länge der Uterushöhle 13 cm, Gesamtgewicht 1250 gr.

a) Schnitt durch die dem Myom korresp. Schleimhaut.

b) Schnitt durch die gegenüberliegende Wand.

a) Höhe der Schleimhaut im Mittel 2 mm. Die Schleimhaut-Muskelgrenze scharf ausgeprägt. Oberflächenepithel vollständig fehlend. Die wichtigste Veränderung weist hier das interstitielle Gewebe auf. In eine homogene Grundsubstanz sind Rund- und Spindelzellen in einer derart massigen Entwickelung eingelagert, dass stellenweise die Drüsen trotz ihrer numerischen Vermehrung weit auseinandergedrängt erscheinen. Diese zelligen Elemente des Interstitiums zeigen im grossen und ganzen streifenförmige Anordnung, wobei die einzelnen Streifen durch kurze Querbalken untereinander in Verbindung stehen. So bietet sich ein ganz eigenartiges, dem Geflechte eines Drahtgitters nicht unähnliches Bild. An einzelnen Stellen dieses Gitterwerkes erscheinen dessen Lücken grösser und durch Spindelzellen in fascikulärer Anordnung umsäumt. In diese Alveolen sind die Drüsenschläuche eingebettet. Gefässektasien sind in diesem Präparate nicht nachzuweisen.

Diagnose: Endom. interstit. chron.

b) Höhe der Schleimhaut 0,5—1,1 mm. Das Epithel fehlt. Die Schleimhaut-Muskelgrenze scharf ausgeprägt. Die Drüsen erscheinen leicht vermehrt und stellenweise geschlängelt. Diese glanduläre Hypertrophie kennzeichnet sich überdies in sprossenartiger Einstülpung der Drüsen, wobei in den Drüsenhohlraum koncentrisch ein zweiter Drüsenquerschnitt mit einschichtigem Cylinderepithel eingebettet erscheint. Das interstitielle Gewebe zeigt dieselbe Eigentümlichkeit wie auf der Gegenseite.

Diagnose: Endom. gland. Endom. interst. chron.

Fall XXX. Frl. C. L., 51jähr. ledige Handarbeiterin. Vater der Pat. starb an Tuberculosis pulmonum. Die Mutter an Marasmus. Pat. war angeblich früher stets gesund. Die erste Menstruation trat im 18. Lebensjahre ein, war regelmässig von 4wöchentl. Typus und 5tägiger Dauer, ziemlich stark, ohne Beschwerden. Pat. hat viermal normal geboren, zuletzt vor 13 Jahren. Die Wochenbetten verliefen stets fieberlos. Seit mehreren Jahren ist die Menstruation unregelmässig und sehr stark; seit einem halben Jahr besteht fast ununterbrochen bald stärkere, bald schwächere Blutung, die jedoch seit dem Spitalsaufenthalte sistiert. Seit einer Woche treten öfters Krämpfe im Bauch auf. Fluor bestand niemals, auch keine Harn- oder Stuhlbeschwerden.

9. IX. Exstirp. total. per laparotomiam.

21. IX. Als Rekonvalescentin noch in Spitalspflege.

Mannskopfgrosser Uterustumor von 14 cm Sondenlänge. Von der hinteren Uteruswand ausgehend ein kindskopfgrosses submukös entwickeltes Fibromyom, das die hintere Schleimhautwand stark konvex ins Cavum vorwölbt. Gesamtgewicht 1460 gr.

a) Schnitt durch die dem Myom korr. Schleimhaut.
b) Schnitt durch die gegenüberliegende Wand.

a) Schleimhauthöhe im Mittel 1,5 mm. Oberflächenepithel durchwegs erhalten. Die Schleimhaut-Muskelgrenze nicht deutlich ausgeprägt. Die Mucosa zeigt an verschiedenen Stellen verschiedene, ja geradezu extrem differierende Befunde. An einer ganz circumskripten Partie tritt die interstitielle Substanz gegenüber einer ganz enormen Drüsenwucherung in den Hintergrund. Die einzelnen Drüsenelemente erscheinen korkzieherartig gewunden und im höchsten Grade cystisch erweitert; das Epithel bleibt dabei stets einschichtig (Adenoma benignum). An einer anderen Stelle finden sich innerhalb des ganzen Gesichtsfeldes, auf ein enges Territorium zusammengedrängt, drei leicht geschlängelte Drüsen. Der ganze übrige Bezirk wird aus einer ungemein dichten Anhäufung von Rund- und Spindelzellen gebildet, wobei die letzteren an Zahl bedeutend prävalieren und stellenweise zu breiten Faserzügen formiert erscheinen.

Diagnose: Endom. gland. Endom. interstit. chron.

b) Höhe der Schleimhaut im Mittel 1,5 mm. Oberflächenepithel erhalten. Die Schleimhaut-Muskelgrenze scharf ausgeprägt. Die Drüsen deutlich vermehrt, korkzieherartig geschlängelt und cystisch erweitert. Das Drüsenepithel einschichtig-cylindrisch. Die Grundsubstanz des interstitiellen Gewebes zeigt eine feinkörnige granulierte Beschaffenheit. In dichter Anordnung erscheinen hier Rund- und Spindelzellen eingelagert, wobei die letzteren breite Faserzüge bilden. Unter dem Oberflächenepithel kam es zu ausgedehnten Blutextravasaten, die stellenweise bis tief in die Drüsenschichte hineinreichen.

Diagnose: Endom. gland. Endom. interstit. exsudat.

Um die Kritik der nachfolgenden Zeilen einfacher zu gestalten, füge ich eine kurze Zusammenstellung der wichtigsten Daten in übersichtlicher Tabelle bei, in der nun auch der topographischen Situierung des Tumors Rechnung getragen werden möge.

Fall	Alter	Sitz des Myoms	Beschwerden und Blutungen	Befund an den Gefässen und deren Inhalt	Höhe der Schleimh. über d. Myom in mm	Befund an der Schleimhaut über dem Myom	Höhe der Schleimh. gegenüber d. Myom	Befund an der Schleimhaut gegenüber dem Myom
I	39	Kleinfaustgrosses submuk.-intramurales M. Zahlreiche kleine submuköse u. intramur. M.	Menorrhagien. Letzte Menstr. 29. I. 1898		1,25	Endom. glandul.	2,4	Endom. glandul. et interstit.
II	41	2 faustgrosse subseröse M. am Fundus. 2 taubeneigrosse intramurale M.	Profuse Menstr. in 2—3 wöchentl. Intervallen. Schwächegefühl. Übelkeiten. Letzte Menstr. 13. II. 1898	Strotzend gefüllte Kapillaren Blutextravasation	1,3	Endom. glandul. et interstitialis grad. lev.	2,1	Endom. glandul. Endom. interstit. grad. lev.
III	48	Ein kopfgrosses intramural-submuköses M.	Unregelmässige Blutungen mit weiss-gelblichem Fluor		1	Endom. interstit. chron.	1,5	Normales Endometrium
IV	45	Kleinfaustgrosses submuköses M. der vorder. Wand. Mehrere kleine intramurale M.	Seit 3 Tg. krampfartige Schmerzen. Kein Fluor. Letzte Menstr. 2. III.	Strotzend gefüllte Kapillaren	0,13 bis 0,25	Endom. interstit. atrophicans.	1,5	Endom. interstit. chron.
V	45	Kindskopfgrosses intramural-submukös. M.	November 1897 Menorrhagie von 1 Monat Dauer. Inkontinenz für Stuhl und Flatus. Letzte Menstr. 7. III.	Extravasation	0,8	Endom. interstit. chron.	2,3	Endom. interstit. chron. et glandul.

VI	37	Doppelkindskopfgrosses intramurales M. der vorder. Wand. Mehrere kleine intramurale Myomkeime	Menses schwäch. als früher. Heftige Bauch- und Kreuzschmerzen. Letzte Menstr. 9. III.	Strotzend gefüllte Kapillaren. Apoplexia mucosae. **Rhexis.**	1	Endom. glandul. Status menstruat.	0,8	Endom. glandul et interstit. grad. lev.
VII	28	Gänseeikopfgrosses intramurales M. Einige subseröse Myomknoten am Fundus	Schmerzen in der link. Unterbauchgegend und im Kreuze. Profuse Menses. Letzte Menstr. 11. III.		2,6	Endom. glandul. et interstit.	1,5	Endom. glandul.
VIII	24	Kinskopfgrosses subseröses M.	Prof. Menstruat. Protrahierte Metrorrhagie. Fluor.		1,1	Endom. glandul. et interstit.	1,1	Endom. glandul. et interstit.
IX	42	Faustgrosses intramurales M. der hinteren Wand; hühnereigrosses intramurales M. im linken Horn, nussgrosses subseröses M.	Schmerzen. Fluor. Letzte Menstr. 6. III.		0,4	Endom. interstit. chron.	0,3 bis 0,7	Endom. interstit. chron. Endom. glandul.
X	42	Hühnereigrosses intramurales M. der vord. Wand. Haselnussgrosses intramurales M. am Fundus	Protrahirte. Menstruation von 2—4 wöchentl. Dauer	Hypertrophische Kapillaren	0,07	Endom. interstit. atrophicans	1,8	Endom. interstit. chron. Endom. glandul.
IX	43	Doppelmannskopfgrosses intramural. Myom	Menses schwäch. als früher. Schmerz. i. Bauch. Vermehrter Harndrang. L. Menstr. 8. IV.	Extravasation und strotzend gefüllte Kapillaren	1,6 bis 2	Endom. glandul. Endom. interstit. chron.	0,3 bis 0,5	Endom. interstit. chron.

Fall	Alter	Sitz des Myoms	Beschwerden und Blutungen	Befund an den Gefässen und deren Inhalt	Höhe der Schleimh. über d. Myom in mm	Befund an der Schleimhaut über dem Myom	Höhe der Schleimh. gegenüber d. Myom	Befund an der Schleimhaut gegenüber dem Myom
XII	40	Mannskopfgross. intramur. Myom	Protrahierte Menstr. in 14täg. Intervallen. Letzte Menstr. 13. IV.	Extravasation und strotzend gefüllte Kapillaren **Rhexis.**	0,25 bis 0,87	Endom. interstit. chron. Endom. glandul. grad. lev.	1,8 bis 2,6	Endom. glandul. Endom. interstit. chron.
XIII	47	Alle 3 Arten von Myomen	Metrorrhagien	Extravasation und strotzend gefüllte Kapillaren	0,7 bis 1	Endom. interstit. chron.	2,6	Endom. glandul. chron.
XIV	35	Hühnereigrosses subseröses M.	Vor 6 Jahren wegen starker Blutungen curettiert. Letzte Menstr. 4. V.	Extravasation und strotzend gefüllte Kapillaren	0,2 bis 0,5	Endom. interstit. chron.	1,2	Endom. interstit. chron.
XV	44	Grossknollige intram. Myome	Protrahirte Mens. in 14tägig. Intervallen	Erweiterte Kapillaren	0,7	Endom. glandul. Endom. interstit. chron.	0,4	Endom. interstit. atrophicans
XVI	47	Orangegrosses submukös-intramurales M. Kleine submuk. u. intramurale M.	Profuse Metrorrhagien	Extravasation	1,5 bis 2,2	Endom. glandul. Endom. interstit.		
XVII	35	Mannskopfgross. subseröses Myom	Vor 12 Jahren Metrorrhagie von 8 Wochen Dauer. Schmerz. i. Bauch	Extravasation Hypertrophische Kapillaren **Rhexis.**	2 bis 3,7	Endom. glandul. Endom. interstit. chron.	2,4 bis 3	Endom. glandul. Endom. interstit. chron.

	XVIII	34	Über doppelfaustgrosses subserös. Myom a. Fundus. Apfelgrosses intramurales Myom	Blutungen und Ausfluss bestehen nicht	Strotzend gefüllte Kapillaren	4,5	Endom. glandul. Endom. interstit. grad. lev.	2	Endom. glandul. Endom. interstit. chron.
	XIX	35	Intramurales Myom d. hint. Wand	Profuse Metrorrhagien.	Apoplexia mucosae	1,7	Endom. glandul. et interstit. chron.	1,6 bis 2,4	Endom. glandul. et interstit.
	XX	44	Wallnussgrosses subseröses M. am Fundus. Taubeneigrosses subseröses M. der vorderen Wand. Klein. submukös. M.	Seit 2 Jahren protrah. Menorrhagien. Fluor.	Hypertrophische Kapillaren Extravasation	0,4 bis 1	Endom. interstit. atrophicans.	2	Endom. glandul. Endom. interstit. chron.
	XXI	38	Mannskopfgross. submukös-intramurales Myom der. vord. Wand	Protrahierte Menorrhagien, seit 1 Jahr Metrorrhagien. Fluor		0,5 bis 0,6	Endom. interstit. atrophicans.	1,9 bis 2,4	Endom. glandul. Endom. interstit. exsudativa
	XXII	33	Faustgrosses subseröses Myom d. hint. Wand; multiple kleine subseröse und intramurale Myome	Akut einsetzende Erkrankung. Letzte Menstr. 29. V.		1,6	Endom. glandul. Endom. interstit. chron.	1,4 bis 1,6	Endom. glandul. grad. lev. Endom. interstit. chron.
	XXIII	50	Kopfgrosses submukös. Myom der vord. Collumwand. Apfelgr. intramur. Myom am Fundus	Seit 3 Jahren Metrorrhagien Schmerzen	Extravasation Hypertrophie der Kapillaren	0,5 bis 0,8	Endom. interstit. Endom. glandul. grad. lev.	1,4 bis 2,5	Endom. glandul. Endom. interstit. chron.

Fall	Alter	Sitz des Myoms	Beschwerden und Blutungen	Befund an den Gefässen und deren Inhalt	Höhe der Schleimh. über d. Myom in mm	Befund an der Schleimhaut über dem Myom	Höhe der Schleimh. gegenüber d. Myom	Befund an der Schleimhaut gegenüber dem Myom
XXIV	53	Mannskopfgross. submuk, -intram. Myom der vord. Wand. Mehrfache kleine intramur. u. subser. Myome	Seit 2 Jahren protrahierte Metrorrhagien	Apoplexia mucosae	0,65	Endom. interstit. chron. Endom. glandul. grad. lev.	0,15 bis 0,3	Endom. interstit. atrophicans.
XXV	50	Kindskopfgrosses submukös - intramurales Myom d. rechten Wand	Protrahierte Metrorrhagien mit krampfhaften Schmerzen	Hypertrophische Kapillaren. Blutextravasation	1,8 bis 2,2	Endom. glandul. Endom. interstit. chron.	3	Endom. interstit. exsudativa. Endom. glandul.
XXVI	43	Orangegrosses submuköses M. der vord. Wand. Hühnereigrosses subseröses M.	Profuse Menses. Urinretention. Letzte Menstr. 5. VI.	Extravasation Hypertrophie der Kapillaren	1,3 bis 1,6	Endom. glandul. Endom. interstit.	1	Endom. glandul.
XXVII	48	Sämtliche Arten von Myomen	Protrahierte Metrorrhag. Harnbeschwerden	Strotzend gefüllte Kapillaren	1 bis 3,5	Endom. glandul. Endom. interstit. chron.		
XXVIII	40	Alle 3 Arten von Myomen	Im Febr. 1897 protrahierte Menorrhagie Letzte Menstr. 13. VII.	Strotzend gefüllte Kapillaren Extravasation **Rhexis.**	1,3 bis 1,9	Endom. interstit. chron.	0,8 bis 2,7	Stat. menstruat. mucosae
XXIX	21	Kleinkindskopfgrosses intramurales Myom. 2 subser. Myome am Isthmus tubae und am Fundus	Protrah. Mens. Schmerz. i. Bauch		2	Endom. interstit. chron.	0,5 bis 1,1	Endom. glandul. Endom. interstit. chron.
XXX	51	Kindskopfgrosses submuköses M. der hint. Wand	Protrahierte Metrorrhagie. Seit 1 Woche Krämpfe im Bauch	Ausgedehnte Blutextravasate	1,5	Endom. glandul. Endom. interstit. chron.	1,5	Endom. glandul. Endom. interstit. exsudativa

In sämtlichen Fällen mit Ausnahme des Falles III zeigt das Endometrium pathologische Veränderungen, die jedoch auch im Falle III nicht vollständig fehlen, indem die dem Myom korrespondierende Schleimhaut chronisch-interstitielle Vorgänge aufweist. Normales Aussehen besitzt nur die dem Myom gegenüberliegende Wand.

Differente Bilder in dem Sinne, dass die Schleimhaut über dem Myom interstitielle, gegenüber dem Myom glanduläre Veränderungen zeigt, konnte ich auf Grund meiner Beobachtungen nur in den Fällen: V, IX, XIII, XXI finden und auch da waren die hypertrophischen Vorgänge ausschliesslich im interstitiellen, respect. glandulären Anteile, also lediglich nach einer Richtung hin nur beim Falle XIII rein ausgesprochen.

In der weitaus grössten Zahl der Fälle handelte es sich nicht nur um eine Hypertrophie des einen Teiles, z. B. des Drüsenapparates, sondern es waren beide Anteile der Schleimhaut, Drüsen und Interstitium das eine Mal ziemlich gleichmässig, das andere Mal in verschieden hohem Grade von der Hypertrophie betroffen. Meine diesbezüglichen Befunde stimmen in diesem Punkte mit den Resultaten überein, die Semb im Satze I des Resumé seiner Arbeit niederlegte.

Dieser Umstand erscheint auch theoretisch verständlicher: Ein Reiz, welcher Art immer, der auf die Schleimhaut wirkt, wird bei einer derart innigen Verschmelzung von Drüsenapparat und Interstitium, voraussichtlich zunächst auf beide Schleimhautkomponenten gleichmässig einwirken, beide in gleicher Weise zur Reaktion veranlassen. Diesen Umstand betont bereits G. Winter im „Lehrbuch der gynaek. Diagnostik“ pag. 341:

„Es ist hervorzuheben, dass reine Formen, sowohl die der interstitiellen oder der glandulären Endometritis selten sind; es sind gewöhnlich Kombinationen vorhanden, bei denen einmal der eine, ein andermal der andere Prozess überwiegt.“

Dabei kann nun bei ursprünglich gleichmässigem Ergriffensein beider Schleimhautanteile der eine bei fortschreitender hypertrophischer Veränderung in seiner Intensität den anderen überholen und ihn schliesslich vollständig verdrängen; nur so — durch Überwiegen der Bindegewebshyperplasie — wäre der bis auf einige restliche Epithelhäufchen bestehende Defekt der Drüsen in den Fällen XV und XXIV zu erklären. Man kann in diesen Fällen ex analogia aus der glandulären Hypertrophie der dem Myom korrespondierenden

Schleimhaut auf die ursprünglich auch auf der Gegenseite etabliert gewesene glanduläre Wucherung schliessen. Was nun das Verhalten der verschiedenen Schleimhautstellen anbelangt, so geht aus der übersichtlichen Zusammenstellung hervor, dass sowohl die Schleimhaut über dem Myom, als jene der Gegenseite in der überwiegenden Zahl der Fälle ziemlich gleiches Verhalten zeigen. Ein vollständig differenter Befund trat nur im Falle XIII auf, wo die Schleimhaut über dem Myom das Bild einer chronisch-interstitiellen Endometritis, jene der dem Myom gegenüberliegenden Wand das Bild einer chronisch-glandulären Endometritis ergab.

In zwölf Fällen (ff. I, IV, V, VI, VII, IX, X, XI, XV, XX, XXI, XXIV) zeigte sich insofern ein Unterschied der untersuchten Stellen, als in einer der beiden Schleimhautpartien sich auch die zweite Komponente der Mucosa (Drüsenapparat resp. Interstitium) in verschieden hohem Grade an der Hypertrophie mitbeteiligte. Dieser rein graduelle Unterschied behält seine Bedeutung auch für jene Fälle nämlich, bei denen sich an beiden zur Untersuchung gelangten Schleimhautpartien gleichzeitig Hypertrophie des glandulären und interstitiellen Anteiles nachweisen lassen konnte, ein wichtiger Beleg für die oben citierten Worte Winters. Betreffs der histologischen Diagnose will ich erwähnen, dass ich eine chronisch-interstitielle Veränderung dann annahm, wenn die Spindelzellen im interglandulären Gewebe eine gewisse Prävalenz gegenüber den Rundzellen zeigten, oder sogar deutlich fascikuläre Anordnung ihrer bindegewebigen Fortsätze nachweisen liessen und wenn ferner sich diese Wucherungsvorgänge am Interstitium in stellenweiser Kompression des Drüsenkörpers resp. in cystischer Dilatation desselben verrieten. Zur Erkenntnis der glandulären Hypertrophie führte der numerische Zuwachs i. e. Hyperplasie des Drüsenkörpers, die Schlängelung im Verlaufe der Drüse, endlich die sprossenartige Einstülpung in das Drüsenlumen (ff. VI und XXIX).

Noch auf einen Befund möchte ich hinweisen, der mir der näheren Besprechung wert erscheint, ich meine, die sich ergebenden Differenzen im Höhenbefunde der Schleimhaut.

Von einzelnen Fällen abgesehen, zeigt die Rubrik „Höhe der Schleimhaut gegenüber dem Myom", in der Übersichtstabelle durchwegs höhere Werte, als jene der Höhenverhältnisse der Schleimhaut „über dem Myom", Werte, die in einzelnen Fällen mehr als das zehnfache erreichen. Dieselben Befunde finden sich schon in den Arbeiten Wyders, Uters und Sembs.

Dass diese Verdünnung der Schleimhaut „über dem Myom“ eine sekundäre Erscheinung ist, die Schleimhaut also auch an dieser Stelle ursprünglich zu einer Vergrösserung ihres Höhendurchmessers prädestiniert war, beweisen die betreffenden Befunde der Fälle: VI, VII, VIII, XI, XV, XVIII, XXII, XXIV, XXVI, XXIX, in denen die Schleimhaut „über dem Myom“ zumindest ebenso dick ist wie an der gegenüberliegenden Stelle. „Hier ist eben die sekundäre Verdünnung noch nicht eingetreten.“ Sie findet sich hauptsächlich in jenen Fällen, in denen das Myom zur Schleimhaut in lokal innigere Beziehung getreten ist. Nur so wäre der Befund der Verdünnung der Schleimhaut „über dem Myom“ in den Fällen I, IV, V, X, XII, XXI, XXIII zu deuten, Fälle, bei welchen durch die topographische Situierung des Myoms die angedeutete innige Beziehung zu der darüberliegenden Schleimhaut hergestellt ist; dies beweist in einwandsfreier Weise das Verhalten der mukösmuskulären Grenze in den Fällen: IV, X, XIII, XVI und XXX. Wir finden in der Beschreibung dieser Fälle jedesmal den Vermerk, dass die Schleimhaut-Muskelgrenze, sonst als scharfe Linie ausgeprägt, hier in ihrer Kontinuität vielfach durch bindegewebige Faserzüge unterbrochen ist, welche aus der Myomkapsel in die Schleimhaut ausstrahlen — ein Umstand, der nur nach dieser Richtung hin gedeutet werden kann. Semb äussert sich hierüber: „Es ist einleuchtend, dass der mechanische Druck des Tumors in zunehmendem Grade eine Atrophie der Schleimhaut herbeizuführen imstande ist. Bei den submukösen Myomen dürfte das Zustandekommen der Atrophie über dem Tumor, sowie auch die bisweilen auf der gegenüberliegenden Seite auftretende, am allerwahrscheinlichsten auf diese Weise zu erklären sein.“ Zum Zweke der Erklärung der bestehenden Hypertrophie der Mucosa „gegenüber dem Myom“ erscheint es zunächst notwendig, die Begründung für die Wucherungsprozesse der beiden Schleimhautkomponenten im ganzen Bereiche der Mucosa des myomatösen Uterus zu erbringen. Diese Annahme einer ursprünglich die Schleimhaut in ihrem ganzen Bereiche anlangenden Wucherung ergiebt sich aus folgender Betrachtung:

Der centrifugal wachsende Myomkeim komprimiert bei einer bestimmten Grösse in allererster Reihe die viel dünnwandigeren venösen Gefässe; dadurch kommt es zunächst zu venöser Stauung. Die infolge des so gesteigerten Widerstandes allmählich eintretende Hypertrophie der zuführenden Gefässe (vgl. die entsprech. Befunde) kann das Moment der Blutstauung nicht vollständig paralysieren.

Nun wissen wir, dass allgemein ein grösserer Blutreichtum einen Reiz abgiebt für das betreffende Gewebe, auf welchen dieses mit einer Steigerung der Intensität seiner vegetativen Vorgänge reagiert i. e. mit Hyperplasie resp. Hypertrophie.

Diese hyperplast.-hypertrophischen Vorgänge finden sich eben an der Schleimhaut „gegenüber dem Myom" rein vor, während sie an der dem Myom korrespondierenden Stelle durch die eintretende Druckatrophie sekundäre Veränderungen im Sinne des Rückganges erleiden müssen. Diese in erster Reihe durch die bestehende venöse Hyperämie bedingte Schleimhautwucherung muss schon bei makroskopischer Betrachtung dann noch gewaltiger erscheinen, wenn es auf dem Boden der Blutstauung zur Transsudation in das umgebende Gewebe gekommen ist; die gewucherte Schleimhaut wird in solchen Fällen ein sulziges, gallertartiges Aussehen darbieten, wobei sich jedesmal im histologischen Bilde die sero-albuminöse Transsudatsflüssigkeit durch die Einwirkung der fällenden Reagentien als feinkörnige Masse verrät. Die histologischen Bilder der Fälle VII, VIII, XI, XIII, XVI, XXI wären in diesem Sinne zu deuten, wobei ich noch hervorheben möchte, dass die Schleimhaut im letzteren Falle schon makroskopisch eine exquisit fungöse Beschaffenheit zeigte. — Wenn nun O. Semb in der früher citierten Arbeit die Ansicht ausspricht: „Ich betrachte deshalb die Endometritiden bei Myomen als sekundäre oder zufällige Komplicationen, so ist zu bemerken, dass diese Komplikationen wohl „sekundär" sind, jedoch „zufällig" sind sie nie, im Gegenteil besteht ein wohl ausgebildeter Causalnexus zwischen Myom und der Schleimhautveränderung, ein Causalnexus, der um so inniger ist, je näher das Myom der Schleimhaut sitzt.

Nunmehr möchte ich auf ein Moment hinweisen, das ebensosehr theoretische als eminent klinische Bedeutung besitzt, ich meine: Die Blutungen bei Myomen.

Ich habe der übersichtlichen Zusammenstellung der histologischen Befunde meiner Fälle eine Rubrik hinzugefügt, die uns über das Verhalten des Gefässsystems und dessen Inhaltes orientiert. Wenn bei der histologischen Untersuchung des Endometrium einer menstruierenden oder eben menstruierten Frau strotzend gefüllte Kapillaren nebst Hämorrhagien im Gewebe gefunden werden, so bleibt dieser Befund für die pathologische Forschung ohne Bedeutung — er ist physiologisch. Anders steht es jedoch, wenn sich diese charakteristischen Momente hochgradiger Stauung bei Personen

finden, deren Menstruationsblutung geraume Zeit vor der histologischen Untersuchung, wie in den Fällen V, XI, XII, XIV und XXVI beendet war, oder, was noch auffallender, wenn Endometrien diese Befunde zeigen, deren Trägerinnen seit geraumer Zeit sich in der Climax befinden, wie in den Fällen XIII, XXIII, XXIV, XXV und XXVII. — Hier muss notwendig ein Zusammenhang zwischen Stauung und Blutung bestehen und schon ein flüchtiger Blick auf die benachbarte Rubrik „Beschwerden und Blutungen" beweist das Zutreffende dieser Behauptung: Von diesen fünf im Climacterium befindlichen Fällen litten vier derselben an profusen Metrorrhagien; alle anderen Fälle will ich wegen der kurz vorher beendigten oder in kürzester Zeit zu erwartenden Menstruation nicht in den Kreis meiner Betrachtung ziehen.

Es entsteht nun die Frage: Auf welchem Wege kommt es denn zu dieser zuweilen profusen Blutextravasation? Semb äussert sich bei der Erörterung dieser Frage: „Ich sehe in der die Myome oft begleitenden Hypertrophie der Uterusmuskulatur mit gleichzeitiger Gefässhyperplasie die häufigste Ursache der Blutung."

Wyder beschuldigt als ätiologisches Moment für das Zustandekommen der Blutung die, durch die Drüsenproliferation bei glandulärer Hypertrophie, durch die Wucherung des interstitiellen Gewebes bei interglandulärer Hypertrophie zustande kommende Kompression der Gefässe und die hierdurch erzeugte kapilläre Hyperämie.

Was die Anschauung Sembs anbelangt, so muss festgestellt werden, dass die Hyperplasie der Gefässe zunächst keinen hinreichenden Grund für das Zustandekommen einer Menorrhagie resp. Metrorrhagie bildet. Die von Semb stets im Vereine mit der Gefässhyperplasie gefundene Hypertrophie der Muskulatur ist auf dasselbe ursächliche Moment zurückzuführen, das ich bereits an früherer Stelle für das Zustandekommen der Hypertrophie der Schleimhaut verantwortlich gemacht habe, ich meine damit die durch die Kompression der venösen Gefässe bedingte venöse Stauung, jenen ausgezeichneten Reiz, der eine Steigerung vegetativer Funktionen zur Folge hat. Es erscheint also die Bindegewebshypertrophie im Myometrium der Gefässhyperplasie nicht coordiniert, sondern als eine direkte Folge derselben. Die von Wyder als ätiologisches Moment der Blutung angesehene kapilläre Hyperämie führt auch auf Grund meiner Befunde in letzter Linie zu der bekannten Uterusblutung. Doch finde ich die Veranlassung zur Entstehung jener kapillären Hyperämie nicht erst in der bewirkten Kom-

pression der präkapillären und kapillären Gefässe durch die Proliferation einer der beiden Schleimhautkomponenten, sondern glaube, dass die hierzu notwendige Gefässcompression tiefer gelegen sein muss, nämlich in der Situierung des komprimierenden Myomcentrums. Damit wäre auch die Erklärung für jene zahlreichen Fälle gegeben, wo trotz grossen Umfanges der betreffenden Geschwülste, Uterusblutungen vollkommen fehlen, Fälle, für die uns sowohl Semb als Wyder die Erklärung schuldig bleiben.

Ist es einmal zur Entstehung der kapillären Hyperämie gekommen, dann ist es zur Blutextravasation nur noch ein kurzer Schritt. Die Hämorrhagie kann nach den Grundsätzen der allgemeinen Pathologie durch Diapedese oder per rhexin erfolgen. Thatsächlich ist mir in den Fällen VI, XII, XVII, XXVIII gelungen, Rupturstellen an Gefässen direkt aufzufinden, resp. den Austritt des Blutes an solchen Stellen in das Nachbargewebe nachzuweisen.

Mit der Feststellung dieses Befundes soll jedoch die Rhexis nicht als der ausschliesslich und allein gültige Modus des Blutaustrittes in solchen Fällen aufgefasst werden; vielmehr möchte ich der Vermutung Ausdruck geben, dass vielleicht ebenso häufig die Diapedese der Blutkörperchen oder vielleicht beide Momente gleichzeitig die Extravasation des Blutes in das Nachbargewebe herbeizuführen imstande sind.

Dieser Blutaustritt führt zunächst, wie sich Winter treffend ausdrückt, zur Apoplexie der Schleimhaut, in weiterer Folge zu den bekannten Uterusblutungen.

Diese Blutverluste event. das Schwächegefühl und auffallend langsame Erholen nach der Menstruation gaben für uns in Übereinstimmung mit der von Strassmann und Lehmann in dem eben erschienenen Bande LVI des „Archiv für Gynaekologie“ publizierten Arbeit „Zur Pathologie der Myomerkrankung“ die Indikation zur Operation ab.

Soll ich nun zum Schlusse die durch die Untersuchung meiner dreissig Myomfälle gewonnenen Resultate in Kürze nochmals zusammenfassen, so lauten sie:

I. Die Kompression der dünnwandigen venösen Gefässe bei bestimmten Situierungen des wachsenden Bindegewebscentrums führt in nächster Folge zur funktionellen Hypertrophie der zuführenden Gefässe. Der so zu stande gekommene grössere Blutreichtum bewirkt durch gesteigerte Wachstumsenergie eine Hypertrophie beider

Schleimhautkomponenten, des Drüsenapparates und des Interstitiums.

II. Diese Hypertrophie beider Teile kann ihre ursprünglich gleichmässige Intensität beibehalten, sie kann aber auch durch Steigerung der Wachstumsenergie eines der beiden Teile auf Kosten des anderen, zur Verdrängung des zweiten führen. Da, wo das Myom in innigere Beziehung zu der so gewucherten Schleimhaut tritt, führt es sekundär durch Druck zu atrophischen Vorgängen.

III. Die sub I geschilderten Momente erzeugen eine kapilläre Hyperämie, welche durch Rhexis der Gefässe, gewiss aber auch durch Diapedesis zur Blutextravasation unter das Schleimhautepithel, in weiterer Folge zu der bekannten Uterusblutung bei Myomen führt.

(Litteratur siehe nächste Seite.)

Litteratur.

Th. Wyder: „Archiv für Gynaekologie.“ Bd. XXIX, pag. 1—42.
Uter: „Centralblatt für Gynaekologie.“ Jahrgang 1891, pag. 689.
O. Semb: „Archiv für Gynaekologie.“ Bd. XLIII., pag. 200.
von Campe: „Zeitschrift für Geburtshilfe u. Gynaek.“ Bd. X, pag. 357.
Schmal: „Archives de Tocologie et de Gynécologie, Tom XVIII.“
P. Strassmann und F. Lehmann: „Archiv für Gynaekologie.“ Bd. LVI, pag. 503.

Aus der Frauenklinik der Universität Tübingen.

Neuere Kaiserschnittsfragen: Fundalschnitt, Kastration oder Porro bei Osteomalacie.

Von
Dr. **Otto Trinks**,
Assistenzarzt.

In die wechselvolle Geschichte des Kaiserschnittes, die in eine längere Ruhezeit eingetreten zu sein schien, ist durch den neuen Vorschlag von Fritsch: an Stelle der klassischen Schnittführung eine andere zu setzen, neuerdings Leben gekommen. Besonders seit Everke seinen Casus letalis veröffentlicht hat, und auf Grund dieses, sowie mit theoretischen Gründen gegen Fritsch auftrat, ist der Fundalschnitt zu einer Streitfrage geworden, die nur durch viele Erfahrung entschieden werden kann.

In der Tübinger Klinik boten im Laufe dieses Jahres drei Fälle von Sectio caesarea conservativa Gelegenheit, zu diesen und anderen neueren Fragen des Kaiserschnittes Stellung zu nehmen. Zwei der Frauen wurden von Herrn Professor Döderlein mittelst querem Fundalschnitt nach Fritsch operiert, bei der dritten wurde wegen Osteomalacie zugleich die Kastration ausgeführt.

Die kurzgefassten Krankengeschichten lauten:

Fall I. P. W., Ip. Aufgenommen am 8. Oktober 1897. Rhachitis. Lernte im 6. Jahre Gehen.

Letzte Regel Anfang Februar 1897. Befinden in der Schwangerschaft normal bis vor drei Wochen, seit welcher Zeit stärkere Ödeme an beiden Beinen auftraten. Kleine Person, 147 cm, mit schwächlichem rhachitischem Knochenbau. Beckenmasse: Sp. 29, Cr. 30, Tr. 33,0, C. ext. 16,5, Conj. diag. 9 C. ver. 7. Doppeltes Promontorium. Exostose an der Hinterfläche der Symphyse. Kreuzbein querkonvex. Kopf auf der linken Darmbeinschaufel. Im Harn reichlich Eiweiss.

Diagnose: Erstgebärende am Ende der Schwangerschaft, lebendes, grosses Kind, I. Schieflage, rhachitisch plattes Becken III. Grades.

Am 14. XII. 97 8h p. m. Wehenbeginn, gleichzeitig Blasensprung. Muttermund 2-Markstückgross, Kopf beweglich links, Herztöne gut, links unter dem Nabel. Da bei der Enge des Beckens ein lebendes Kind durch den natürlichen Geburtsweg nicht geboren werden konnte, die Frau aber ein solches wünscht, wird um 9h 30 abends, 25 Stunden nach Wehenbeginn, die Sectio caesarea ausgeführt. Äthernarkose. Schnitt 4 Finger unter dem Process. xypoid. bis 2 Finger über die Symphyse. Hervorwälzen des Uterus, Abschluss des oberen Teiles der Bauchwunde durch provisorisch angelegte Wintersche Zangen. Manuelle Kompression. Vorderer Schnitt vom Fundus bis zum inneren Muttermund, dabei tritt eine ziemlich heftige Blutung auf, da der Schnitt die vorne und im Fundus sitzende Placenta trifft. Die Entwickelung des Kindes an den Füssen gelingt leicht, dasselbe ist 51 cm lang, wiegt 3620 Gramm und schreit sofort kräftig. Die Losschälung der Placenta und Eihäute macht keine Schwierigkeit. Austupfen der Uterushöhle, hierauf Naht durch 15 bis ins Uteruscavum durchgreifende Seidenknopfnähte. Dieselben werden erst sämtlich durchgelegt und dann erst geknüpft, um die Sicherheit zu haben, dass sie die ganze Dicke der Uteruswand mitfassten, dazwischen werden noch einzelne oberflächliche sero-muskuläre Katgutnähte gelegt. Nunmehr Sistieren der manuellen Kompression. Der Uterus kontrahiert sich gut, keine atonische Blutung. Über den in die Bauchhöhle wieder versenkten Uterus wird das Netz ausgebreitet, hierauf die Bauchwunde in drei Etagen und mit Silkwormentspannungsnähten genäht. Airolpastaverband. Schluss der Operation 10h 05m abends. Dauer der Operation 35 Min.

Verlauf: Die Rekonvalescenz ungestört. Temperatur stets normal. Vom 2. Tage ab spontaner Urinabgang, am 4. Tage auf hohe Eingiessung Stuhl. Am 9. Tage Entfernung der Bauchnähte. Heilung per primam. Bei der Entlassung am 12. I. 98 ist eine Verwachsung des Uterus mit der vorderen Bauchwand zu konstatieren. Der Fundus steht noch 2 Finger breit unter dem Nabel. Keinerlei Beschwerden. Entlassungsgewicht des Kindes 8880 Gramm.

Fall II. H. B., 34 J., IVp., wird am 19. IV. 1898 als Kreissende um 7h abends aus Dettingen, Oberamt Urach, eingebracht. Dieselbe ist seit Ende Juni 97 gravid. 3h früh Fruchtwasserabgang und Blasensprung. Von den beiden Ärzten des Ortes und der Hebamme wurde wiederholt untersucht und die Patientin wegen ihrer Beckendifformität in die Klinik geschickt.

Die Anamnese ergiebt folgende wichtige Punkte. Die ersten beiden Geburten verliefen spontan, die dritte wurde im Mai 1894 nach dreitägigem Kreissen durch eine Zange beendet, Kind tot. Als Pat. nach 14tägigem Wochenbett aufstand, brauchte sie zum Gehen einen Stock, weil sie grosse Müdigkeit und Schmerzen besonders in den Hüften verspürte. Schon vor der Geburt hatte sie starke Schmerzen im Kreuz gehabt, die während und nach der Geburt andauerten. Da sie immer schlechter gehen konnte und die Schmerzen zunahmen, liess sich Pat. endlich in die medizinische Klinik in Tübingen am 15. I. 95 aufnehmen. Es wurde damals daselbst die Diagnose Osteomalacie gestellt. Eine Eisen-Phosphor-Therapie durch zwei und einhalb Monate heilte die Pat. so weit, dass sie wenigstens am Stocke herumgehen konnte. Der Zustand besserte sich später zu Hause noch etwas, so dass sie wenigstens leichte Hausarbeit verrichten und wieder einigermassen gehen konnte. Auch der Beginn der letzten Gravidität

änderte daran nichts, bis vor etwa einem Vierteljahr starke Schmerzen in der Wirbelsäule und in den Beckenknochen auftraten, die besonders bei einiger Anstrengung so stark wurden, dass sich Pat. gar nicht mehr rühren konnte, weshalb sie die letzten 2 Monate beinahe beständig bettlägerig war. Die Unmöglichkeit, die Füsse zu spreizen, datiert bereits vom Beginne ihrer Krankheit her. Auch bemerkte damals die Pat., dass ihr die Kleider zu lang wurden.

Status am 19. IV. Hochgradig abgemagerte, kachektisch und blass aussehende Frau, die nur mühsam zu gehen imstande ist unter Unterstützung von beiden Seiten. Sie ist 140 cm gross, hat gegenüber dem 1895 aufgenommenen Masse um 1,8 cm abgenommen. Beim Stehen fällt eine ziemlich starke Lordose der Lendenwirbelsäule und geringere Kyphose der Brustwirbelsäule in die Augen. Der stark aufgetriebene Leib hängt über die Symphyse herab. Der Körper erscheint auffallend kurz, dadurch dass der Thorax bis in das Becken heruntergesunken ist, derart, dass die Crista ossis ilei links der Höhe der 6. Rippe in der Mammillarlinie entspricht. Die drei untersten Rippen sind in das Lumen der Darmbeinschaufeln hineingetreten. An den Knochen des ganzen Körpers, insbesondere an der Clavicula und den Rippen lässt sich eine auffällige Zartheit konstatieren. Die Beine können wohl im Hüftgelenke gebeugt aber nicht gespreizt werden. Jeder Versuch zur Abduktion löst heftige Schmerzen in der Hüfte aus. Die äusseren Beckenmasse sind: Sp. 23,3, Cr. 26, Tr. 27 Conj. ext. 18,5. Die Austastung des Beckens ergiebt: Promontorium leicht zu erreichen, C. diag. 9,2, C. vera. 7,2. Das Becken ist deutlich quer verengt, in der Gegend der beiden Hüftgelenkspfannen stark nach innen vorgebuckelt, die Symphyse verläuft in einen schmalen Schnabel nach vorn, der es nicht gestattet, einen Finger einzulegen. Der Beckeneingang kartenherzförmig. Doppeltes Promontorium, das wahre Promontorium bedeutend ins Becken heruntergetreten, das Kreuzbein spitzwinkelig nach vorne abgebogen, federt deutlich.

Diagnose: Viertgebärende, am Ende der Schwangerschaft, Kind lebend, in 2. Schädellage, von mittlerer Grösse, osteomalacisches Becken III. Grades.

Der Mangel einer anderen Entbindungsmöglichkeit, der Wunsch der Frau nach einem lebenden Kinde, sowie die Aussicht, gleichzeitig in ihrer schweren Krankheit gebessert zu werden, liessen sie in den Vorschlag der Sectio caesarea leicht einwilligen.

Es wird deshalb um 10 h abends, 19 Stunden nach dem Wehenbeginn in Äthernarkose operiert. Schnitt 4 Finger über dem Nabel bis 2 Finger über die Symphyse. Vorwälzen des Uterus, provisorischer Schluss der Bauchdecken durch Zangen. Quere Incision über den Fundus, so dass der Schnitt beiderseits 3 cm vor der Tubeninsertion endigt, unter gleichzeitiger manueller Kompression des Uterus. Der Schnitt hat eine Länge von ca. 15 cm und trifft in der rechten Tubenecke den Placentarrand. Die Blutung aus der Wund ist minimal, nur im rechten Wundwinkel spritzt ein grosses Gefäss, das umstochen wird. Das in Kopflage befindliche Kind wird leicht an den Füssen extrahiert und ist völlig lebensfrisch. Es ist 47,5 cm lang und 2950 Gramm schwer. In der Kreuzbeingegend hat dasselbe eine Spina bifida mit ungefähr apfelgrosser Meningocele. Die Haut über derselben ist verdünnt und gerötet, exulceriert in den nächsten Tagen. Das ohnehin schwächliche Kind stirbt am 4. Tage post partum. — Gleich nach der Entwickelung des Foetus wird die Manualkompression aufgelassen, trotzdem blutet es kaum aus dem Schnitte. Nunmehr rasche Ablösung der Placenta und

Eihäute; der Uterus kontrahiert sich gut, die im Cavum uteri angesammelten Cruormassen werden durch den offenen Muttermund nach der Vagina zu ausgepresst, hierauf Naht mit 12 Seidennähten, welche die Decidua mitfassen. Dazwischen werden noch einige oberflächliche Katgutnähte gelegt, hierauf die Tuben und Ovarien beiderseits doppelt abgebunden und mittelst des Elektrocautères entfernt. Schluss der Bauchwunde durch die typische Bauchnaht. Airolpastaverband. Ende der Operation $10^h\,45^m$ p. m. Dauer 45 Minuten.

Verlauf: Das Befinden der an und für sich bereits sehr herabgekommenen Patientin war in den ersten Tagen nach der Operation ein nur wenig befriedigendes. Die Temperatur gering erhöht, zweimal abends auf 38,4 Axillartemperatur steigend. Dabei klagte sie vom zweiten Tage an beständig über Stechen in der rechten Brustseite, der Puls hielt sich meist auf 120. Ausserdem plagten die Blähungen des gar nicht vorbereiteten und entleerten Darmes, die zu einem Meteorismus in den ersten 4 Tagen führten, die Frau sehr, so dass ihr erst durch täglich mehrmals wiederholte hohe Eingiessungen Linderung verschafft werden konnte. Nach und nach trat langsam eine Kräftezunahme ein. Am 21. Tage Entfernung der Nähte, Heilung per primam. Am 23. Tage erstmaliges Aufstehen und Gehversuche. Nah 8 Tagen vermag die Patientin allein zu gehen, was sie seit 2 Monaten nicht mehr konnte. Der Gang ist watschelnd, doch ohne Schmerzen. Am 33. Tage wird die Patientin entlassen. Entlassungsbefund: Der Uterus noch stark vergrössert, liegt, an der vorderen Bauchwand fixiert, im rechten Hypochondrium. Abduktion der Beine nur in geringem Grade möglich, Versuche dazu noch mässig schmerzhaft.

Am 8. Juli antwortete sie auf eine Anfrage nach ihrem Wohlergehen: ‚Ich spüre keine Schmerzen in den Gliedern, kann ordentlich laufen", und Mitte August stellte sie sich, und zwar ohne Beschwerden, nochmals vor.

Fall III. P. B., 28 J., IIp., lernte mit 3 Jahren das Gehen, hatte die „englische Krankheit".

I. Geburt: In hiesiger Klinik am 5. V. 94. Nach 22 stündigem Kreissen wird ein nicht ausgetragenes Kind von 2390 Gramm mit sehr weichem, konfigurablem Kopf spontan geboren. Der damalige Geburtsbericht besagt: „Das linke Scheitelbein ist ganz bedeutend abgeflacht, infolgedessen der Kopf eine auffallende Assymmetrie zeigt. Auf dem linken Scheitelbein eine etwa 50-Pfennigstückgrosse Druckmarke vom Promontorium. Die Schädelknochen stark übereinander geschoben. Nur die geringe Entwickelung der Frucht und die Konfigurationsfähigkeit des Kopfes haben die spontane Geburt ermöglicht." Das Kind kommt schwer asphyktisch, wird jedoch nach einer halben Stunde wiederbelebt und lebt noch.

Letzte Periode am Anfang September 1897. Konzeption 30. IX. 1897. Kleine kräftige Person mit deutlich rhachitischem Rosenkranz, Verdickung der Epiphysen an den Vorderarmknochen und leichter Krümmung der Oberschenkel. Beckenmasse: Sp. 26, Cr. $28^1/_2$, Tr. $32^1/_2$, Conj. ext. 18,5. Conj. diagon. 9,6, Conj. vera 7,6.

Diagnose: Zweitgebärende, am Ende der Gravidität, lebendes, grosses Kind, II. Schädellage, rhachitisch plattes Becken II.—III. Grades.

Zweite Geburt: Am 8. VI. 98, 12^h mittags Wehenbeginn. Um 3^h p. m. Muttermund thalergross, Kopf beweglich in II. Schädellage über dem Becken-

eingang. Grosser und harter Kopf. Von 6^h abends an sehr kräftige Wehen, trotzdem tritt der Kopf nicht ins Becken ein und steht um 12^h nachts bei 5-Markstückgrossem Muttermund noch hoch beweglich. Jetzt 0,03 Morphium subkutan, worauf die Wehen sistieren und die Gebärende 2 Stunden schläft. Um 2^h nachts wird bei eröffnetem Muttermund die Blase gesprengt, worauf wieder kräftige Wehen einsetzen. Nunmehr ist der Kopf aufs Becken fixiert. Morgens um 7^h wird die Patientin für $1^1/_2$ Stunden in Walchersche Hängelage gebracht. Um $^1/_2 9$ steht der Kopf immer noch über dem Beckeneingang. Die Frau wünscht ein lebendes Kind, deshalb wird die Sectio caesarea beschlossen, da durch das erfolglose 21stündige Kreissen der Beweis erbracht ist, dass die Geburt eines lebenden Kindes per vias naturales, etwa wie beim ersten Kinde, diesmal ausgeschlossen sei.

Operationsbeginn 9^h 10^m a. m. in der klinischen Stunde vor den Studierenden im Hörsaal der Klinik. 10 Minuten vor Beginn subkutan 1 Spritze Secale. corn. (Denzel). Bauchschnitt 4 Finger über dem Nabel beginnend bis 2 Finger über die Symphyse. Der Uterus wird vorgewälzt, die Bauchdecken zugeklemmt und der Uterus manuell komprimiert. Querer Fundalschnitt wie in Fall II. Derselbe wird derart ausgeführt, dass erst ein kurzer Schnitt in der rechten Tubenecke die ganze Dicke der Uteruswand durchdringt, dann unter Leitung des Fingers, der ins Cavum uteri eingeführt wird, die weitere Durchtrennung des Uterus und der Eihäute vollendet wird. Während der Schnittführung trat fast keine Blutung auf. Trotz Loslassen der Digitalkompression sofort nach Anlegung des Schnittes für die ganze übrige Operationsdauer bleibt die Blutung äusserst gering, die Operation ist sozusagen ganz trocken, ein sehr bemerkbarer Unterschied gegenüber dem Längsschnitt. Die Entwickelung des Kindes an den Füssen gelingt, wie immer, leicht. Dasselbe ist mässig asphyktisch, hat stark konfigurierten Schädel, der eine mittelgrosse Kopfgeschwulst trägt. Nach 5 Minuten schreit das Kind kräftig; dasselbe wiegt 3350 Gramm, ist 49 cm lang. Sofort nach der Extraktion Ausräumung des rechts und hinten sitzenden Mutterkuchens und der Eihäute. Der Uterus kontrahiert sich gut, man beobachtet deutlich die Fältelung des Peritonealüberzuges. Es werden nun von rechts nach links fortschreitend 12 durchgreifende Seidennähte gelegt, dieselben aber erst, nachdem sie sämtlich durch das Uteruscavum geführt sind, geknüpft. Dazwischen werden noch einzelne oberflächliche Katgutnähte nötig. Die Nahtstelle und deren Umgebung sieht anämisch, stellenweise blass aus, weshalb die Befürchtung der Möglichkeit einer Gangrän geäussert wird. Leichte Massage des nichtgenähten Teiles des Uterus gleichzeitig mit Auspressen der von der Placentarinsertionsstelle stammenden Blutcoagula aus dem Uteruslumen. Versenken des sehr gut kontrahierten Uterus. Bauchnaht. Airolpastaverband. Schluss 9^h 45 a. m.

Verlauf: Temperaturmaximum am 3. Tage 38.4 bei 106 Puls. Vom 6. Tage an Puls und Temperatur normal. Noch am Operationstage spontaner Urinabgang und Flatus. Vollkommene Euphorie. Am 8. Tage auf hohen Einlauf reichlich Stuhl. Weiterer Verlauf überaus zufriedenstellend. Heilung per primam. Entlassungsgewicht des Kindes 3340 Gramm. Befund am Austrittstage: Uterus mit seinen unteren 2 Dritteln an die Bauchwand adhärent, gestreckt, Fundus 2 Finger rechts unterhalb des Nabels. Keine Beschwerden.

Als Vorzüge der queren Schnittführung im Fundus uteri machte Fritsch geltend: 1. Die Blutung aus der Wunde, welche infolge des paralellen Verlaufes von Schnitt und Hauptgefässen des Uterus durch das Querfassen der grossen arteriellen Stämme mittelst der Naht sehr leicht zu beherrschen ist, sei ausserordentlich gering. 2. Rasche Verkleinerung der Uteruswunde durch die Kontraktion. 3. Reinbleiben der Bauchhöhle von Blut und Fruchtwasser, insbesondere bei Anwendung der Beckenhochlagerung. 4. Das Kind lasse sich leichter entwickeln. 5. Der Assistent könne ungestört die Ligg. lata und Cervix komprimieren. Endlich 6. wäre durch Höherlegen des Bauchschnittes die Gefahr der Hernienbildung geringer.

Der quere Fundalschnitt nach Fritsch wurde bis nun[1]), so weit publiziert ist, 29 mal ausgeführt; 18 mal bei konservativem Kaiserschnitt, 10 mal mit nachfolgender Amputatio supravaginalis nach Porro, 1 mal bei späterer Totalexstirpation des Uterus.

Für die Beurteilung der Heilungschancen des Fritschschen Verfahrens können nur jene 18 Fälle in Frage kommen, bei denen der Uterus wieder genäht, also erhaltend vorgegangen wurde. Die übrigen 11 Fälle, bei denen teils von vornherein die Wegnahme des Uterus geplant war, teils nachträglich wegen Komplikationen (Atonie, Tumoren) nötig wurde, beweisen natürlich nichts für den End- bez. Heilerfolg dieser Methode, sind aber doch für die im Verlaufe der Operation wahrnehmbaren Unterschiede gegenüber dem früheren Verfahren verwertbar.

17 der 18 Fälle von Nahtkaiserschnitt erzielten völlige Heilung; bei 24 Operationen mit Querschnitt, kamen mehr oder minder die von Fritsch hervorgehobenen Punkte zur Beobachtung, nur in 5 Fällen wurde nichts Unterschiedliches gegen früher berichtet.

Auch bei den hier ausgeführten beiden Querschnitts-Operationen traten einzelne der betonten Vorteile hervor.

Der hervorstechendste war: die geringe Blutung aus der Uteruswunde, sowie die rasche Verkleinerung derselben.

Die Entwickelung des Kindes sowie die Reinhaltung des Abdomens gelangen ebenfalls unschwer und zwar auch ohne Beckenhochlagerung. Doch kann man diese beiden Umstände wie auch die angeblich bessere Möglichkeit der manuellen Kompression keinesfalls als besondere Vorzüge der Methode ansehen, da sie ja

[1]) Juli 1898.

nahezu eben so leicht auch bei den früheren Operationsweisen zu erzielen waren, wenn man extraperitoneal d. h. mit Vorwälzung des Uterus und provisorischem Schluss der Bauchdecken operierte.

Dagegen konnte ein zweifelloser Unterschied in der auffallend geringen und rasch sistierenden Blutung aus der Wunde gesehen werden, sowie in der schnellen Verkleinerung dieser.

Was nun der Grund zu der Geringfügigkeit und dem raschen Versiegen der Blutung sei, ob sie nach der von Fritsch (Everke und Johannovsky) angegebenen Erklärung als eine Folge des gleichgerichteten Verlaufes von Schnitt und Hauptgefässen und deshalb querer Umstechung dieser mittelst der Naht, aufzufassen sei, oder ob die Ursache nicht vielmehr in der starken Kontraktion und dem hohen Tonus der kräftigen, in der ganzen Schnittlänge gleichmässig dicken Muskelmasse, in welche der Schnitt eindringt, oder auch in der nach Nagel anzunehmenden, im allgemeinen geringeren Gefässversorgung des Uterusfundus zu suchen sei, kann nicht entschieden werden.

Immerhin spricht für die beiden letzteren Möglichkeiten, die schon wiederholt und auch in unseren Fällen beobachtete Erscheinung, dass die Blutung auch ohne Kompression der Ligg. lata ganz spontan sehr rasch zum Stillstand kommt! Ja, es bedarf auch nicht einmal der als blutstillend angegebenen, zur Umstechung der Äste der Arter. spermatic. int. dienenden, beiden seitlichen Ligaturen an den Enden des Fundalschnittes, wenn nicht gerade ein ausnehmend grosses Gefäss getroffen wird. Auch ohne diese und trotz sofortigem Nachlassen der Manualkompression der Cervix war in beiden Fällen auch vor der Naht die Blutung überraschend gering. Diese zwei Momente lassen es wahrscheinlicher erscheinen, dass den Grund für die geringere Blutung eine Ursache bildet, welche die Gefässe jeder Verlaufsrichtung gleichmässig beeinflusst, also vermutlich die Kontraktion der Uterusmuskulatur.

Weiter war von Interesse die Beobachtung des Anämisch-Werdens der genähten Partie im Falle III.

Everke stellte die Behauptung auf, es würden durch die Naht beim queren Fundalschnitte die grossen Uteringefässe ligiert, wodurch an der Nahtstelle eine derartige Anämie des Gewebes hervorgerufen werde, dass es zur Nekrose und nicht zur Verheilung der Uteruswunde kommt. Deshalb sei der Fundalschnitt nicht anzuwenden. Zu dieser Annahme gelangte Everke auf Grund seines letal verlaufenen ersten Kaiserschnitts mit Fundusquerschnitt. Die Mög-

lichkeit dieser Erklärung war nun theoretisch wenigstens nicht ganz auszuschliessen und deshalb solange nicht zu bestreiten, als nicht klinische Erfahrungen darüber vorlagen. Allein dieser erste und einzige Todesfall ist nach der Überzeugung der meisten Autoren mit grösserer Wahrscheinlichkeit als septischer zu deuten und alle anderen, die bisher nach dieser Methode operiert wurden, sind ausnahmslos geheilt!

Diese Thatsache allein muss Everkes Hypothese allen Boden entziehen. Aber auch in unserem, durch die sichtliche Anämie scheinbar für diese Theorie sprechenden Falle widerlegte der völlig ungestörte Verlauf schlagend alle Bedenken.

Übrigens ist die durch die Naht geschützte Ischämie des Gewebes wahrscheinlich nur eine temporäre, denn infolge der nachfolgenden puerperalen Involution des Uterus, werden wohl in kurzer Zeit auch festgeschnürte Nähte nicht in dem Masse konstringieren, dass sich nicht die Zirkulation auch an der Nahtstelle rasch wieder herstellen könnte. Clemenz beobachtete ein Lockerwerden der Nähte noch während der Operation! Deswegen wird es sich nicht empfehlen, mit Rücksicht auf die Befürchtung einer Ernährungsstörung die Nähte lose zu knüpfen (Johannovsky), um so weniger, als doch von dem Dichtbleiben der Naht der Erfolg der Operation abhängt!

Durch eine gute Uterusnaht das Endresultat der Kaiserschnittsoperation zu gewährleisten, ist ja seit vielen Jahren das Ziel der Geburtshelfer gewesen. War doch die Naht, das Schmerzenskind des Kaiserschnittes, derart gefürchtet, dass viele den Höhepunkt dieses Strebens erreicht sahen, als man jene und die Gefahren, die von ihrer Seite drohten, durch das Porrosche radikal entfernende Verfahren vermeiden gelernt hatte. Erst Sängers Bemühungen um die Uterusnaht brachten den konservativen Kaiserschnitt wieder zu Ehren, doch zeitigten sie die lange festgehaltene Überzeugung, das Gelingen der Operation hänge wesentlich von der peritonealen Decknaht ab. Auch diese Anschauung ist jetzt verlassen und man hat als die beste die einfache, ins Uteruslumen durchgreifende, jedoch exakt angelegte Sutur kennen gelernt.

Dem Anlegen gerade dieser einfachen Naht erweist sich nun der Fundalschnitt besonders günstig! Schon P. Müller rühmte seinem sagittalen Fundalschnitt nach, dass in diesem Teile des Uterus sich eine Naht anbringen lässt, die in ihrer ganzen Länge und Dicke gleichmässige und breite Wundflächen vereinigt.

Der klassische Längsschnitt spaltete sowohl den oberen, muskulären, an der Geburtsarbeit aktiv beteiligten dick-kontrahierten fundalen Uterusanteil, wie auch das passiv gedehnte, dadurch dünne und schlaffe Uterinsegment. Dieses bietet nun für die Naht infolge der oft papierdünnen Beschaffenheit der Wände, bei der Adaption der Wundränder Schwierigkeiten und führt zu dünnen, wenig resistenzfähigen Narben, wogegen die breiten, massiven und sich gleichmässig kontrahierenden Flächen des Schnittes im Fundus sich solid und genau aneinanderlegen und durch weitfassende Nähte sicherer in der richtigen Lage fixieren lassen. Ebenso verschieden wie die Dicke und Struktur dieser beiden Uterusanteile ist auch das Verhalten des zu ihnen gehörigen Peritonealüberzuges.

Während das Bauchfell dem Uterusgrund fest und nahezu unverrückbar anhaftet, ist es über dem unteren Uterinsegmente lose und leicht verschieblich befestigt. Die Folge dieser anatomischen Verhältnisse ist nun, dass es wohl ohne Schwierigkeiten möglich ist, eine wirklich peritoneale Decknaht — sero-seröse Naht — wegen der Verschieblichkeit des Peritoneums an dem unteren Gebärmutterabschnitte anzubringen, eine solche aber am Fundus uteri durch die feste Adhärenz des Bauchfellüberzugs an seiner Unterlage ohne künstliche Loslösung geradezu zur Unmöglichkeit wird. Nur dann, wenn sich die Uterusmuskulatur gegen die Wunde zu so einstülpt, dass zu beiden Seiten des Wundrandes Wülste sich erheben, ist nach den Berichten eine Art von Peritonealnaht möglich. Dies soll jedoch nur dann, und auch nicht immer regelmässig stattfinden, wenn bei der Uterusnaht knapp am Wundrande ein- und ausgestochen wird. Auf eine sero-seröse Naht, die man solange für unumgänglich hielt, muss man daher bei der Anlegung des Fundusschnittes meist verzichten; das bedeutet aber keinen Nachteil für das Endergebnis, denn die Entbehrlichkeit der Peritonealnaht beim Kaiserschnitte ist ja nunmehr anerkannt.

Noch ein bisher nicht genügend berücksichtigter Punkt verdient Beachtung. Es ist die von Johannovsky und auch jüngst von Riedinger berührte Frage nach dem Verhalten des Uterus nach der Heilung.

In sämtlichen drei berichteten Fällen fand sich der Uterus hochstehend, sehr gross, nach rechts deviiert und an der Bauchwand mit seinem vorderen Anteile fixiert.

Die mangelhafte Involution und der Uterushochstand ist ein beim Kaiserschnitt regelmässiges Vorkommnis, das auch Prof.

Döderlein während seiner Leipziger Thätigkeit ausnahmslos beobachtete. Bei kongruentem Verlauf von Uteruswunde und Bauchschnitt ist es nun a priori leicht begreiflich, dass es zur Bildung von Adhäsionen kommt. Legt sich doch hier die Serosawunde des Uterus an die des gespaltenen Peritoneum parietale innig an. Schwieriger aber ist es zu verstehen, warum auch dann abnorme Fixationen zwischen Bauchwand und Gebärmutter sich ausbilden, wenn die beiden Schnitte senkrecht aufeinander und derart entfernt verlaufen, dass sie sich vermutlich gar nicht berühren. Offenbar kann auch die intakte Serosa der Uterusvorderfläche Verwachsungen mit der Peritonealwunde eingehen und kommt die Lage des Uterusschnittes dafür gar nicht in Betracht.

Auf das regelmässige Konstatieren dieser pathologischen Befestigung des Uterus nach Sectio caesarea ist bisher wenig Gewicht gelegt worden. Vielfach übersah man sie wohl auch deshalb, weil sie sich durch die bimanuelle Untersuchung nicht ganz sicher feststellen lässt; ohne Schwierigkeiten und ganz bestimmt kann man dieses Festhaften dadurch nachweisen, dass eine dicke Sonde in den Uterus eingeführt und nun mittelst dieser die Gebärmutter abwechselnd seitwärts und nach hinten bewegt wird. Beim Rückwärtsdrängen des Uterus bildet sich an der Adhäsionsstelle in den Bauchdecken ein Trichter oder Grübchen, bei seitlichen Exkursionen folgt die Bauchhaut der Fixationsstelle deutlich dem sich verschiebenden Organe. Es sind also trotz inkongruenter Schnittanlegung und, obwohl zwischen die Uterus- und die Laparotomiewunde das Netz zu liegen kommt, Bauchwandadhäsionen nicht vermeidbar.

In dieser Beziehung ist also der erwartete Vorteil gegenüber dem Längsschnitte ausgeblieben.

Die beiden Hauptvorteile aber: die geringere, rasch und spontan endigende Blutung und die massivere Narbe, sowie die bisherigen glänzenden Erfolge lassen die Fritschsche Schnittführung als die Methode der Zukunft erscheinen.

Auch zur Erörterung einer anderen Kaiserschnittsfrage bietet einer der Fälle Gelegenheit.

Es ist jene: Ob bei Osteomalacischen der konservative Kaiserschnitt mit gleichzeitiger Kastration, oder die Amputatio uteri nach Porro, beziehungsweise die Totalexstirpation des Uterus

vorzuziehen sei. Fehlings Vorschlag: bei Osteomalacie durch Wegnahme der Ovarien Heilung zu erzielen, hat sich nach vielfachen Operationserfahrungen als zutreffend bestätigt und so wurde denn die Kastration als eine typische in 80—90 % Genesung bewirkende Behandlung anerkannt. Wiewohl es nun feststand, dass der Fortfall der Eierstöcke allein genügt, um die Krankheit zum Stillstand zu bringen oder auch völlige Wiederherstellung zu erreichen und es keineswegs auch der Amputation des Uterus dazu bedürfe, wie man ursprünglich angenommen hatte, hielten doch die meisten Operateure bis heute daran fest, bei einem Kaiserschnitt wegen Osteomalacie die Porrosche supravaginale Amputation anzuschliessen. Nur wenige haben den Weg der anderen Möglichkeit beschritten: Lediglich zu kastrieren, den Uterus aber zu erhalten und zu nähen. In der Litteratur der letzten 8 Jahre fand ich unter 92 bei Osteomalacie ausgeführten Kaiserschnitten 69 Porro-Operationen, 10 Fälle von Sectio caesarea conservativa ohne Kastration, 1 Totalexstirpation und nur 12 mal Kastration und Kaiserschnitt mit Naht des Uterus verzeichnet.

Letzteres auch in dem vorliegenden Falle gewählte Verfahren ist also bisher in der Minderzahl geübt worden.

Als Einwände gegen dasselbe wurden vorgebracht: der Uterus ohne Ovarien sei „wertlos“ für die Trägerin, enthalte aber hingegen noch weiterhin die Gefahren der Infektionsmöglichkeit oder späterer Erkrankung.

Dagegen lässt sich nun erwidern: Dadurch, dass vor der Operation durch Temperatur und Pulsbestimmung eine bereits erfolgte Infektion ausgeschlossen wird, wie auch durch genaue anamnestische Erhebungen über eventuelle Untersuchungen etc. und durch die heutige, so ausgebildete Asepsis können wir die Infektionsgefahr derart auf ein Minimum reduzieren, dass es kaum mehr gerechtfertigt wäre, einen nicht infizierten Uterus nur aus Scheu vor der Infektionsgefahr wegzunehmen. Anderenteils heisst es wohl die Prophylaxe zu weit treiben, wenn man ganz gesunde Organe nur wegen der Eventualität einer späteren Erkrankung entfernt. Hat ja doch wohl als oberstes Gesetz für das ärztliche Handeln der Grundsatz zu gelten: Jeder Eingriff sei für die Patientin möglichst gering zu gestalten; und diese Erwägung war bei uns für die Wahl der Kastration ausschliesslich entscheidend!

Nicht allein die funktionelle Wertlosigkeit des gesunden, aber generationsuntüchtigen Organes ist es, die in Betracht kommt,

sondern vielmehr die Grösse des Eingriffs, welchem die Patientin unterworfen wird.

Auch in der Tübinger Klinik wird der Standpunkt vertreten: Man dürfe im gegebenen Falle den funktionslosen Uterus mit entfernen, aber nur dann, wenn dies zum Heile der Kranken aus klinischen oder technisch-operativen Gründen unbedingt nötig ist. So etwa bei vaginalen Adnexoperationen, um den für die Frau vorteilhafteren Operationsweg par vaginam durch Raumbeschaffung beschreitbar zu machen. Auch anlässlich einer Sectio caesarea, dann wenn in dem Organe selbst oder in dem Allgemeinzustand der Kreisenden eine Indikation zur Eliminierung gelegen ist. Lässt sich aber der gesunde Uterus erhalten, so wird sicherlich der Kranken dadurch ein Dienst erwiesen, dass man sie vor einer schwereren, weitergehenden und sie mehr verstümmelnden Operation bewahrt.

In der neuesten Publikation „Über 100 Sectiones caesareae" zählt Leopold neuerdings die Osteomalacie als Indikation für den Porroschen Kaiserschnitt auf. Da er jedoch die Entscheidung, ob erhaltender oder entfernender Kaiserschnitt, für jeden Fall gesondert nach seinen Einzelheiten treffen will, so steht er de facto wohl auf dem sehr ähnlichen Standpunkte: dort, wo es angeht, konservativ zu verfahren.

Als erster wies Schauta 1897 auf die Möglichkeit hin, bei konservativem Kaiserschnitt durch Kastration allein Heilung zu erstreben. Kurz darauf befürwortete Wiedow dieses Verfahren. Abgesehen von Löhlein und Zweifel, die wohl gelegentlich von der Opportunität dieses Vorgehens sprachen, ohne aber es selbst praktisch zu erproben, haben sich Solowij, Kleinwächter, v. Velits auf Grund eigener Erfahrungen empfehlend ausgesprochen. Ersterer, sowie Frey, Poppe, Mermann und insbesondere Heidenhain haben in neuester Zeit mit Hinblick auf selbsterlebte Operationen die Vorzüge dieses Verfahrens betont.

Poppe, der aus allerdings älteren und nur teilweise verwertbaren Statistiken die Mortalität bei Porro und Nahtkaiserschnitt einander gegenüberstellte, fand für die supravaginale Amputation 60—46 %, für die Sectio conservativa 25 — 20 % Sterblichkeit.

Die neueste Zusammenstellung der Todeszahlen bei Leopold ergiebt für die erhaltende Methode 9,8 %, für die entfernende 10,3 %.

Unter den 91 nur aus der Indikation der Osteomalacie vorgenommenen Kaiserschnitten der letzten Jahre fand ich 69 Porro-

Fälle mit 9 Toten, d. i. 13,4 % Mortalität. Die bisher konservativ operierten 12 Fälle mit Kastration wurden bis auf einen alle geheilt = 8,3% Sterblichkeit, von den Nahtkaiserschnitten ohne Kastration starben 2, also 20 %.

Wenn nun auch das Ergebnis eines so beschränkten statistischen Materials keineswegs weitere Schlüsse zu ziehen gestattet, so spricht doch sicherlich der günstige Verlauf beinahe sämtlicher bis jetzt konservativ mit Kastration behandelter Osteomalacie-Kaiserschnitte für das Verfahren.

Nachtrag.

Von Professor Döderlein.

Seit Abschluss vorstehender Arbeit habe ich noch 2 Fälle von Kaiserschnitt mit querem Fundalschnitt ausgeführt. Beide sind geheilt und rechtfertigen unser Eintreten für diese Methode. Im ersten dieser beiden Fälle machte sich der Vorgang der thatsächlich viel geringeren Blutung um so liebsamer geltend, als ich wegen Nabelschnurvorfall im Interesse des Kindes ganz plötzlich und rasch zur Operation schreiten musste. Wegen Zusammentreffens verschiedener Umstände musste ich ohne Assistenz zu operieren anfangen. Bis zum Beginne der Naht war ich allein mit der die Nähte reichenden Operationsschwester. Es ist für den im Privathaus mit keiner oder geringer Assistenz arbeitenden Arzt sicher ein recht wichtiger Vorteil, eine Methode zu besitzen, bei welcher die Blutung aus der Uteruswunde wesentlich geringer ist. In dem einen Falle spritzten im seitlichen Wundwinkel grössere Gefässe, die durch je eine Naht prompt zum Verschluss gebracht wurden.

Der Umstand, dass die Uteruswunde allenthalben gleich dick ist und sich im stärkst kontrahierenden Teil des Corpus befindet, erleichtert den soliden Verschluss derselben und wird wohl auch der Festigkeit der Narbe zu gute kommen.

(Litteratur und Tabellen siehe folgende Seiten.)

Litteratur.

1. Braun, G., Sitzungsbericht. Centralblatt f. Gyn. u. Geb. 1897, No. 45.

2. Braun-Fernwald, Wiederholter Kaiserschnitt in einem Falle hochgradiger Spondylolisthesis. Centralbl. f. Gyn., 1898. Nr. 19.

3. Bulius, Osteomalacie und Eierstock. Beiträge zur Geb. u. Gyn. Bd. I. Heft 1, 1898.

4. Clemenz, Sect. caes. cons. mit querem Fundalschnitt nach Fritsch (wegen Carcin). Centralbl. f. Gyn. u. Geb., 1898. Nr. 10.

5. Everke, Über die Anlegung des Uterusschnittes bei Sectio caesarea. Monatsschrift f. Geb. u. Gyn., Band VI, Heft 1. 1897.

6. Everke, Einiges über Sectio caesarea. Münchener med. Wochenschr. Nr. 21, 1898.

7. Frank, Sitzungsbericht. Centralbl. f. Geb. u. Gyn., 1898, Nr. 24.

8. Frey, Zur Kasuistik des Kaiserschnittes mit Kastration bei Osteomalacie. Centralbl. f. Gynäk., 1897, Nr. 46.

9. Fritsch, Ein neuer Schnitt bei Sectio caesarea. Centralbl. f. Gynäk., 1897, Nr. 20.

10. Guéniot, Heilung der Osteomalacie nach einem Kaiserschnitte. Abeille medici 1892, 15. Februar.

11. Heidenhain: Zwei konservative Kaiserschnitte mit querem Fundusschnitt wegen osteomalakischer Beckenenge. Centralblatt f. Gynäkologie, 1898. Nr. 24.

12. Hahn, H., Ein Fall von Sectio caesarea conservativa mit dem Fundalschnitt nach Fritsch. Wiener klin. Wochenschrift, Nr. 23, 1897.

13. Horn: Sitzungsbericht. Centralbl. f. Gynäk., 1898, No. 24.

14. Johannovsky, Über die verschiedenen Uterusschnitt-Methoden bei Sectio caesarea conservativa. Monatsschrift f. Geb. und Gyn., Band VI, Heft 4.

15. Kirchhoff, A., Kaiserschnitt mit Schnittführung nach Fritsch. Deutsche med: Wochenschrift, 1897, Nr. 3.

16. Kleinwächter, Zur Frage der Kastration als heilenden Faktor der Osteomalacie. Zeitschrift für Geb. u. Gyn., Bd. XXXI., Heft 1.

17. Knauer, E., Der Fritschsche quere Fundalschnitt bei Sectio caesarea conservativa, Wiener klin. Wochenschr., Nr. 49, 1897.

18. Lodemann, Sectio caesar. bei osteomalakischem Becken. Centralbl. f. Gyn., Nr. 24, 1893.

19. Leopold u. Haake, Über 100 Sectiones caesareae. Arch. f. Gyn., Bd. LVI, 1898, 1. Heft.

20. Müller P. (Bern), Über den Fundalschnitt bei Sectio caesareae. Centralbl. f. Gyn., Nr. 9, 1898.

21. Nagel, W., Beitrag zur Anatomie der weiblichen Beckenorgane. Arch. f. Gyn. u. Geb., Bd. LIII.

22. Poppe, C., Über die Kastration bei Osteomalacie. Inaug. Dissert. Freiburg i. B., 1895.

23. Riedinger, Zwei Fälle von Fundalschnitt bei Sectio caesarea conservativa. Centralbl. f. Gynäk., Nr. 29, 1898.

24. Salus, H., Über 3 Fälle von Kaiserschnitt. Prager medic. Wochenschrift, 1896, Nr. 13.

25. Siebourg, L., Über vier Fälle von Sectio caesarea nach Porro bezw. mit Totalexstirpation wegen Osteomalacie. Monatsschrift f. Geb. u. Gyn., Bd. VII, Heft 6.

26. Siedentopf, Ein Fall von Kaiserschnitt mit Eröffnung des Uterus durch queren Fundalschnitt und Totalexstirpation wegen Sepsis. Centralbl. f. Gyn., 1898, Nr. 4.

27. Solowij, A., Osteomalacie und Kaiserschnitt. Centralbl. f. Gynäk., 1892, Nr. 38.

28. Solowij, A., Konservativer Kaiserschnitt mit Kastration bei Osteomalacie. Centralbl. f. Gyn., 1898, Nr. 25.

29. Steinthal, Ein Fall von Kaiserschnitt nach Fritsch bei Uterusmyom. Centralbl. f. Gyn., 1898, Nr. 14.

30. v. Velits, Über die Behandlung der Osteomalacie. Zeitschr. f. Geb. u. Gyn., XXIII, Heft 2.

31. Winckler, Über den Fundalschnitt bei Sectio caes. nach H. Fritsch, Reichenberg. Correspond.-Blatt deutscher Arzte, Nr. 9.

32. Winternitz, E., Ein Kaiserschnitt mit günstigem Ausgang für Mutter und Kind. Deutsche medic. Wochenschr., 1892, Nr. 32.

33. Wiedow, Veränderung der Indikationsstellung zum Kaiserschnitt 1887. Centralbl. f. Gyn., Nr. 39.

(Tabellen siehe folgende Seiten.)

Zusammenstellung der bisher durch Kastration bei Sectio caesarea conservativa behandelten Fälle von Osteomalacie.*)

Nr.	Operateur	Litteratur	Datum der Kastration	Alter	Konzeptionen vor und nach Beginn der Osteomalacie	Erfolg	Beobachtungsdauer	Schlussresultat
1	Czyzewicz	Przeglad lekarsky 1893, Nr. 44—47. Centralblatt 1898, Nr. 25	1891			nach 3 Monaten gesund entlassen	3 Monate	geheilt
2	Döderlein		19. IV. 1898	34	2 vor 2 nach	am 33. Tage gesund entlassen	3 Monate	„kann ordentlich laufen", keine Schmerzen in den Knochen
3	Hegar (Poppe)	Poppe. Inaug.-Diss. Freiburg i. B., 1895	31. V. 1894	32	2 vor 3 nach	am 14. Tage keine Druckempfindlichkeit mehr	2 Monate	geht gut, steigt Treppen, nur d. horiz. Schambeinäst. leicht empfindlich
4	Heidenhain	Centralblatt für Gyn. 1898, Nr. 24	1. XI. 1897			im Januar 1898 blühend	$2^1/_2$ Monate	völlig geheilt
5	Heidenhain	ibidem.	7. IV. 1898			nicht ganz geheilt nach $1^1/_2$ Monaten	$1^1/_2$ Monate	wesentlich gebessert
6	Kleinwächter	Zeitschrift für Geburtshilfe, Bd. XXXI, Fall 2	22. VIII. 1891	32	6 vor			† 5 Tage p. op. an Ileus (?)
7	Madurowicz	Ungar. Archiv f. Medic. 1893, Bd. III, Heft 2	1890					Heilung der Osteomalacie
8	Madurowicz	siehe bei Poppe l. c.	1890					Heilung der Osteomalacie

9	Mermann	Frey, Centralbl. f. Gyn. 1897, Nr. 46	31. I. 1896	36	3 vor, 2 nach	3 Tage p. op. Schwinden der Schmerzen	19 Monate	völlige Heilung
10.	v. Rosthorn (Salus)	Salus, Prager medicin. Wochenschr. 1896, Nr. 13	30. VI. 1895	36	5 vor, 4 nach		6 Monate	kann wieder gut gehen
11	Solowij	Centralblatt f. Gyn. 1892, Nr. 38	9. VI. 1892	26	2 vor, 1 nach	10 Tage p. op. Verschwinden der Schmerzen	$1^1/_2$ Monate	kann allein gehen, ohne Schmerzen
12	Solowij	Centralblatt f. Gyn. 1898, Nr. 25	8. III. 1898	37	7 vor, 2 nach	10 Tage p. op. Verschwinden der Schmerzen	1 Monat	geheilt, selbständiges Gehen möglich

*) Die von Frey und Poppe gegebenen Zusammenstellungen der bisher bekannten Fälle von Kastration bei Sectio caesarea conservativa (nach Ausschluss der nicht einwandsfreien bleiben 3 von Frey und 4 von Poppe) konnte ich um 5 neue Fälle vermehren.

In dem von Frey angegebenen Fall I. von Kleinwächter, sowie im Falle Sippel ist ein Irrtum unterlaufen, bei denselben wurde nicht kastriert. Der Fall I. von Solowij ist in beiden Tabellen angeführt.

Tabelle der bisher ausgeführten Kaiserschnitte mit querem Fundalschnitt.

Nr.	Operateur	Litteratur	Datum	Indikation	Weiteres Verfahren	Blutung	Komplikationen	Resultat
1	Braun, G.	Centralblatt 1897 Nr. 45	24. V. 1897	ungleich rhachitisch verengt. B.	konservativ	bedeutend	Atonie	geheilt
2	Braun-Fernwald, R.	Centralblatt 1898 Nr. 19	7. I. 1898	Spondylolisthesis.	Porro	gering		geheilt
3	Clemenz	Centralblatt 1898 Nr. 10	28. X. 1897	Portiocarcinom.	konservativ	relativ sehr wenig		geheilt
4	Döderlein		19. IV. 1898	Osteomalac. absol. eng. B.	konservativ	sehr gering		geheilt
5	Döderlein		9. VI. 1898	rhachitisch platt. B.	konservativ	sehr gering		geheilt
6	Everke	Monatsschrift für Geb. u. Gyn. 1897, Band VI, Heft 1	6. V. 1896	enges Becken	konservativ	stark	Septische Peritonitis	†
7	Everke	Siebourg, Monatsschrift f. Geb. u. Gyn. 1898, Bd. VII, Heft 6	17. V. 1898	Osteomalac.	Porro	wie beim Längsschnitt	Bronchitis	geheilt
8	Frank	Sitzungsbericht Centralblatt 1898, Nr. 24	9. XI. 1897	drohende Uterusruptur.	konservativ	ziemlich bedeutend		geheilt
9	Frank	Sitzungsbericht Centralblatt 1898, Nr. 24	23. XI. 1897	Dehnung des unteren Uterinsegment.	konservativ	starke Blutung	Atonie	geheilt
10	Fritsch	Centralblatt 1897, Nr. 20			konservativ	gering		geheilt

11	Fritsch	Monatsschrift 1898, Bd. VII, Heft 2	8. XI. 1897	Rhachitisch platt. B.	konservativ	mässig	leichte Atonie	geheilt
12	Hahn	Wiener Klin. Wochenschrift 1897, Nr. 52			konservativ	gering		geheilt
13	Heidenhain	Centralblatt 1898 Nr, 24	1. XI. 1897	Osteomalacie	konservativ	ganz geringfügig		geheilt
14	Heidenhain	Centralblatt 1897 Nr. 24	7. VI. 1898	Osteomalac.	konservativ	ganz geringfügig		geheilt
15	Horn	Sitzungsbericht Centralblatt 1898 Nr. 24	16. XII 1897	Rhachitisch	konservativ		vorübergehende Atonie	geheilt
16	Johannovsky	Winkler, Ref. Centralblatt 1898 Nr. 4			konservativ	minimal		geheilt
17	Johannovsky	Winkler, Ref. Centralblatt 1898 Nr. 4			Porro	minimal		geheilt
18	Kirchhoff	Deutsche med. Wochenschrift 1897, Nr. 89	13. VII. 1897	Rhachitisch	konservativ			geheilt
19	Knauer	Wiener Klinische Wochenschrift 1897, Nr. 49			konservativ	gering		geheilt
20	Knauer	ibidem			Porro	gering		geheilt
21	Riedinger	Centralblatt 1898 Nr. 29			Porro	stärker		
22	Riedinger	Centralblatt 1898 Nr. 29			Porro	stärker		

Nr.	Operateur	Litteratur.	Datum.	Indikation	Weiteres Verfahren	Blutung	Komplikationen	Resultat
23	Riedinger	Centralblatt 1898, Nr. 29	29. XI.	rhachitisch allg. gl. eng. B.	konservativ	gering		geheilt
24	Riedinger	Centralblatt 1898, Nr. 29		rhachitisch platt. B.	konservativ	sehr gering		geheilt
25	Schröder	Monatsschrift 1898, Bd. VII, Heft 2	12. VI. 1897	rhachitisch platt. B.	Porro	gering	Stielexsudat	geheilt
26	Schröder	Monatsschrift 1898, Bd. VII, Heft 2	23. VIII. 1897	Osteomalacie	Porro	minimal	katarrhal. Pneumon.	geheilt
27	Schröder	Monatsschrift 1898, Bd. VII, Heft 2	6. IX. 1897	rhachitisch eng. B.	Porro	gering	septische Peritonitis	†
28	Siedentopf	Centralblatt 1898, Nr. 4	23. X. 1897	Sepsis. Rhachitisch platt. B.	Totalexstirp.	tropfenweise	Sepsis, Bauchdeckenabscess	geheilt
29	Steinthal	Centralblatt 1898, Nr. 14	6. I. 1898	Myom	Porro	sehr gering	Kind nicht zu entwickeln Sagittalschnitt nötig	geheilt

29 Fälle: 18 konservativ, 10 Porro. 1 Totalexstirpation.

Nachtrag.

30	Döderlein		17. X. 1898	Rachit. platt B.	konservativ	gering	schwere afrikanische Malaria!	geheilt
31	Döderlein		6. XI. 1898	Rachit. platt B.	konservativ	gering		geheilt

Aus der Frauenklinik der Universität Würzburg.

Spontane Geburt und Walchersche Lage bei engem Becken.

Von

Dr. **H. Bollenhagen,**

III. Assistenzarzt der Klinik.

Alle in der letzten Zeit veröffentlichten Arbeiten über die Geburt bei engem Becken gipfeln angesichts der bei operativen Entbindungen doch immer noch vorhandenen ziemlich hohen Morbidität der Mütter und Mortalität der Kinder in dem Wunsche, abwartendes Verhalten und spontane Geburt nach Möglichkeit auszudehnen. Gewiss hat auch dieser Weg seine Nachteile, stellt er doch grosse Anforderungen an die Autorität des Arztes und die Geduld der Kreissenden; und es wäre mit Freuden zu begrüssen, wenn wir ein Verfahren kennten, durch das auf einfache und ungefährliche Weise dem Geburtshindernis des engen Beckens abgeholfen werden könnte.

Mit der Anwendung der Walcherschen Hängelage besitzen wir nun thatsächlich die Möglichkeit, den geraden Durchmesser des Beckeneingangs zu vergrössern und so die räumlichen Verhältnisse des Beckens günstiger zu gestalten. Der Erfolg dieser Art des Vorgehens wird in einer Arbeit aus der Dresdener Frauenklinik (A. f. G. 56, 2) dargestellt. Vielleicht sind nicht alle Fälle so eindeutig, wie es scheint; scheidet doch ein Teil unbedingt aus, bei denen die Geburt sofort nach erfolgtem Blasensprung eintrat, wenn dieser gleichzeitig mit Anwendung der Walcherschen Lage erfolgte. Auch ist natürlich mit dem Passieren des Beckeneingangs die Wirkung der Walcherschen Lage erschöpft, und alle späterhin etwa noch eintretenden Komplikationen bleiben unbeeinflusst durch sie. So war denn auch in einer Reihe von Fällen eine entbindende Operation notwendig, die natürlich ebensowenig der Walcherschen

Lage zu Lasten zu legen ist, wie der langsame Geburtsfortschritt bei allgemein verengtem Becken, das ebenfalls, wenn auch in geringerem Umfange und mit geringerem Erfolge, für die Anwendung der Walcherschen Lage verwendet wurde.

Ist somit sowohl nach früheren Erfahrungen, als auch nach den Resultaten dieser Arbeit einerseits sicher kein Zweifel mehr an der Thatsache, dass wirklich die Walchersche Lage in einer Reihe von Fällen von mässig platten Becken den Eintritt des Kopfes erleichtert und damit auf unschädliche Weise den Geburtsverlauf zu einem nicht nur relativ verkürzten, sondern auch absolut recht kurzen gestalten kann, so ist andrerseits hiervon scharf zu trennen die Frage, ob allein die Walchersche Lage in diesen Fällen den Eintritt des Kopfes ermöglichte, d. h. ob ohne Anwendung der Hängelage eine Unmöglichkeit für den vorangehenden Kopf bestanden hätte, den Beckeneingang zu passieren. Scheinbar ist das nun der Fall. Es ergiebt sich nämlich aus einem Vergleich der Grössen der Querdurchmesser des kindlichen Kopfes mit der angenommenen Conj. vera in weitaus der grössten Anzahl der Fälle ein Überwiegen der ersteren, mithin eine scheinbare Vergrösserung der vorher berechneten Conj. vera — anders wäre ja der Eintritt des grossen Kopfes in das kleine Becken nicht verständlich. Und doch scheint mir dieser Schluss ein Trugschluss zu sein, wenigstens in dieser Allgemeinheit ausgesprochen.

An der Thatsache, dass die Conjugata durch die Lagerung nach Walcher wirklich eine Vergrösserung erfährt, besteht ja kein Zweifel, es wäre somit diese Erklärung befriedigend oder richtig, vorausgesetzt, dass die angenommene Grösse der Conjugata auch die wirkliche wäre — dieses ist nun meines Erachtens nicht für alle Fälle zutreffend.

Die Grösse der Conj. vera ist doch stets nur eine Schätzungsgrösse, und eine noch so genaue und sorgfältige Beckenmessung bleibt doch stets eine Beckenschätzung. Man rechnet im Durchschnitt $1^3/_4$ cm, oder, bei genauerer Beobachtung, bei Becken mit tief stehendem Promontorium $1^1/_2$ cm und bei solchen mit hochstehendem Promontorium 2 cm von dem Masse der Conj. diagonalis ab. Doch ist diese Schätzung nur bedingterweise eine genügend genaue. Es müsste bei jedem Becken vielmehr über den Stand des Promontorium, Höhe der Symphyse etc. berichtet sein. Begnügt man sich, wie auch in der angegebenen Arbeit mit dem ersteren Verfahren, so erlangt man wohl Resultate, die für die Frage, wie

der vorliegende Fall therapeutisch zu behandeln sei, genügend sind, die aber nicht dazu berechtigen, die Masse der angenommenen Conj. vera mit dem kindlichen Kopfe zu vergleichen und von einem eventuellen Missverhältnis beider zu sprechen. Kommt somit in allen Fällen von Anwendung der Walcherschen Lage die Grössenzunahme der Conj. vera gewiss erleichternd dem Geburtsfortgang zu statten, so haben wir aber doch keinen Massstab dafür, inwieweit sie absolut notwendig war für das Zustandekommen der Geburt: was aber doch gerade bewiesen werden sollte.

Vermisst wird ferner eine Angabe über die Verhältnisse des kindlichen Kopfes. Wir erwarten die Angabe, ob der Kopf überhaupt konfiguriert war, waren die Knochen hart oder weich, die Nähte eng oder weit. Je nachdem das Eine oder das Andere der Fall war, haben wir uns den Durchtritt des Kopfes als durch ihn selber ermöglicht oder durch die Vergrösserung der Conj. vera veranlasst vorzustellen; für einen dritten Teil der Fälle wird sich eine Kombination beider Faktoren ergeben, zumal unter Berücksichtigung der aufgebotenen Wehenthätigkeit. Erst nachdem wir uns so für jeden einzelnen Fall diese 3 Faktoren — Becken, Kopf, Wehen — vergegenwärtigt und verglichen haben, werden wir imstande sein, richtig zu beurteilen, in wievielen Fällen thatsächlich die Vergrösserung der Conj. vera das einzig wirksame Moment darstellte, und wie oft auch ohne Walchersche Lage eine spontaner Ausgang der Geburt zu erwarten und zu erreichen war.

Zu diesem Gedankengang kam ich durch Beobachtung eines Falles von Geburt bei rhachitisch-plattem Becken: Es handelt sich um eine Vpara. Alle früheren Geburten verliefen spontan; die erste war 1887; die zweite 1889, ihre Dauer 12 Stunden, das Kind wog 3200 Gramm, der mässig grosse Kopf war wenig konfiguriert. Die dritte Geburt 1892 war innerhalb 4 Stunden beendet, das Kind war klein, 2700 Gramm schwer; es findet sich im Geburtsjournal die Bemerkung: Der spontane Geburtsverlauf erklärt sich nur aus der ausserordentlichen Kleinheit des Kopfes sowie der Weichheit der Knochen. Von der vierten Geburt, die zu Hause stattfand, wissen wir nur, dass sie ziemlich schnell spontan verlief. Die Frau befindet sich jetzt am Ende ihrer fünften normal verlaufenen Schwangerschaft. Es ist eine mittelgrosse, etwas anämisch aussehende Person; Muskulatur und Fettpolster sind mässig entwickelt, das Skelett bietet keine Zeichen von Rhachitis. Die Beckenmasse sind $22^1/_2$, $24^1/_2$, 19, $9^1/_2$—10; das Promontorium ist scharf

vorspringend, steht auffallend tief und ist leicht erreichbar; an der Rückwand der Symphyse befindet sich eine etwa $^1/_2$ cm dicke Exostose, die Höhe der Symphyse beträgt $4^1/_2$ cm, der Querdurchmesser des Beckeneingangs, nach Skutsch gemessen, beträgt 10,7 cm. Nach dem gewöhnlichen Abzuge von der Conj. diagonalis hätte sich die vera als 8—$8^1/_2$ gross ergeben, wovon noch die Exostose in Abzug zu bringen wäre. Einem solchen Grad von Beckenverengerung widerspricht aber ohne weiteres der Verlauf der früheren Geburten: das Becken kann eben einfach nicht so eng sein. Vergegenwärtigen wir uns nun den Stand des Promontorium zur Symphyse, so ergiebt sich, dass bei dem Grade von Tiefstand, wie er hier vorhanden ist, sich das Promontorium etwa der Mitte der Symphyse gegenüber befindet; dass wir nicht ein ungleichseitiges Dreieck haben, in welchem die vera die kleinen, die diagonalis die längere Seite darstellt, sondern dass wir uns ein gleichseitiges Dreieck zu konstruieren haben, in welchem die Symphyse die Basis, die beiden Conjugata die gleichlangen Schenkel sind. So wurde trotz frappanter Beckenenge unter Berücksichtigung der früheren Geburten und unter obiger Deduktion die Conjugata vera auf 9—$9^1/_2$ angenommen und somit die Prognose für einen spontanen Verlauf der Geburt als nicht schlecht gestellt.

Das Kind liegt in Kopflage, der Kopf steht zunächst beweglich über dem Becken, er ist gross und hart.

Am 6. Juni beginnt die Geburt mit dem Abgang von Fruchtwasser um 7^h V., ohne dass Wehen vorhanden waren. Das Kind liegt in I. Gesichtslage, der Kopf ist beweglich. Lagerung auf die linke Seite im Verein mit äusseren Handgriffen hebt die Deflexion prompt, so dass mittags 12^h bei der klinischen Demonstration eine I. Sch.-L. besteht. Jetzt dreht sich der Rücken des Kindes von der linken Seite auf die rechte, so dass am Nachmittag sich eine II. Sch.-L. findet bei immer noch ganz beweglichem Kopf; seit 1^h N. bestehen leichte Wehen. Zur Fixation des Kopfes wird der Leib hochgebunden, und sodann die Geburt sich selber überlassen. Die Wehen beginnen gegen 5^h stärker zu werden. Um 6,25 N. ist der Kopf noch ganz beweglich über dem Beckeneingang, um 6,40 ist er bereits kaum mehr von aussen zu fühlen, um 6,50 erfolgt die Spontangeburt eines kräftigen Kindes von 52 cm Länge und 3850 Gramm Schwere. Der fronto-occipitale Kopfumfang beträgt 36 cm, der grosse quere Durchmesser ist 10 cm, der kleine 8 cm gross; dabei ist der Kopf nicht im mindesten konfiguriert, und die Knochen sind recht hart, die Nähte eng.

Es ist also ein Kopf von 10 cm grossem Querdurchmesser durch ein Becken gegangen, dessen Conj. diagonalis sicher nicht mehr beträgt als ebenfalls 10 cm. Hätte die Kreissende die Walchersche Lage eingenommen, so würde sie in der That einen eklatanten Beweis geben für deren Zweckmässigkeit. Nun aber hat sie während der ganzen Entbindung die gewöhnliche Rückenlage eingenommen, und trotzdem erfolgt der Eintritt des Kopfes, und zwar, wie man aus seiner Form erkennt, ohne erhebliche Schwierigkeit und Widerstände seitens des Beckens. Die einzig mögliche Erklärung ist die, dass wegen des Tiefstandes des Promontorium die Conjugata vera, wie auch angenommen war, das volle Mass der Conj. diagonalis beträgt.

Etwas anderes ist es allerdings, ob nicht unter Anwendung der Walcherschen Lage die Geburt rascher und dabei ebenso günstig verlaufen wäre. Günstiger, was den Endeffekt angeht, hätte die Geburt wohl nicht enden können; möglicherweise aber wäre die Zeit, welcher die Wehen zum Einstellen und Durchpressen des Kopfes bedurften, abgekürzt worden, zumal sie nicht kräftig waren. Diese Frage entzieht sich natürlich der Beantwortung, da wir hier lediglich auf Mutmassungen angewiesen sind. Indes soll durchaus nicht bestritten werden, dass man der Kreissenden einen Teil der anstrengenden Geburtsarbeit auf diese Weise eventuell ersparen kann; andrerseits aber nimmt sie an Stelle der bequemen Rückenlage die weder bequeme noch sonst angenehme Hängelage ein; abgesehen davon, dass man auch noch 1—2 Personen gebraucht zum Halten der Kreissenden. Diese Bedenken fallen freilich fort, sobald in der That erhebliche, ohne sie nicht zu erreichende Vorteile der Walcherschen Lage entspringen; lässt sich dagegen dieselbe Geburt auch ohne die Walchersche Lage voraussichtlich spontan beenden, so erspart man der Frau, und der feinfühlenden zumal, recht viel, wenn man sie lieber eine Stunde länger kreissen lässt, in der begründeten Annahme, dass, nachdem einmal der Beckeneingang überwunden ist, die Geburt rapide Fortschritte machen wird.

Ein weiterer Einwand wäre der, dass unter der längeren Geburtsdauer das Kind leiden könnte, so dass zunächst, indem der Kopf schliesslich doch nicht eintritt, eine Anzahl von hohen Zangen oder Wendungen, oder später von Zangen in Beckenmitte oder Ausgang die Folge dieses langen Abwartens wäre. Ersteres zu vermeiden ist Sache einer exakten, sorgfältigen Beckenmessung und somit richtigen Indikationsstellung; und dass Operationen aus Indikation

seitens des Kindes auch bei Anwendung der Walcherschen Lage nicht ganz vermieden werden, zeigt die Tabelle der in der oben angeführten Arbeit aufgezählten Fälle; ob sie im anderen Falle noch zahlreicher sind, muss ein Vergleich lehren.

Angeregt durch diese Beobachtung und die sich daraus ergebenden praktischen Schlüsse habe ich die Geburten bei Beckenenge aus der Würzburger Klinik vom Jahre 1895 ab bis zum 21. VII. 1898 zusammengestellt. Es lag mir nun nicht sowohl daran, wie das übrigens in mehreren anderen Arbeiten genügend dargestellt ist, Vergleiche zwischen spontanen und operativen Entbindungen oder über das Verhältnis von Iparae und pluri-parae etc. anzustellen. Für solche Zwecke halte ich meine Zahlen zu klein, um Zufälligkeiten ganz ausschliessen zu können. Berücksichtigt habe ich einmal den Prozentsatz von spontanen und operativen Geburten, sodann die Grösse der Conj. diagonalis bei den verschiedenen Arten der Geburtsleitung, endlich, und das war mir das Wichtigste, habe ich bei den spontanen Geburten die Grössen der Querdurchmesser des Kopfes mit den Massen der Conj. diagonalis verglichen. Auf diese Weise gewinnen wir einmal eine Möglichkeit des Vergleiches zwischen den verschiedenen Verfahren, dann vermögen wir aber auch nach vorausgeschickter sorgfältiger Beckenschätzung an der Hand der Querdurchmesser des Kopfes, je nachdem dieser konfiguriert war oder nicht, eine Kontrole und Feststellung der Conj. vera auszuüben und zu konstatieren, wie oft unter Zugrundelegen einer schematischen Beckenschätzung wir zu unnötigen Massregeln hätten schreiten können.

Ich verfüge im ganzen über 163 Fälle von Geburt bei engem Becken. Hierhin zähle ich alle die Fälle, in denen die Conj. diagonalis weniger als 12 cm beträgt. Von diesen 163 Fällen kommen in Wegfall 50 operative Entbindungen, einschliesslich 3 Fälle von Beckenendlage. Somit bleiben 113 Spontangeburten (69,5 %), von denen allerdings 4 durch eine Operation — jedesmal Forceps — beendet wurden; trotzdem aber rechne ich sie zu den spontanen Geburten, da ja auch bei ihnen der Eintritt des Kopfes in das Becken ganz unbeeinflusst vor sich ging.

Die Beckenmasse der Fälle von operativer Entbindung, auf deren genauere Wiedergabe ich verzichte, sind folgende:

hohe Zange 9—10 3/4 c. d.
Versio 9 1/2—11,

Part. arte praematur. 9—10$^3/_4$,
Sect. caesar. + Symphyseot. 9$^1/_2$ und abwärts,
Perforation 9$^1/_2$—10$^1/_2$.

Es ergiebt sich aus dieser kurzen Zusammenstellung, dass, abgesehen vom Kaiserschnitt, die Becken bei den verschiedenen Operationen keine erhebliche Schwankung in der Grösse der Conj. diagonalis zeigen, dass andrerseits auch bei ganz spontanen Geburten das Mass der Conj. recht weit heruntergehen kann, ja auch bis an die Grenze des relativ indicierten Kaiserschnittes geht, und trotzdem passiert das Becken ein kräftig entwickeltes Kind einer Mehrgebärenden; denn das kleinste Mass der Conj. diagon. bei Spontangeburt ist 9 cm bei rhachitisch-plattem Becken einer II-para; das Kind hatte als Querdurchmesser 9 und 8, d. h. diese zeigten ein erhebliches Überwiegen über die nach gewöhnlichem Gebrauch geschätzte vera.

Dieses Überwiegen des grossen queren Durchmessers des Kopfes finden wir im ganzen in 23 unter 113 Fällen spontaner Geburt (20 %). Nach dem oben Auseinandergesetzten, und wie es sich eigentlich auch ganz von selber versteht, ist dieses scheinbare Missverhältnis nicht anders zu erklären, als dass einmal die Grösse der Conj. vera nicht der gewöhnlich angenommenen entsprach, und dass andrerseits die Kopfmasse durch Konfiguration etwas verkleinert wurden; denn thatsächlich kann der Kopf nicht grösser gewesen sein als das Becken, sonst wäre er einfach nicht durchgegangen.

Was die Folgen des absoluten Abwartens angeht, so haben wir 5 tote Kinder, von denen eines maceriert war, und 1 tote Mutter zu verzeichnen. Operative Beendigung der Geburt war erforderlich in 4 Fällen, unter denen auch noch einer durch die ungünstigen Verhältnisse der Poliklinik verschuldet war. Es ergiebt sich somit eine schlechtere Prognose weder für Mutter noch Kind gegenüber einer etwaigen Beschleunigung durch die W. L.; denn der eine Todesfall an Tympania uteri fällt zwar dem Abwarten zu Lasten; vielleicht aber wäre es bei vornherein klinischer Leitung der Geburt nicht dazu gekommen.

Ein Vergleich unserer Zahlen mit denen einiger neuerer Arbeiten ergiebt folgendes Resultat:

Knapp (A. f. G. 51) berechnet in einem Bericht der Prager Klinik 39 % Spontangeburt bei engem Becken, darunter I-parae 56,1 %, pluriparae 43,9 %. Mortalität der Mütter 0, der Kinder 8,7 % (2). Ein Überwiegen der Querdurchmesser des kindlichen Kopfes über

Tabelle:

J.-Nr.	? para	frühere Geburten	Becken	Kind	Geburtsdauer	Bemerkungen
10	24 j. II p.	normal	11 1/4 c. d.	49, 3300, 9, 7 1/2	5 1/4 Stunden	Geburt sofort nach dem Blasensprung
18	23 j. II p.	normal	11 1/4 c. d.	50, 3650, 9, 8	5 1/4 Stunden	
20	20 j. II p.	normal	11 c. d.	51, 3850, 9, 8	5 1/2 Stunden	
21	40 j. I p.		11 c. d.	52, 2950, ?		Forceps im Beckenausgang
58	26 j. I p.		11 c. d.	49, 2700, 8 1/2, 7 3/4	19 Stunden	Kind † geb.
114	24 j. I p.		11 1/4 c. d.	47, 2450, 8 1/2, 7	22 Stunden	
145	20 j. I p.		11 c. d.	46, 2850, 9, 8	12 Stunden	
153	36 j. I p.		10 1/4 c. d.	52, 3100, 9, 7 1/2	27 Stunden	
186	23 j. I p.		11 1/4 c. d.	50, 3050, 9, 8	18 1/2 Stunden	
198	24 j. I p.		11 1/4 c. d.	50, 3400, 8, 7	22 1/2 Stunden	
217	35 j. VI p.	III p. Forceps	10 1/2 c. d.	51, 3700, 9, 8	22 1/4 Stunden	schnell n. d. Blasensprung; Kopf konfigur.
238	19 j. I p.		10 1/2 c. d. allg. ver.	51, 3000, 8 3/4, 7 1/2	17 Stunden	Wehen schwach
294	33 j. IX p.	normal	10 1/2 c. d.	52, 3600, 9 1/2, 8	7 Stunden	Nabelschnurvorfall reponiert
310	37 j. IV p.	normal	11 c. d.	52, 3500, 9 1/2, 8	11 1/4 Stunden	Selbstwendung aus Querlage
311	27 j. I p.		11 c. d.	52, 2900, 8 1/2, 7 1/2	1 Tag	
342	29 j. III p.	normal	?	46 1/2, 2650, 9, 7 1/2	1 Tag	Mitte X. Monat
347	20 j. I p.		11 c. d	51, 3500, 9, 8	14 1/2 Stunden	Kind † geb.
362	26 j. III p.	normal	10 1/2 c. d. rh. pl.	49, 3200, 9, 8	5 1/2 Stunden	
401	28 j. I p.		?	52, ? 9, 8 1/2		Forceps in Beckenmitte

454	32 j. VI p.	1 Forceps, 2 Querl. 1 Steissl., 1 normal	11 1/4 c. d. rh. pl. ger. Exostose	53, 4100, 9 1/4, 8	8 Stunden	Kopf stellt sich sofort nach Blasensprung ein
1896						
12	26 j. II. p.	normal	11 1/4 c. d. allg. ver.	51, 3700, 9 1/4, 8	22 1/4 Stunden	
16	25 j. II p.	normal	10 1/4 c. d.	51, 3300, 8 1/2, 7 1/2	6 Stunden	
19	25 j. II p.	normal	9 3/4 c. d.	50, 3200, 9, 8 1/4	12 1/2 Stunden	Promont. sehr tief, Vorderscheitelbeineinstellung
20	22 j. II p.	normal	10 1/2 c. d.	50, 2900, 9, 8	15 Stunden	
22	28 j. II p.	normal	11 c. d.	52, 3750, 9, 7 3/4	16 1/2 Stunden	
31	21 j. I p.		11 1/4 c. d.	48 1/2, 2600, 8 1/2, 7	32 1/2 Stunden	
37	42 j. VIII p.	normal	11 c. d.	57, 4470, 9 1/4, 8	36 Stunden	Schädel konfigur.
40	25 j. III p.	1 Gemini	9 3/4 c. d.	47, ? 8, 7 1/2	10 Stunden	Anfang X. Monat
48	35 j. VIII p.	normal	10 3/4 c. d.	50, 3050, 9 1/2, 8	11 3/4 Std.	5 Min. nach Blasensprung
51	21 j. I p.		11 1/4 c. d. rh. pl. Exostose	49, 3000, 8, 7 1/2	9 Stunden	
75	22 j. I p.		10 1/2 c. d.	50, 3300, 9, 8	33 Stunden	
85	31 j. III p.	normal	11 c. d.	51, 3150, 9, 8	2 Stunden	
96	27 j. III p.	normal	11 c. d.	48, 2850, 8 1/4, 7	7 1/4 Stunden	Geburt sofort nach dem Blasensprung
111	27 j. II p.	normal	11 c. d. rh. pl. dopp. Promont.	48, 2550, 8, 7	24 1/2 Stunden	
122	27 j. III p.	normal	10 c. d.	53, 3800, 9, 8	17 1/4 Stunden	sofort n. Blasensprung
123	33 j. V. p.	normal	10 1/2 rh. pl. Exostose	49, 3300, 9 1/2, 8	16 Stunden	
124	29 j. IV p.	normal	10 1/2 rh. pl. Exostose	51, ? 8, 7	14 Stunden	Part. arte praemat. auswärts vergeblich versucht
135	23 j. II p.	normal	11 c. d.	48 1/2, 3000, 9, 8	56 Stunden	
161	24 j. I p.		11 c. d.	50, 3000, 9, 8	30 Stunden	

J.-Nr.	? para	frühere Geburten	Becken	Kind	Geburtsdauer	Bemerkungen
185	28 j. II p.	normal	11 c. d. Exostose	50, 3500, 9, 7 3/4	27 1/2 Stunden	
187	27 j. II p.	normal	11 1/4 c. d.	48, 2970, 9, 8	7 1/4 Stunden	
188	39 j. IV p.	normal	11 c. d.	51, 3250, 9, 8	?	Kind †
189	34 j. I p.		11 c. d.	51, 3150, 9, 8	7 Stunden	
200	25 j. II p.	normal	11 c. d.	52, 3800, 9, 8	8 Stunden	
220	36 j. I p.		10 rh. pl. Exostose	51, ? 8 1/2, 7 1/2	10 Stunden	
223	34 j. III p.	1 Forceps	10 c. d.	50, 3450, 9, 8	27 Stunden	10 Min. n. Blasensprung
248	28 j. III p.	normal	10 c. d.	49, ? 9, 8	26 Stunden	
249	27 j. II p.	normal	10 c. d.	47, 2300, 8, 7	4 Stunden	
255	26 j. II p.	1 Perforation	11 1/4 c. d.	52, 8 1/2, 8	6 Stunden	
256	26 j. IV p.	normal	10 c. d.	47 1/2, 2500, 8 3/4, 8	2 1/2 Stunden	
273	39 j. II p.	normal	10 1/2 c. d.	49, 2900, 9, 8	3 1/2 Stunden	sofort mit Blasensprung
275	27 j. I p.		10 rh. pl.	50, 8 1/2, 7	14 Stunden	Kopf konfigurabel
278	28 j. IV p.	1 Frühgeburt, 1 Abort 1 Querlage	11 c. d. Exostose	53, 4100, 9 1/2, 8 1/4	7 Stunden	sofort n. Blasensprung, Vorderscheitelbeineinstellung
279	25 j. I p.		11 c. d.	47, 2600, 8 1/2, 7 1/2	11 3/4 Stunden	
280	32 j. II p.	normal	10 1/2 c. d.	49, 3050, 8 1/2, 7 1/2	10 1/2 Stunden	sofort n. Blasensprung
290	36 j. VII p.	Perforation; Part. arte praem.; Versio	9 1/2 rh. pl.	49, 9, 8	14 Stunden	Kopfknochen weich
291	24 j. II p.	normal	10 rh. pl. Exostose	53, 9, 8	2 Stunden	innere Überdrehung
369	35 j. III p.	normal	10 c. d.	52, 3200, 8 3/4, 7 3/4	9 Stunden	
371	38 j. V p.	1 Forceps	11 1/4 c. d.	52, 3600, 9, 8	6 Stunden	
374	26 j. III p.	normal	11 1/4 c. d.	49, 3100, 9, 8	7 1/4 Stunden	
387	28 j. II p.	normal	10 3/4 c. d.	51, 3400, 9 1/4, 8	7 3/4 Stunden	10 Min. n. Blasensprung

388	26 j. III p.	normal	11 c. d.	50, 3200, 9, 8	17 Stunden	
391	28 j. II p.	normal	$11^1/_4$ allg. ver.	47, $8^1/_2$. $7^1/_2$	12 Stunden	sofort n. Blasensprung
400	22 j. I p.		$11^1/_4$ c. d.	51, 3570, 9, 8	10 Stunden	
402	26 j. II p.	normal	$10^3/_4$ c. d. dopp. Promontor.	48, 2700, 9, 8	40 Stunden	Geburt sofort nach Blasensprung
407	22 j. I p.		11 c. d.	$49^1/_2$, 3000, $8^3/_4$, 8	15 Stunden	
418	37 j. V p.	2 × Versio	$10^3/_4$ rh. pl. Exost.	50, $9^1/_4$, $8^1/_4$	8 Stunden	schnell n. Blasensprung
431	27 j. I p.		$10^1/_2$ c. d.	55, $8^1/_4$, 8	2 Tage	Druckmarke am linken Scheitelbein
433	33 j. VII p.	1 Querl. 1 Gemini	$10^3/_4$ c. d.	52, $8^1/_2$, $7^1/_4$	13 Stunden	
444	23 j. I p.		10 c. d.	$47^1/_2$, 2250, $8^1/_2$, $7^1/_2$	5 Stunden	
1897						
101	39 j. V p.	?	$10^1/_2$ schräg ver.	51, 3400, $9^3/_4$, $8^1/_2$	5 Stunden	
135	27 j. II p.	normal	$10^1/_2$	53, 9, 8	1 Tag	10 Min. n. Blasensprung
189	32 j. II p.	normal	$10^1/_2$ rh. pl.	51, $8^1/_2$, 7	2 Tage	10 Min. n. Blasensprung
214	40 j. IX p.	?	$10^3/_4$ rh. pl.	49, 9, 8. konfiguriert	2 Tage	in der Glückshaube geb.
275	32 j. II p.	1 Forceps	11 Trichterbecken $8^1/_2$ dist. tuber.	53, $9^1/_4$, $8^1/_4$	12 Stunden	
314	38 j. VII p.	?	verengt durch Exostos. a. Symphyse u. S. sacro-iliaca	52, 4000, 10, $8^3/_4$	?	
345	37 j. VII p.	?	$10^1/_2$ c. d.	52, $8^1/_2$, $7^1/_2$	14 Stunden	
354	42 j. IV p.	1 Forceps	$18^1/_2$ ext. einf. pl.	52, $9^3/_4$, 8. Impression	12 Stunden	
357	27 j. III p.	normal	$10^1/_2$ rh. pl.	51, 8, 7	21 Stunden	
377	26 j. II p.	1 Perforation	$9^1/_2$ rh. pl.	50, 3300, $8^1/_2$, $7^1/_2$	15 Stunden	
389	22 j II p.	normal	$9^3/_4$ allg. ver.	52, 9, $7^1/_4$	28 Stunden	Kopf konfiguriert
398	25 j. I p.		$10^1/_2$ c. d.	46, 2390, $8^1/_2$, $7^1/_2$	$12^1/_2$ Stunden	
405	26 j. I p.		$9^3/_4$ rh. pl.	49, $8^1/_4$, $7^1/_4$	2 Tage	Kopf konfiguriert

J.-Nr.	? para	frühere Geburten	Becken	Kind	Geburtsdauer	Bemerkungen
418	29 j. I p.		? allg. ver.	54, 9 1/2, 8 1/4. Kind †	3 Tage	beginnende Tympanie, Forceps in Beckenmitte
428	30 j. I p.		? rh. pl.	50, 9 1/2, 8 1/2	2 Tage	Kopf konfiguriert
446	22 j. II p.	1 Forceps	10 3/4 rh. pl.	47, 8 1/4, 7 1/2. Frühreif	8 Stunden	
461	29 j. V p.	3 Aborte; 1 normal	11 c. d.	47, 8 3/4, 8. Frühreif	1 1/2 Tage	schnell n. Blasensprung
462	35 j. V p.	1 Steissl. 2 Aborte	10 1/2 rh. pl. Exostose	52, 9, 8 1/2	3 Tage	aus Poliklinik. Tympanie; Tod in Narkose; Forceps i. Beckenausg.
474	19 j. I p.		10 1/2 Exostose	46, 8 1/2, 7. Frühreif	14 Stunden	sofort mit Blasensprung
484	25 j. I p.		10 1/2 c. d.	46, 8, 7. Frühreif	7 Stunden	
1898						
9	40 j. X p.	normal	10 1/2 c. d.	53, 8, 7 1/2. Nähte weit	21 Stunden	
20	23 j. I p.		10 1/2 c. d.	50, 9, 7 1/2	1 1/2 Tage	Wehen schwach
31	35 j. III p.	1 Versio	10 1/2 rh. pl.	50, 9, 8	14 Stunden	Kopf nicht konfigur.
37	25 j. III p.	normal	10 c. d.	48, 9, 8. Nähte weit	8 Stunden	
52	27 j. I p.		10 1/2 rh. pl.	50, 9 3/4, 8. Konfigur.	2 Tage	
55	22 j. I p.		9 1/4 rh. pl.	48, 8, 7 1/2. Frühreif	18 Stunden	10 Min. n. Blasensprung
56	28 j. II p.	1 Forceps	11 rh. pl. Exostose	51, 8 3/4, 8. Kn. weich	4 Stunden	
57	28 j. II p.	1 Forceps	9 1/2 rh. pl. Exostose	53, 10, 7 3/4	24 Stunden	
78	28 j. IV p.	normal	10 1/2 rh. pl. Exostose	54, 9 1/2, 8 1/2	12 Stunden	
97	19 j. I p.		10 1/2 c. d.	51, 3000, ?	4 Stunden	Kind maceriert
109	24 j. I p.		11 c. d.	51, 9 1/2, 8. Konfigur.	1 Tag	
134	30 j. II p.	normal	10 rh. pl. Exostose	49, 8 3/4, 7 3/4. Konfigur.	18 Stunden	schnell n. Blasensprung
156	34 j. II p.	normal	11 rh. pl. Exostose	52, 3350, 9, 7 1/2	12 Stunden	
166	29 j. II p.	normal	9 rh. pl.	53, 9, 8	9 Stunden	

171	23 j. I p.		$9^1/_2$ allg. ver. rh. pl.	50, 9, $7^1/_2$	10 Stunden	
214	19 j. I p.		$11^1/_4$ c. d.	53, 3750, 9, $7^1/_2$	17 Stunden	
223	27 j. IV p.	normal	$10^1/_2$ rh. pl.	49, $8^1/_2$, 7. Konfigur.	2 Tage	sofort nach Passier. des Eingangs
234	24 j. I p.		$10^1/_2$ c. d.	51, 9, 8 nicht konfigur. Kopf im schrägen Durchmesser auf den Beckeneingang	15 Stunden	sofort nach Passier. des Eingangs
239	24 j. I p.		$10^3/_4$ c. d.	50, 2750, $8^1/_2$, 7	15 Stunden	
246	ausführlich oben berichtet.					
252	32 j. III p.	normal	10 Exostose	52, $8^1/_2$, 8	15 Stunden	Gesichtslage; schnell n. Passier. d. Eingangs
292	24 j. I p.		$10^1/_2$ rh. pl.	50, 9, 8	19 Stunden	
309	27 j. IV p.		10 osteomalac. Becken	50, $8^1/_2$, $7^1/_2$	$9^1/_2$ Stunden	Kopf beim Blasensprung noch beweglich; mit 3 Druckwehen geboren.

die Conj. vera ist gemäss seiner Tabelle auf S. 558 nur in 2 Fällen zu konstatieren; er rechnet es à conto der Konfiguration des Kopfes, ohne die Grösse der Conj. vera genauer zu beachten; letztere berechnet er in allen Fällen durch schematischen Abzug von $1^1/_2$—2 cm.

Franke (Arb. a. d. Kgl. Fr.-Kl. z. Dresden, II. Band) berechnet 69,5 % spontane Geburten, davon entfallen auf I-parae 52 %, auf pluriparae 48 %. Mortalität der Mütter ist erheblich, allerdings scheinbar ohne Zusammenhang mit der Geburt als solcher stehend. Mortalität der Kinder ist 4.

Toth (A. f. G. 55, 1) berechnet 53,5 spontane und 46,5 % operative Entbindungen aus der Budapester Klinik.

Nach unserem Material ergiebt sich 69,3 % Spontangeburt, 30,7 % operative Entbindungen; zählen wir, wie anderswo auch geschehen, die 4 Fälle von Forceps ab, so bleiben 66,8 % spontane Geburten. I-parae waren 32,7 %, II-parae 30,84 %, pluriparae 36,45 %.

Die Differenzen dieser Zahlen mit den entsprechenden der angeführten Arbeiten erklärt sich wohl aus der verschiedenen Neigung, im Falle die Masse nicht ganz exakt zu nehmen waren, das Becken doch noch zu den engen zu zählen, oder den Fall auszuscheiden, und ferner durch den Ausschluss von Geburten aus früheren Monaten, bei denen wegen Kleinheit der Frucht von einem thatsächlichen Geburtshindernis nicht die Rede sein kann. Warum unter meinen Fällen die Mehrgebärenden an Zahl überwiegen, im Gegensatz zu den anderen Arbeiten und der allgemein herrschenden Ansicht, nach der mit zunehmender Schwangerschaftszahl die Chancen für spontanen Ausgang der Geburt abnehmen, vermag ich nicht zu erklären; vielleicht liegt es daran, dass bei einer grösseren Anzahl von Erstgebärenden keine Messung der Conj. diagon. mehr vorgenommen werden konnte, da sie erst in einem solchen Stadium der Geburt zur Beobachtung gelangten, in dem wegen Tiefstandes des Kopfes das Promontorium nicht mehr erreichbar war.

Was die Form der Becken anlangt, so überwiegen bei weitem die platten Becken; in nur 5 Fällen findet sich allgemein verengtes Becken; in je einem Falle allgemein verengt-rhachitisch-plattes, schräg verengtes, osteomalacisches und Trichterbecken.

Von den oben berichteten 23 Fällen von Missverhältnis zwischen Kopf und Becken findet sich in einem Teil der Fälle ein Vermerk, betreffend Konfiguration, sei es, dass eine besondere Weite der

Nähte vorhanden war oder erhebliche Weichheit der Knochen, welche beiden Momente auch bei einem scheinbar nicht konfigurierten Kopfe eine momentane Kompression desselben beim Passieren des Beckeneingangs annehmen lassen; oder dass der Kopf direkt konfiguriert war, oder gar Impressionen zeigte. Für die anderen Fälle muss ich indes unter Berücksichtigung des Umstandes, dass infolge Tiefstandes der grossen Fontanelle und eines mässigen Grades von Vorderscheitelbeineinstellung nicht der grosse Querdurchmesser des Kopfes die Conjugata passiert, sondern ein etwas kleinerer Durchmesser sich einstellt, mangels einer anderen plausiblen Erklärung eine die gewöhnliche Schätzung übertreffende Grösse der Conj. vera annehmen.

Die Frage von der Beckenmessung, speziell der Schätzung der Conjugata vera wird in den verschiedenen Lehrbüchern sehr verschieden beantwortet. Im allgemeinen wird in den weniger kompendiösen die schematische Berechnung der Conj. vera aus der diagonalis für ausreichend angegeben.

Litzmann hält bei der Schätzung der vera den Stand des Promontorium für belanglos; für wichtig sieht er dagegen Höhe und Neigungswinkel der Symphyse an; im übrigen hält auch er die sich ergebenden Differenzen für klein und belanglos für die Praxis.

Ebenso leugnet Skutsch, indem er sich auf Michaelis-Litzmann beruft, einen Einfluss seitens des Standes des Promontorium und hält für wesentlich die geburtshilfliche Symphysenhöhe und deren Neigungswinkel.

Am klarsten wird die einschlägige Frage von Schauta (Müllers Handbuch) erledigt. Er verlangt, dass in jedem Falle die Frage vorgelegt werde, welche Momente die Differenz zwischen diagonalis und vera bedingen, und nennt dann in erster Reihe den Stand des Promontorium, ferner Höhe, Dicke und Neigung der Symphyse. „Da wir jedoch," so fährt er fort, „nicht imstande sind, die Höhe der Symphyse und den Symphysenwinkel an der Lebenden genau zu messen, so kann es sich immer nur um eine Schätzung der Conj. vera handeln, der Ausdruck Messung der Conj. vera ist unrichtig."

Ahlfeld führt folgendes aus: Indem man Diagonalis, Symphysenhöhe und den zwischen beiden liegenden Winkel als gegebene d. h. mess- oder abschätzbare Grössen kennt, so lässt sich auch die dritte Linie des Dreiecks, die Conj. vera, berechnen.

Tarnier und Budin geben detaillierte Angaben über die Art der Beckenmessung und Schätzung, halten aber einen schematischen Abzug für die zur klinischen Beobachtung kommenden Fälle für genügend.

Es wird also nur von Schauta der hohe Wert der Kenntnis des Standes des Promontorium hervorgehoben, von Skutsch dagegen geleugnet, während Ahlfeld und Olshausen-Veit ihn unerwähnt lassen.

Nach meinem Dafürhalten indes ist für die allgemein angewendete Beckenmessung der Praxis der Stand des Promontorium von der grössten Bedeutung, indem wir uns mit dem untersuchenden Finger eine sehr genaue Vorstellung über ihn machen und danach, unter gleichzeitiger Betastung der Symphyse nach Höhe und Dicke, eine befriedigende Genauigkeit in der Schätzung der Conj. vera erzielen können. Die Schätzung des Symphysenwinkels dagegen ist sicherlich weit schwieriger, erfordert zum mindesten eine weit grössere Übung und wird daher wohl kaum allgemein vorgenommen werden können. Im übrigen ist es ja wohl im wesentlichen dasselbe, ob wir den Stand des Promontorium oder die Grösse des Symphysenwinkels abschätzen, da letzterer doch von dem ersteren abhängig ist.

Wählen wir also den leichter zu schätzenden Stand des Promontorium für unsere Methode der Beckenmessung, so emanzipieren wir uns damit von der allgemein als unzureichend bezeichneten schematischen Art der Beckenberechnung und sind imstande, für jeden Fall mit befriedigender Genauigkeit die Conj. vera zu bestimmen.

Die grössere Beachtung dieses Gesichtspunktes bei der Beckenmessung wird vielleicht für einen grösseren Teil von Fällen den auch von Toth so warm befürworteten spontanen Ausgang der Geburten bei engem Becken ermöglichen.

Aus der Frauenklinik der Universität Halle a. S.

Über maligne Degeneration und operative Behandlung der Uterusmyome.

Von

H. Fehling.

(Vortrag auf der 70. Naturforscherversammlung zu Düsseldorf).

Ich habe in den letzten Jahren in der Hallenser Klinik 2 Fälle gesehen, wo nach der wegen Uterusmyoms ausgeführten Kastration nachträglich maligne Degeneration des Tumors eintrat, die zur Totalexstirpation führte.

Der erste Fall betraf eine 57jährige Frau, welche 5 Geburten hinter sich hatte; 1891 war von Kaltenbach ein subseröses Myom entfernt und die Kastration vorgenommen worden; nach anfänglichem Wohlbefinden fingen Blutungen und Jauchungen an. Die im Juli 1895 vorgenommene Untersuchung ergab die Cervix klaffend, an der Hinterwand des Uteruskörpers ein zerfallender, weicher Tumor, die mikroskopische Untersuchung der entfernten Partien ergab die Diagnose Sarkom. Vaginale Totalexstirpation, Heilung, die seither andauert.

Der zweite Fall betraf eine 45jährige Frau, die nie geboren hatte, bei welcher 1890 wegen Myoma uteri Kastration vorgenommen war; in den letzten Jahren hatten sich wieder Blutungen mit fleischwasserähnlichem Ausfluss eingestellt; Uterus in Anteflexio vergrössert, die mikroskopische Untersuchung der ausgeschabten Massen ergab Adenocarcinoma uteri; Vaginale Totalexstirpation, Heilung.

Bisher hatte ich unter mehr als 60 eigenen Kastrationsfällen bei Myom dieses Ereignis noch nicht erlebt. Diese 2 sehr auffallenden Fälle veranlassten mich, das Material der Klinik an Myomfällen auf die Häufigkeit der malignen Degeneration derselben zu untersuchen.

Unter Kaltenbachs und meiner Leitung waren in den letzten 10 Jahren 409 Myomfälle in der Klinik zur Beobachtung gekommen; an diesen wurden

67 Kastrationen
100 Myomotomien
25 vaginale Totalexstirpationen

ausgeführt.

Es wurde also in rund 47 % der beobachteten Fälle operiert.

Schröder giebt als Operations-Frequenz	15 %
Olshausen	16,5 %
Bandl	25 %
P. Müller	41 %

der beobachteten Fälle an.

Ich habe die Überzeugung, dass ich die Indikation zum Eingriffe nicht weiter ausdehne als andere; ich stehe mit J. Veit auf dem Standpunkt, dass man nur bei dringender Indikation, starkem Wachstum, schweren Blutungen, die das Herz gefährden, Kompressionserscheinungen, Verjauchung, maligner Degeneration operieren soll, dass vor allem das Lebensalter der Patientin im Verhältnis zur Grösse des Tumors von ausschlaggebender Bedeutung ist.

Dass nun hier eine verhältnismässig so grosse Zahl von Myomfällen operiert worden ist, liegt meiner Ansicht nach darin, dass unter den operierten Fällen auch die aus der Privatpraxis Kaltenbachs und der meinigen aufgenommenen sind, während die hiervon nicht operierten zu den 409 hinzugerechnet, diese Zahl so vergrössern würden, dass die Operationsfrequenz um 10—15 % sinken würde.

Ich habe nun eine genaue Übersicht der Fälle angeschlossen, in denen bei maligner Degeneration eines Myoms operiert wurde, es sind 9 Fälle, davon 8 mal sarkomatöse Degeneration, 1 mal Carcinom = 2,2 % der beobachteten Myome, 4,7 % der operierten Fälle. In diese Zusammenstellung wurden nur die degenerierten Myome aufgenommen, während die nicht seltenen primären Schleimhaut-Sarkome, sowie die sarcomatösen Polypen weggelassen wurden.

Neben obigen 192 Operationen kamen noch 90 Abtragungen von Polypen vor, welche grösstenteils fibröse Polypen, d. h. also submuköse, in Ausstossung begriffene Myome betrafen und von denen ein Teil sarkomatös degeneriert war.

Martin fand unter 205 Fällen 6 mal = 3 % sarkom. Degeneration eines Myoms. Auch Olshausen erklärt den Übergang vom Myom in Sarkom für sehr selten, ebenso J. Veit, während

Journal-Nr. und Jahr		Name, Alter	Diagnose	Geburten und Aborte	Befund am Uterus u. s. w.	Operation	Ausgang	Bemerkungen
1889	317	E. Qu. 35 J.	Myoma uteri submucos. sarcomatodes	3 Geb. 1 Ab.	Uterus von der Grösse eines schwangeren der 8. Woche. Harter Tumor der hinteren Uteruswand bis Os int. herabreichend	Vaginale Totalexstirpation	Heilung	Mikroskop. schlauchförm. Sarkom
1890	38	A. P. 46 J.	Fibrosarcoma uteri	—	Uterus 2 Finger unter Nabel. Tumor die ganze Uterushöhle ausfüllend	Freund'sche Totalexstirpat. Vorherige Umschneidung nach der Scheide	Heilung	
1891	Priv.	L.	Myoma uteri, sarcoma	?	?	Amputatio ut. supravaginalis	Heilung	Nähere Angaben fehlen
1892	179	Th. N. 49 J.	Myoma uteri, submucos. sarcomatod.	7 Geb. 2 Ab.	subseröses orangegrosses Myom am Fundus, dieses und die Mucosa corporis sarkomatös degeneriert	Amput. uteri supravagin.	Heilung	
1893	173	D. K. 68 J.	Verjauchtes submuc. sarkomatöses Myom	2 Geb.	Uterus am Nabel, aus ihm treten weiche, zerfallende Massen durch in die Scheide	Manuelle Ausräumung, dann Myomotomie	†	
1895	7 Priv.	F. Sch. 57 J.	Sarcoma muc. corporis uteri	5 Geb. — Ab.	Grosser Uterus in Retroflexio. Os int. offen, weiche Massen an der Hinterwand	Vaginale Totalexstirpation	Heilung	1891 Entfern. eines subserös. Myoms u. Kastration
1895	38	Chr. Sp. 64 J.	Sarcoma ut. diff. ab. degeneratione uteri myomatosi	—	Uterus retrovertiert, gestielter sarkomatös. Polyp vom Corpus in die Vagina hängend	Vaginale Totalexstirpation	Heilung	
1897	200	E. L. 58 J.	Degeneriertes Myoma uteri	—	Kindskopfgross. Tumor mit Netz und Darm verwachsen.	Laparotomie, Amput. ut. supravaginalis	†	Erst b. d. Sekt. als Uterustumor erk.
1898	83	C. Pf. 45 J.	Adenocarcinoma corp. ut.	—	Ut. in Anteflexio	Vaginale Totalexstirpation	Heilung	890 Kastrat. weg. Myoms. Diff. karcin. Infiltrat. der Corpus muc.

Gebhard mehr vom anatomischen Standpunkt sich dahin äussert, dass eine Umwandlung von Myomgewebe in Sarkom recht häufig sei; ähnlich äussert sich Roger Williams, der die Mehrzahl der Sarkome des Uterus-Parenchyms aus Fibromyomen entstehen lässt. Amann jr. beschreibt jüngst einen Fall (Monatschrift f. Gebh. Bd. VIII, 2), wo 12 Jahre nach ausgeführter Kastration durch nachträgliche cysto-sarkomatöse Erkrankung ein rasches Wachstum der Geschwulst stattfand.

In der französischen Litteratur hat ferner Hyenne[1]) in seiner These Untersuchungen über die Umwandlung des Myoms zu Sarkom angestellt und erklärt sich für den Ausgangspunkt vom Gefässendothel. Nach ihm soll Péan und besonders Doyen diese Umwandlung recht häufig gesehen haben, eine primäre carcinomatöse Degeneration will Hyenne nicht zulassen.

Noch viel seltener ist die Degeneration eines Myoms zu Carcinom. Ich sehe hier ab von der gar nicht seltenen Beobachtung, dass man bei einer Totalexstirpation des Uterus wegen Collumcarcinom Myomknoten findet, sondern ich verstehe darunter die Degeneration des Myomgewebes zu Carcinom, aus in dem Myom eingesprengten Drüsen, was nach den Untersuchungen von v. Recklinghausen, Leguen und Marien gut verständlich ist, wonach glanduläre Elemente in den Fibromyomen durch Proliferation der Schleimhaut zu erklären sind, in anderen Fällen vielleicht Reste des Wolffschen Körpers darstellen.

Buschbeck (Leopolds Statistik) findet auf 100 vaginale Totalexstirpationen wegen Myom 3 mal Adenomyoma corp. uteri, merkwürdigerweise keine sarkomatöse Degeneration.

Die Zahl von 4,7 % der operierten Fälle ist nun allerdings eine geringe, wenn man damit die Zahl der malignen degenerierten Ovarialkystome vergleicht, die Schröder auf 16 %, ich auf 23,3 % berechne, immerhin aber giebt sie zu denken und darf nicht ausser Acht gelassen werden, besonders mit Rücksicht auf die Wahl des Operationsverfahrens.

Wir haben in den letzten 30 Jahren sich im raschen Fluge eine gewaltige Operationsthätigkeit bei den Myomen des Uterus entwickeln sehen. Während dieselben früher noch als ein noli me tangere galten und selbst die erfahrensten Operateure nur aus falscher

---

[1]) Hyenne, Etude anatom. clinique des principaux, degeneresc. des fibromyomes de l'utérus. Paris 1898.

Diagnose an die Operation einer solchen Geschwulst herantraten, haben wir nach den ersten schüchternen Versuchen von Köberle die weitere Entwickelung der Myomotomie durch das zielbewusste Vorgehen von Hegar, Péan, Schröder miterlebt.

Wie die Ovariotomie hat auch die Myomotomie erst ihre extraperitoneale Methode durchlaufen, aus der sich allmählich die intraperitoneale entwickelte, an die sich dann die abdominelle Totalexstirpation anschloss. Erst in der späteren Zeit wurde der vaginale Weg betreten, auf welchem teils nach Veit und Dührssen nur die Myomknoten durch Spaltung des Uterus und der überziehenden Kapsel entfernt wurden, teils nach dem Vorgang von Péan das Verfahren der Totalexstirpation des Uterus samt den Adnexis von Doyen und Segond weiter ausgebildet wurde.

Es ist nun nicht meine Absicht, hier in eingehender Weise auf die Indikationen für die einzelnen Operationen einzugehen; ich werde versuchen, die einzelnen Methoden mit Rücksicht auf die mögliche maligne Degeneration zu prüfen.

Die vaginale und die abdominelle Methode der Entfernung der Myome, welche heute noch im Kampfe miteinander sind, werden meines Erachtens nicht eine die andere verdrängen, jede wird ihr bestimmtes Feld behaupten; ich bin nicht der Ansicht von J. Veit,[1]) dass die Operationen von der Scheide aus verschwinden werden, wenn die Resultate der abdominellen Myomotomie ausgezeichnet werden.

Die Erfolge der vaginalen Methode sind so günstig, dass sie für die abdominelle nie günstiger werden können.

Es steht auch nach meiner Erfahrung sicher, dass der vaginale Eingriff ein weit geringerer ist als der abdominelle. Die vaginale Totalentfernung eines myomatösen Uterus ist allerdings bei weitem nicht eine solche saubere, übersichtliche, für den Zuschauer klare Operation wie die abdominelle, in vielen Beziehungen auch chirurgisch nicht so sicher, dieselbe ist zweifellos auch länger dauernd als eine abdominelle, und blutiger; aber es fällt die Eröffnung der Bauchhöhle, die Berührung und Belastung der Gedärme, der Shok durch die Reizung der sensiblen Serosafasern, endlich die Möglichkeit der ausgedehnten Berührung des Bauchfelles mit infektiösen Stoffen, mit Luftkeimen, weg; ausserdem fehlt der Nachteil der späteren Bauchhernie, daraus folgt, dass Kranke nach vaginaler Myomotomie,

[1]) Veit, Handbuch, 2. Band, S. 578.

sobald einmal der Eingriff überstanden ist, sich weit rascher erholen und hernach von Störungen der Bauchwunde etc. frei bleiben.

Die Indikation, ob vaginale oder abdominelle Myomotomie ist meines Erachtens durch die Grösse des Tumors gegeben. Bei kleineren Myomen, die etwa bis zu 10 cm über die Symphyse reichen, ist der vaginale Weg vorzuziehen; doch ist von vornherein nicht immer entscheidend, ob sie sich ins Becken hereindrücken lassen oder nicht; es kommt darauf an, ob dieselben nach dem Vorgang von Doyen und Segond durch Spaltung der Cervix dem Finger und Instrumenten so zugänglich werden, dass sie sich verkleinern und in Stücken entfernen lassen; dahin gehören also in erster Linie submuköse, dann interstitielle Myome, aber nicht grosse subseröse und intraligamentäre Myome. Ebenso ist der vaginale Weg bei den grossen retrocervikalen Myomen, wobei der Uterus oft sehr eleviert steht, nicht zu empfehlen.

Die Bedingung für eine möglichst unblutige Zerstückelung selbst eines grossen Myoms ist, dass die Seitenwand mit den darin verlaufenden grossen Gefässen nicht verletzt wird.

Bekanntlich werden bei der vaginalen Methode zur Entfernung der Myome in Frankreich nach dem Vorgang von Doyen und Segond mit Vorliebe die Klemmen angewandt, bei uns in Deutschland die Naht. Ich kann nun Veit[1]) darin nicht recht geben, dass ein Unterschied in Anwendung der Klemmen und der Ligatur nicht bestehe. Wir müssen meines Erachtens suchen, so weit wie möglich mit der Ligatur auszukommen, das Liegenlassen der Klemmen ist unchirurgisch, hat grosse Belästigung für die Kranken und auch die Gefahr der Nachblutung; thatsächlich kann man, wenn man sich nur die genügende Zeit lässt, fast immer die Naht anlegen. Wir haben in Halle in den letzten $4^1/_2$ Jahren 200 vaginale Totalexstirpationen des Uterus gemacht und nur 3 mal Klemmen liegen lassen; soweit ich die Statistik übersehe, sind auch die Resultate der Klemmenbehandlung viel ungünstiger, als die mit Naht (was primäre Todesfälle und üble Zufälle sowie Darm-, Blasen- und Ureterverletzungen betrifft).

Die Adnexa, speziell die Ovarien sollen wenn möglich immer mitgenommen werden; es ist nicht richtig, dass die Ausfallserscheinungen geringer werden. wenn man die Ovarien zurücklässt; ich war mehrmals genötigt, ein Ovarium, das zurückgeblieben war, wegen

[1]) Ibid. S. 593.

hochgradiger Beschwerden der Patientin nachträglich durch eine 2. Operation zu entfernen. Bekanntlich hat Glävecke gefunden, dass nach Entfernung des Uterus mit Zurücklassung der Ovarien in reichlich $^1/_3$ der Fälle eine Depression des Gemütszustandes eintrat, die nicht selten zur Psychose ausartete. Man sieht auch den Ovarien äusserlich nicht an, ob sie gesund sind, und thatsächlich kommen gerade bei Myomen begleitende Ovarerkrankungen gar nicht selten vor.

Ist die Menstruation unmöglich, so nützt die Ovulation dem Weib nichts, im Gegenteil, wir wissen von entwickelungsgeschichtlichen Störungen, angeborenem Mangel des Uterus bei Vorhandensein der Ovarien, dass es nötig sein kann, die letzteren zu entfernen. Ebenso wird es, wenn die Operation glatt und sauber gewesen ist, immer besser sein, das Peritoneum zu schliessen.

Die vaginale Myomotomie mit ihren heutigen Verbesserungen wird also künftighin wesentlich das Gebiet einnehmen, welches bisher die Kastration bei Myomen inne hatte; wenn ich meine Zahlen übersehe, so mache ich jetzt jährlich etwa dieselbe Zahl von vaginaler Myomotomie, wie ich früher Kastrationen gemacht hatte; der Vorteil ist der oben geschilderte und zugleich der, dass nicht wie in den eingangs mitgeteilten Fällen in dem zurückgebliebenen schrumpfenden Uterus nachträglich eine maligne Degeneration Platz greifen kann.

Trotzdem will ich auch die Kastration für die Zukunft nicht ganz streichen; sie ist, was Leben und Erfolg betrifft, eine sehr sichere Operation. Kaltenbach und ich haben zusammen etwas über 100 Kastrationen mit 5 Todesfällen ausgeführt. Ich empfehle auch heute noch die Kastration gegenüber der vaginalen Myomotomie bei Personen, die sehr ausgeblutet, zu elend sind, um eine lange Narkose und eine längere eingreifende Operation auszuhalten, und ebenso auch bei den retrocervikalen und intraligamentären Operationen junger Personen statt der abdominellen und vaginalen Laparotomie.

Dagegen darf die Unterbindung der ernährenden Arterien nach Rydygier, Küstner, Gottschalk, denen sich jüngst Franklin und Martin, Hartmann und Fredel angeschlossen haben, künftighin ganz gestrichen werden, ebenso die Ausschälung einzelner Knoten nach Veit und Dührssen; die Fibrome sind immer multipel, alle auszuschälen wird nie möglich sein, sind sie klein, so machen sie keine Beschwerden, bei grösseren, die wirklich bedenkliche Er-

scheinungen machen, ist dann die vaginale Totalexstirpation mit Rücksicht auf die Möglichkeit der malignen Degeneration vorzuziehen.

Bei den grösseren Myomen, welche den Nabel allmählich erreichen, in allen Fällen bei solchen, welche denselben bereits überschritten haben, wende ich die abdominelle Operation an, welche der Methoden in diesem Falle vorzuziehen ist, will ich hier nicht erörtern.

Schliesslich möchte ich gerade an dieser Stelle betonen, dass trotz der Möglichkeit bösartiger Entartung die Myome als gutartige Geschwulst solange als möglich symptomatisch (Ergotin, Hydrastis, Stypticin) zu behandeln sind. Das Vorhandensein eines Myoms ist noch keine Indikation zur Operation. Ist durch stetes Wachstum, Herzerscheinungen, Blutungen etc. die Operation indiziert, so ist bei kleinen Myomen die vaginale Myomotomie zu empfehlen, bei sehr herabgekommenen Personen die Kastration.

Die abdominelle Operation ist anzuwenden, wenn das Myom den Nabel erreicht, oder überschritten hat.

Nahe dem Klimax wird die Entfernung nötig sein, wenn Drucksymptome oder die Erscheinungen maligner Degeneration dieselbe erheischen. Unter Klimax darf man aber nicht die Zeit zwischen 46—48 Lebensjahren verstehen und danach behaupten, die Fibromyome machen auch nach dem Klimakterium noch Blutungen, Klimakterium bezeichnet das Aufhören der Ovulation und menstruellen Kongestion, welches eben durch das Vorhandensein eines Myoms oft bis zum 55. Lebensjahre und länger herausgerückt wird.

Aus der Frauenklinik der Universität Halle a. S.

Zur Lehre des Aborts

auf Grund einer Zusammenstellung von 844 Fällen von Abort.

Von

Dr. K. Franz,

Assistenzarzt.

Die Lehre vom Abort ist trotz der grossen Zahl der Arbeiten, die sich mit ihr beschäftigen, nicht abgeschlossen. Besonders die Behandlung des Aborts hat die mannigfaltigste Darlegung erfahren und so kommt es, dass aus der Lektüre all der zahlreichen Arbeiten kein klares Bild entsteht. Besonders für den Arzt, der kein auf eigene Erfahrung begründetes Urteil haben kann, dem naturgemäss die Kritik über den Wert der einen oder anderen Vorschrift abgehen muss, ist es schwer sich zurechtzufinden und sich eine brauchbare Methode der Behandlung zu sichern. Das ist bei der ausserordentlichen praktischen Bedeutung, die der Abort nicht nur als pathologischer Zustand, sondern auch seiner Häufigkeit nach hat, sehr bedauerlich.

Wenn ich nun auch nicht der Meinung bin, durch eine weitere Arbeit über Abort und besonders über seine Behandlung der Unsicherheit mit einem Schlage ein Ende zu bereiten und jetzt eine Methode als Panacee preisen zu dürfen, so glaube ich doch den im Dunkel Tastenden auf einen gangbaren Weg zu weisen, wenn ich ihm statistisch die Erfolge zeige, die ein seit Jahren folgerecht durchgeführtes Verfahren an einem grossen Material gebracht hat. Gerade das Abortmaterial der hiesigen geburtshilflichen Klinik und Poliklinik scheint mir zu einer statistischen Verwertung besonders geeignet. Es ist gross genug, um beweiskräftig zu sein, und genau beobachtet, das klinische Material fast ausschliesslich vom Direktor selbst, das poliklinische von einem erfahrenen Assistenzarzte.

Ich habe im folgenden alle Unterbrechungen der Schwangerschaft vom 1. bis zum Ende des 7. Monats berücksichtigt und als Abort bezeichnet, und habe von der Einteilung in Aborte von der ersten bis zwölften Woche und in Partus immaturi von der 12.—28. Woche als praktisch unnötig abgesehen.

Es wurden in der Zeit vom 1. April 1894 — seitdem steht die Klinik unter der Leitung des Herrn Prof. Fehling — bis 1. April 1898 auf der geburtshilflichen Station 194 und in der geburtshilflichen Poliklinik 650, zusammen 844 Abortfälle beobachtet. In dieser Zahl sind mit inbegriffen drohende Aborte, vollständige und unvollständige Aborte, Endometritis nach Abort und Placentarpolypen nach Abort.

In diesen 4 Jahren wurden in der geburtshilflichen Klinik und Poliklinik im ganzen 4255 Frauen behandelt, die im Laufe der Jahre 17629 Geburten und 2723 Aborte durchmachten. Es kommen also auf 6,47 Geburten 1 Abort, oder die Schwangerschaft wurde in 15,45 % der Fälle vor der 28. Woche unterbrochen. Hegar hat berechnet, dass auf 8—10 Geburten ein Abort kommt. Bei dieser ausserordentlichen Häufigkeit des Aborts versteht man fast die Behauptung von Jacobs,[1]) dass von 1000 kranken Frauen 5—600 den Beginn ihrer Leiden auf Abort zurückführen.

Was mag nun der Grund für diese Häufigkeit der Aborte sein?

Ganz allgemein gesprochen, wird der Abort veranlasst durch vorzeitig eintretende Wehen. Es werden also alle Ursachen, die Wehen erregen, auch Abort veranlassen können. Am Ende der Schwangerschaft geschieht die Wehenerregung in physiologischer Weise. Geschieht sie vorzeitig, wie beim Abort, so müssen krankhafte Prozesse im Spiele sein. Und so hat man als Ursachen für Abort alle Erkrankungen des Eies oder der Mutter angesehen, die erfahrungsgemäss bei Abort sich gefunden haben. Man hat ihnen die wehenerregende Wirkung zugeschrieben und ist so bei der Ätiologie des Aborts zu einer Aufzählung aller dieser Erkrankungen als direkte oder indirekte Ursachen des Aborts gekommen, insofern sie direkt oder indirekt Wehen erregen. (Vergl. Sandberg[2]) In welcher Weise sie dies thun, ist bis jetzt unaufgeklärt. Das ist

---

[1]) Jacobs, A propos de l'avortement. Archiv. de tocologie Tome, XXIII 1896, p. 298.

[2]) Sandberg, The pathology of unintentional abortion. The Americ. gynaec. and obstetr. journ. Febr. 97.

aber der einzige Punkt, der eine gemeinsame Auffassung aller abort-erregenden Ursachen möglich machte. Solange also das Wesen der Wehenerregung nicht klargestellt ist, müssen wir uns eben mit der Feststellung der vermeintlichen Ursachen begnügen. Nach wie vor wird dies seine praktische Bedeutung haben.

Unsere Statistik bringt für die Ätiologie nicht viel. Als vermutliche Ursachen wurden bei den 844 Aborten festgestellt 19 mal Lues, 1 mal Totalprolaps des Uterus, 1 mal Crimen, 45 mal Retroflexio, 1 mal schwerer Herzfehler mit Stauungsniere. Die geringe Zahl der Luesfälle ist auffällig. Gerade der Lues pflegt man in der Ätiologie der Aborte eine besondere Rolle zuzuschreiben. So meint z. B. Jacobs (l. c.), dass in grossen Städten die Syphilis mehr Aborte veranlasse als alle anderen Ursachen zusammen. Von unseren 19 Fällen kommen auf den 2. Monat 1, auf den 3ten 2, auf den 4ten 8, auf den 5ten 4, auf den 7ten 4. Ausserdem habe ich noch gefunden, dass im 8. Monat 10 mal, im 9ten 14 mal auf Grund von Lues die Schwangerschaft unterbrochen wurde und dass 9mal kurz vor dem Ende oder am Ende der Schwangerschaft Lues am Kind oder an der Placenta nachgewiesen werden konnte. Dies stimmt mit der Angabe Sandbergs (l. c.) überein, dass die Folgen der fötalen Syphilis weniger Aborte in frühen Monaten als solche in späteren Monaten (Partus immaturi) und Frühgeburten seien.

Ruge (citiert nach Sandberg) nimmt an, dass von Frühgeburten und Totgeburten 83 % auf Syphilis zurückzuführen seien. Nach Charpentier (citiert nach Sandberg) abortierten von 627 syphilitischen Schwangeren 35 %.

Sandberg stellt ferner die statistischen Angaben einiger Autoren über Retroflexio und Prolapsus uteri bei Abort zusammen, die hier zum Vergleich mit unsern Zahlen Platz finden mögen. Bei Retroflexio hat Martin 15 von 41 Fällen, May 33 von 150, Howitz 37 von 52 mit Abort enden sehen, bei Prolapsus uteri Litten 16 von 91 und Krause 2 von 10.

Weiterhin ist man bei der Entstehung des Aborts gerne geneigt, strafbaren Eingriffen eine besondere Bedeutung beizumessen, besonders in grösseren Städten, wo die Kenntnis der Abortivmittel mehr wie anderswo verbreitet ist und das Geschäft der gewerbsmässigen Abtreiber in hoher Blüte steht. Ich habe bei unsern Fällen nur einmal die sicheren Angaben eines Crimen gefunden, ein spitzes Holzstückchen in der Scheide. Auch wenn wir sämtliche fieberhaften Aborte (69 von 844) willkürlich als criminelle

bezeichnen würden, so würde die absichtliche Fruchtabtreibung in der Ätiologie immerhin nur eine geringe Rolle spielen. Freilich muss man sich hüten, allzu optimistisch zu urteilen. Viele verbrecherische Aborte werden gar nicht zur Kenntnis des Arztes kommen und viele werden so geschickt eingeleitet, dass der Arzt, wenn er wirklich zur Behandlung beigezogen wird, nichts merkt. Dass eine Stricknadel, vor dem Gebrauch ausgekocht, weniger gefährlich ist, scheint manchen Abtreibern schon bekannt zu sein.

Die Häufigkeit der Aborte wird bei unserem Material aus anderen Überlegungen besser erklärt. Es besteht wohl kein Zweifel, dass die Endometritis in der Ätiologie der Aborte eine ganz besondere Rolle spielt. Zwei Ursachen sind es besonders, die zur Endometritis führen, die Gonorrhoe und das Wochenbett. Über die Gonorrhoe konnte ich statistisch nichts feststellen. Doch ist die weite Verbreitung der Gonorrhoe besonders in grösseren Städten ganz sicher. Wir werden ihr also mit Recht eine besondere Bedeutung für die Endometritis und den Abort zuschreiben dürfen.

Für die Annahme, dass das Wochenbett sehr häufig in ähnlicher Weise wirkt, spricht der Umstand, dass die Aborte in ganz überwiegender Mehrzahl Mehrgebärende betreffen. Ich habe unter den 844 Frauen nur 41 Erstgebärende gezählt = 4,86 %. Was nun die Entstehung der Endometritis betrifft, so ist wohl klar, dass eine ungenügende Beobachtung des Wochenbetts mangelhafte Rückbildung bewirken und so in vielen Fällen die Ursache einer Endometritis werden kann. Das trifft besonders für die Frauen zu, die hauptsächlich das Klientel der Klinik und Poliklinik bilden, die der arbeitenden Klassen. Hier ist strenge körperliche Arbeit das Loos der Frau, mühende Sorge um die Familie, hier muss oft das eigene Wohl dem der Angehörigen nachstehen. Man kann in der Poliklinik es ja täglich beobachten, dass die Frauen am zweiten, dritten Tag des Wochenbetts aufstehen, um ihren häuslichen Arbeiten nachzugehen. Das thun sie sicher nicht dem strengen Verbot des Arztes zum Trotz; die Not zwingt sie dazu. Die schlechten hygienischen Verhältnisse, mangelhafte Ernährung, ungesunde Wohnungen thun das ihrige, und nicht zuletzt die zahlreichen Geburten. So kommen auf die 4255 Frauen, die in den letzten 4 Jahren in der geburtshilflichen Klinik und in der Poliklinik behandelt wurden, 20352 Geburten und Aborte, also 4,77 auf eine Frau.

Die Wirkung der Endometritis auf die Entstehung des Aborts fällt in erster Linie in die Monate der Schwangerschaft, in denen

die Placenta in der Bildung begriffen bezw. eben gebildet ist, also in den 2.—4. Monat. Von den 844 Aborten treffen auf den

1.	Monat	1	
2.	„	273	
3.	„	360	
4.	„	132	
5.	„	37	
6.	„	21	
7.	„	18	
unbestimmt		2	(Endom. p. abort.)
		844	

Es wird also kein Fehlschluss sein, wenn man die Häufigkeit des Aborts in den ersten Monaten auf die Häufigkeit der Endometritis als aborterregende Ursache zurückführt. Die Blutung ist sehr oft ein Zeichen der Endometritis und die Blutung ist es auch, die in erster Linie den Abort bedingt. Blutungen in die Eihäute oder zwischen die Eihäute und die Uteruswand bringen das Ei zur teilweisen oder vollständigen Lösung und veranlassen so die Ausstossung. Die innere Blutung wird zur äusseren und wir haben das fast einzige, auf jeden Fall das hervorstechendste Symptom des Aborts in den früheren Monaten. Die Blutung ist es, die in vielen Fällen die Hilfe des Arztes nötig macht. Jch sage absichtlich nicht in den meisten Fällen, denn die meisten Fälle werden nicht ärztlich behandelt. Leider sind bei den poliklinischen Fällen die anamnestischen Angaben über die Behandlung früherer Aborte nicht genau genug, um aus diesem Material meine Behauptung statistisch beweisen zu können. Doch ist mir das mit dem klinischen Material möglich. Die auf der geburtshilflichen Station in den letzten 4 Jahren behandelten 1752 Frauen machten zusammen 621 Aborte durch. Davon wurden bei uns in diesen 4 Jahren 194 behandelt. Von den übrigen wurden früher teilweise von uns, teilweise von anderer Seite 46 behandelt, also im ganzen 240, noch nicht einmal die Hälfte. Das beruht zum Teil auf der Indolenz der Frauen, die wochenlange Blutungen ohne das Bedürfnis nach Abhilfe ertragen, zum Teil auf dem oft vollständig ungestörten Verlauf der Aborte.

In den späteren Monaten tritt die Blutung als Symptom des Aborts zurück. Jetzt treten die regelwidrigen Kindslagen der Blutung vor und nach der Geburt des Fötus als gleichwertige Gründe für die ärztliche Hilfe an die Seite. Von 72 Aborten im 5. bis

7. Monat verliefen in Schädellage 12 (im 5. M. 1, im 6. M. 4, im 7. M. 7), in Steisslage 7 (im 5. M. 3, im 6. M. 3, im 7. M. 1), in Fusslage 9 (im 5. M. 3, im 6. M. 3, im 7. M. 3), in Querlage 4 (im 5. M. 0, im 6. M. 0, im 7. M. 4), in regelwidrigen Lagen also 20. Es trifft also die Erfahrung zu, dass in der Mitte der Schwangerschaft die regelwidrigen Kindslagen sehr häufig sind. Bei den übrigen Aborten im 5. bis 7. Monat wurde unsere Hilfe wegen Blutungen nach der Geburt des Fötus in Anspruch genommen und es findet sich keine Bemerkung über die Lage des Kindes. Die Blutung ist also auch in den späteren Monaten noch recht oft das hervortretendste Symptom. Es besteht also praktisch kein Grund, die Unterbrechungen der Schwangerschaft vom 1. bis zum 7. Monat in Aborte und Partus immaturi zu teilen.

Über die Diagnose des Aborts ist nicht viel zu sagen. In den ersten Wochen wird sie nur ganz selten gestellt werden. — Nur ein einziges Mal ist bei uns mit Sicherheit die Diagnose auf Abort im ersten Monat gestellt worden — und in den anderen Monaten wurde sie nie verfehlt.

So einfach die Diagnose des Aborts ist, so schwierig ist seine Behandlung, nicht was die Technik angeht, sondern was die Wahl des Verfahrens betrifft. Die Therapie ist in der Lehre des Aborts das umstrittenste Gebiet. Ich habe schon eingangs auf die Schwierigkeit hingewiesen, die besonders für den praktischen Arzt besteht, sich in der Fülle der Vorschriften zurecht zu finden. Die Schwierigkeit wird um so grösser, als von Zeit zu Zeit der eine oder der andere glaubt, seine Methode und seine Anschauungen über Abortbehandlung mit einem Nachdruck zu empfehlen, die fürderhin alles andere auszuschliessen scheint, wie es beispielsweise neulich von Gessner [1]) geschehen ist mit seinem kategorischen Imperativ: „Also weg mit der Curette aus der Behandlung des Aborts."

Bei der Behandlung des Aborts müssen wir zwischen drohendem und unvollständigem Abort unterscheiden. Von einem vollständigen Abort noch zu sprechen, ist überflüssig, da ein vollständiger Abort ebensowenig einer eigentlichen Behandlung bedarf, wie eine normale Geburt. Doch wäre es vielleicht ganz praktisch, als eine dritte Art den beginnenden Abort zu nennen. Ich möchte aber den Begriff des beginnenden Aborts etwas weiter fassen, als

[1]) Gessner, Bemerkungen zu Sängers Vortrag „Über Erweiterung etc." Centralblatt für Gynaekologie Nr. 21, 1898.

P. Müller[1]) es thut, der dann von einem beginnenden Abort spricht, wenn das Os externum geöffnet, die Cervikalhöhle mehr oder weniger weit dilatiert, und auch das Os internum für den untersuchenden Finger dilatierbar ist, wenn aber noch die Aussicht auf Erhaltung der Schwangerschaft besteht. Ich möchte vielmehr den Abort beginnend bezeichnen, der nicht mehr aufzuhalten ist, bei dem nach P. Müller (l. c.) das Ei im intakten Zustand mit seinem unteren Pol bereits den inneren Muttermund passiert hat und in die erweiterte Cervikalhöhle eingetreten, oder der Blasensprung erfolgt ist.

Bevor wir zur Behandlung des drohenden Aborts übergehen, müssen wir über seinen Begriff klar sein. Wir verstehen unter drohendem Abort die Erscheinungen während der Gravidität, die sich bei intaktem Ei immer in Blutungen, seltener in ziehenden Schmerzen nach unten oder Kreuzschmerzen äussern. Dabei ist der äussere Muttermund vollständig geschlossen oder nur wenig dilatiert, die Cervix gar nicht oder nur teilweise durchgängig, der innere Muttermund geschlossen.

Das Ziel der Behandlung des drohenden Aborts ist seine Verhütung. Leider erreichen wir das Ziel nur sehr selten. Wir konnten von 37 drohenden Aborten nur 6 aufhalten. Deswegen wird einem die Frage P. Müllers, ob es immer angezeigt sei, den Abort aufzuhalten, nicht allzu oft Verlegenheiten bereiten. P. Müller meint, man solle den Abort nicht aufzuhalten versuchen, sondern eher beschleunigen in allen Fällen, wo der Allgemeinzustand der Schwangeren eine Unterbrechung der Schwangerschaft wünschenswert mache, z. B. schwere Herzfehler, Lungentuberkulose. Jacobs[2]) dagegen sagt: „Si le foetus n'est pas mort, et si le sac n'est pas rompu, on doit toujours essayer d'enrayer la fausse couche, c'est-à-dire que le médecin la considérera à priori comme évitable. Wenn der Eisack geborsten ist, kann man überhaupt nicht mehr von einem drohenden Abort sprechen. Auch dürfte es recht schwer sein, in den ersten Monaten der Schwangerschaft das Leben des Kindes festzustellen. Von diesen Indikationen ist also unser Vorgehen nicht abhängig zu machen. Der letzte Satz von Jacobs, jeden drohenden Abort

---

[1]) P. Müller, Sammlung klinischer Vorträge 1896, Nr. 153.

[2]) Jacobs, „A propos de l'avortement". La policlinique de Bruxelles, 15 décembre 95, citiert nach Romme, Traitement de l'avortement. Archives de tocologie, Tome XXIII, 1896.

vermeidbar zu halten, hat auch nur mit der Einschränkung im Müllerschen Sinne Geltung.

Die Behandlung des drohenden Aborts ist in erster und fast einziger Linie Ruhe, Ruhe des Körpers und Geistes. Wir werden die Frauen so lange im Bette liegen, strenge Rückenlage einhalten lassen und jede Aufregung von ihnen fernzuhalten suchen, so lange die Zeichen des drohenden Abortes dauern. Jede Manipulation an den Genitalien ist zu vermeiden. Darum kann auch die ausgiebige Tamponade der Scheide mit Jodoformgaze, wie sie Huber[1]) zur Erhaltung der Schwangerschaft empfiehlt, sicher kein geeignetes Mittel sein. Sie ist zwar auch zweimal von uns mit Erfolg angewendet worden. Trotzdem möchte ich glauben, dass in diesen Fällen nicht durch die Tamponade, sondern trotz der Tamponade der Abort aufgehalten worden ist. Die ausgiebige Tamponade ist erfahrungsgemäss ein gutes Mittel, Wehen anzuregen. Das wollen wir aber gerade vermeiden und deshalb werden Narkotica zur Behandlung des drohenden Abortes angewendet, Morphium, Brom, Opium. Von anderen medikamentösen Mitteln kommt das Extractum Viburni prunifolii mehrmals täglich 30—60 Tropfen in Betracht.

Ist der Abort nicht mehr aufzuhalten, handelt es also nach der eben gegebenen Definition um einen beginnenden Abort, so hängt die Behandlung von der Durchgängigkeit der Cervix für den Finger und der Schwere der Erscheinungen ab. In den Fällen, bei denen die Cervix für den Finger durchgängig ist, die sofortige Entfernung des Eies aber Schwierigkeiten machen würde, tamponiert P. Müller (l. c.). Wir räumen dann sofort aus und tamponieren nur dann, wenn die Cervix für den Finger nicht durchgängig ist. Zu einer sofortigen Entleerung des schwangeren Uterus bei fingerundurchgängiger Cervix giebt Blutung niemals, hohe Temperatur immer die Veranlassung. Dann muss nach stumpfer Dilatation mit Hegarschen Dilatatorien oder nach blutiger Erweiterung durch tiefe Incisionen in die Cervixwand der infizierte Inhalt des Organs sofort entfernt werden. Das ist die einzig richtige Therapie, wie ihre Erfolge beweisen. Bei allen unseren fieberhaften Aborten ist nach der Ausräumung die Temperatur innerhalb 24 Stunden zur Norm abgefallen, auch nachdem sie einigemale am selben Tag mit Schüttelfrost noch

---

[1]) Huber, Über Abortbehandlung. Graefes Sammlung zwangloser Abhandlungen aus dem Gebiete der Frauenheilkunde und Geburtshilfe. Halle a/S. 1896 b. Marhold.

einmal in die Höhe gegangen war. Bei leichten Temperatursteigerungen bis 38,5 wird bei fingerundurchgängiger Cervix die sofortige Ausräumung gewöhnlich nicht strikt angezeigt sein, doch könnte es immerhin vorkommen und wir werden eben hier wie anderswo individualisieren müssen.

Tamponiert wird zur Bekämpfung der Blutung und zur Eröffnung der Cervix. Zu dem Zwecke ist die Tamponade wie nichts anderes geeignet. Wir haben sie 27mal angewendet und jedesmal mit Erfolg. Die Blutung stand und nach 24 Stunden war die Cervix so weit, dass mit dem Finger ausgeräumt werden konnte, wenn nicht schon das ganze Ei in toto hinter dem Tampon lag. Man führt die Tamponade in der Weise aus, dass man nach gründlicher Desinfektion der äusseren Genitalien mit Wasser, Seife und Lysol und Auswischen der Scheide und der Cervix mit einem lysolgetränkten Wattebausch die Portio mit der Kugelzange anhakt und mit der Kornzange oder der Sonde im Speculum sterile oder Jodoformgaze hoch in die Cervix hineinführt und soviel nachstopft, als nur hineingeht. Die Anwendung des Speculums ist wichtig, weil im Speculum eine exakte Tamponade viel leichter und aseptischer ist, und den Frauen viel Schmerzen erspart werden. Denn das Einführen trockener Gaze in die Scheide ohne Speculum thut sehr weh und schleppt unter Umständen Keime von der äusseren Haut, den Schamhaaren und der Scheide in den Uterus.

Ist die Cervix genügend tamponiert, so wird die Scheide entweder mit Watte, die die Blutung besser als Gaze stillt, oder mit Gaze ausgefüllt. Die Gaze hat vor der Watte den Vorzug, dass man die ganze Tamponade der Cervix und der Vagina mit einem langen Streifen ausführen kann. Dührssen[1]) nennt als die Hauptsache der Tamponade zuverlässiges keimfreies und antiseptisches Material (Jodoformgaze und Salicylwatte), da auf dem keimhaltigen Gebiete der Vagina und der Cervix ein Operieren mit aseptischem Material verfehlt sei. Wir haben nur aseptisches Material verwendet und niemals einen Nachteil davon gesehen. Die Gaze und Watte wird in 12 cm hohen und 6 cm breiten cylindrischen Zinkblechbüchsen aufbewahrt, in denen sie sterilisiert wird und von denen man nur den Deckel abzunehmen braucht, um sofort aseptisches Material zu haben. Für den, der keinen Dampfsterilisierapparat

[1]) A. Dührssen, Eine neue Methode der Behandlung der unzeitigen Geburten. Sammlg. klin. Vorträge, 1895, Nr. 130.

hat, dürften die Dührssenschen Büchsen zu empfehlen sein. — Die Tamponade bleibt 24 Stunden liegen, wenn sie nicht vorher durch die Wehen ausgepresst wird. Sollte, während die Tamponade liegt, höheres Fieber (über 38,5) eintreten, so wäre sie zu entfernen und nach einer Scheidenspülung frisch zu tamponieren, wenn nicht besondere Gründe die sofortige Ausräumung indizierten.

Soweit finden sich bei der Behandlung des Abortes keine nennenswerten Verschiedenheiten in den Vorschriften der einzelnen Autoren. Die Uneinigkeit beginnt erst bei der Behandlung des unvollständigen Aborts. Unter unvollständigem Abort verstehe ich das Zurückbleiben von Teilen der Eihäute oder der Placenta nach Abgang des Fötus. Ich rechne zu den unvollkommenen Aborten auch die, bei denen nur die Decidua vollständig oder zum grössten Teil zurückgeblieben ist, und betrachte sie deshalb als Objekte der Behandlung.

Die Behandlung des unvollständigen Abortes, dessen erstes Symptom die Blutung ist, muss in der Beseitigung der Ursachen der Blutung, der zurückgebliebenen Schwangerschaftsprodukte in der Gebärmutterhöhle, bestehen. Wie steht es nun mit der Stärke der Blutung bei Abort? Huber (l. c.) sagt: „Nachgeburtsblutungen bei Abortus nehmen gewöhnlich in kurzem eine ganz profuse, lebensgefährliche Stärke an und zwar im allgemeinen umsomehr, je jünger der Abort war, je weniger also die Gebärmutter die Fähigkeit besitzt, sich ausgiebig über ihren Inhalt zusammenzuziehen und denselben nach aussen zu befördern, und je inniger die Verbindung ist zwischen ihrer Wand und einem Teile der Placenta.“ Davon ist gerade das Gegenteil richtig. Gewöhnlich nehmen Nachgeburtsblutungen bei Abort keine ganz profuse, besonders keine lebensgefährliche Stärke an und das ist umsomehr der Fall, je jünger der Abort ist. Ja, im 5. und 6. Monat beobachtet man gelegentlich einmal ganz erhebliche Blutungen. Von all unseren Fällen musste nur 5 mal wegen starker Blutung nach Entfernung der Placenta die Uterushöhle tamponiert werden, 3 mal im 5. und 2 mal im 6. Monat. Nur in diesen Fällen nahm die Blutung eine lebensbedrohliche Stärke an.

Bei der Behandlung des unvollständigen Aborts sind zwei Arten derselben zu unterscheiden; bei der einen ist nach dem teilweisen Abgang des Eies die Cervix so weit offen geblieben, dass der Finger in die Gebärmutterhöhle eindringen kann, bei der anderen hat sie sich für den Finger geschlossen. Die Behandlung wird sich also in zwei Richtungen zu bewegen haben. Bei der ersten Art wird

zur Entfernung der Reste der Finger benutzt werden können, bei der zweiten müssen wir Instrumente anwenden, entweder zur Eröffnung der Cervix für den Finger oder zur sofortigen Entfernung des Uterusinhaltes.

Was nun den unvollständigen Abort bei fingerdurchgängiger Cervix betrifft, sind wiederum zwei Möglichkeiten für die Behandlung gegeben, entweder sofort den Uterus zu entleeren, oder ihn durch Tamponade zur Ausstossung oder wenigstens Lockerung seines Inhaltes zu veranlassen, also aktiv oder mehr exspektativ vorzugehen. Ich sage „mehr" exspektativ, da für die Anhänger der exspektativen Methode Allgemeinsymptome, wie Temperatursteigerungen, üble Ausflüsse, Anzeichen für sofortiges Eingreifen abgeben. Hauptsächlich ist P. Müller (l. c.) ein Anhänger der exspektativen Methode. Nur wenn bei genügend erweiterter Cervix das Ei ohne Schwierigkeit zu entfernen ist, thut er es gleich; wenn aber bei wenig erweiterter Cervix, weiter Uterushöhle und festsitzender Placenta es schwer ist, bis zur Placenta vorzudringen, so dass sie nicht selten nur in Fetzen aus der Uterushöhle fortgenommen werden kann, wenn die Schlaffheit der Uteruswand Hindernisse bereitet und nur durch einen starken Druck von aussen die Haftfläche der Placenta zugänglich gemacht werden kann, zieht er es vor zu tamponieren. „Schwächezustände, sagt er, durch sehr starke Blutungen bedingt, geben ihm keine Veranlassung, die sofortige Ausräumung vorzunehmen. Im Gegenteil, bei voraussichtlich lange dauernden und schmerzhaften Eingriffen kann die Prostration bedenklich gesteigert werden, während bei der Tamponade die Frau sich wieder rasch einigermassen erholen kann, um dann den Eingriff leichter zu überstehen. Bei der exspektativen Methode lässt man die natürlichen Kräfte zur Entfernung des Eies so lange als möglich walten, die in so vielen Fällen beim Abortus viel besser imstande sind, die Eiteile zu entfernen, wie dies mit unseren Händen und Instrumenten möglich ist. Ausserdem ist die Gefahr der Infektion bei Tamponade geringer als es bei frühzeitigen manuellen oder instrumentellen Eingriffen, bei wenig vorbereiteten inneren Genitalien der Fall ist." So sehr die Vorteile der exspektativen Methode zur Geltung kommen, so lange bei beginnendem Abort das Ei noch vollständig oder zum grössten Teil im Uterus und die Cervix für den Finger nicht durchgängig ist, so wenig treten sie hervor, wenn das Ei zum grossen Teil abgegangen und die Cervix fingerdurchgängig ist, auch dann, wenn die Eireste schwer zu ent-

fernen wären. Die exspektative Methode zieht in diesen Fällen den krankhaften Prozess nur unnötigerweise in die Länge. Wird dagegen der Uterus vollständig ausgeräumt, natürlich unter aller Beobachtung der Asepsis und bei heruntergekommenen Personen mit der möglichen Beschleunigung, steht die Blutung, die hauptsächlichste Quelle der Beunruhigung der Patientinnen, kann man ihnen dann versichern, dass alles vorbei sei, so erholen sie sich sicher rascher, als wenn sie tamponiert einem weiteren Eingriff des Arztes sorgenvoll entgegensehen. Deshalb wird in der hiesigen Klinik der aktiven Therapie bei unvollständigem Abort und fingerdurchgängiger Cervix durchaus gehuldigt.

Ich habe schon oben auf den Finger hingewiesen, der zur Ausräumung zurückgebliebener Eimassen in erster Linie in Betracht kommt. Dass er dazu das geeignetste Instrument ist, bezweifelt niemand. Er wird aber nur imstande sein, die gröberen Teile herauszubefördern, kleinere Eihautreste und insbesondere die Decidua wird er nicht entfernen können. Wer allerdings der Meinung ist, dass das gar nicht nötig sei, wird in allen Fällen mit dem Finger auskommen. Zu diesen gehört Freund[1]), Abel[2]), Gessner (l. c.), die hervorheben, dass sie nie ein Instrument zur Entfernung des Eies oder der Eiteile nötig gehabt haben. Es fragt sich nun, ob denn das Zurückbleiben der Decidua, die ja sicher niemals mit dem Finger, wenn sie nur einigermassen adhärent ist, entfernt werden kann, gleichgültig ist. Winter[3]) bejaht diese Frage und zwar auf Grund von genauen, längere Zeit fortgesetzten Beobachtungen an 100 Fällen von Abort, die unter seiner Leitung Puppe[4]) vorgenommen hat.

Nach Winter übt weder die teilweise noch die vollständige Retention der vollständig adhärenten Vera bei vorher gesunden Frauen (es kann hier doch nur die Gesundheit des Endometriums gemeint sein; Puppe spricht dies übrigens in seiner 1. These deutlich aus) auf den Verlauf des Wochenbettes einen ungünstigen Einfluss aus, sondern das Endometrium kehrt bald zu seiner nor-

---

[1]) Freund, Die moderne Lehre von der Behandlung des Abortus, Zeitschrift für prakt. Ärzte 1897, 15.

[2]) Abel, Über Abortbehandlung, Berlin. kl. Wochenschr. 1897, 13 u. 14.

[3]) Winter, Zur Behandlung des Aborts. Beilage z. Centralbl. f. Gyn. 1890, p. 111.

[4]) Puppe, Untersuchungen über die Folgezustände nach Abortus. J. Diss. Berlin 1890.

malen Funktionsfähigkeit zurück. Winter glaubt, dass die häufigste Ursache für Blutungen nach Abort nach spontanem Verlauf des Aborts in frühen Monaten wahrscheinlich die Retention der Vera ist und zwar wesentlich halbgelöste Verafetzen, welche, im Uterus hängend, denselben in seiner Rückbildung stören. Man soll deshalb die Entfernung dieser flottierenden Fetzen bei keinem Abort unterlassen, während die Decidua, wenn sie vollständig adhärent ist, ruhig zurückbleiben kann.

Der erste Satz baut sich auf der Voraussetzung eines gesunden Endometriums auf. Es wird nun recht schwer sein, bei einem Abort die Gesundheit des Endometriums festzustellen. Andererseits ist ja gerade die Endometritis eine sehr häufige Ursache des Aborts. Wir werden also nicht zu viel thun, wenn wir von vornherein bei Abort jedes Endometrium als krank betrachten und mit der Entfernung der Decidua zugleich durch Ausschabung eine Behandlung der Endometritis einleiten. Übrigens kann die Retention der Decidua besonders in den ersten Monaten (bis zum vierten), wo sie eine Dicke bis zu einem Centimeter besitzt, auch bei gesundem Endometrium in der Regel nicht gleichgültig sein. In vielen Fällen bedingt die Retention der Decidua Blutungen, die lange Zeit nach Abort anhalten. Das giebt auch Winter zu. Es spricht weiter dafür, dass die meisten Endometritiden post abortum sich an Aborte in den ersten 4 Monaten anschliessen. Von 75 solchen Fällen haben wir 34 nach dem 2ten, 29 nach dem 3ten, 7 nach dem vierten, 1 nach dem 6ten und 2 nach dem 7ten Monat (2 unbestimmt) beobachtet. Schliesslich ist doch der natürliche Vorgang, dass die Decidua ausgestossen wird. Wir werden also der Natur da, wo sie es nicht besorgt, durch Kunsthilfe entgegen kommen müssen und wir thun dies am besten mit der Curette. Zudem hat Dührssen[1]) nachgewiesen, dass die Curette bei Aborten die Vera in derselben Schicht löst, in welcher bei spontanem Verlauf die Abtrennung von der Uteruswand geschieht.

Also doch die Curette bei der Abortbehandlung! Das bedarf einer eingehenden Begründung für die Feinde der Curette und sie hat deren erbitterte.

Sehr nachdrücklich hat Gessner (l. c.) vor der Curette bei der Behandlung des Aborts gewarnt und ich habe bereits oben

---

[1]) Dührssen, Zur Pathologie und Therapie des Aborts. Archiv für Gyn., Bd. 31.

seine energische Aufforderung: „Also weg mit der Curette aus der Behandlung des Aborts“ citiert. Er erinnert an die vielen Fälle von Perforationen des Uterus, von vollständiger Zerstörung des Endometriums. Ihm steht ein trauriger Fall in Erinnerung, wo ein Kollege nach Ausräumung eines Aborts die ganze Uteruswand bis zum Endometrium durchgekratzt und so den Tod der Frau an Verblutung veranlasst hat. Er und seine klinischen Kollegen in Berlin haben Fälle, in welchen bei undurchgängiger Cervix eine, ja mehrere Auskratzungen ausgeführt worden waren, und in welchen die nachfolgende Erweiterung noch Abortreste, ja den grössten Teil des Eies noch im Uterus finden liess, zu Dutzenden beobachtet und immer in den Ärztekursen Gelegenheit genommen, derartige Fälle den Kollegen als warnende Beispiele vorzuführen.

Abel (l. c.) sagt, dass die Methode, bei geschlossenem Muttermund mit dem scharfen Löffel einzugreifen, roh und unchirurgisch sei, die Methode sei weit verbreitet und darum dürfe man sich nicht wundern, wenn fast kein Jahr vergeht, in welchem nicht ein Arzt wegen fahrlässiger Körperverletzung mit tödlichem Ausgang, begangen bei Abortbehandlung, vor dem Strafrichter sich zu verantworten hat. Selbst der Staatsanwalt muss herhalten! Aber alle übertrifft an Gewalt des feindlichen Ansturms gegen die Curette Huber (l. c.). Nur einige der kräftigsten Hiebe, die er austeilt. „Wie viel Unheil ist mit der Curette schon angerichtet worden! Es ist geradezu ein Verbrechen, das Leben der Kranken mit diesem gefährlichen Instrumente aufs Spiel zu setzen. Die Curette ist kein geburtshilfliches, sondern ein gynaekologisches Instrument. Der unrichtige Platz κατ' ἐξοχήν ist für die Curette der unvollständige Abort bei geschlossenem Muttermund. Die Zahl der traurigen Fälle, wo der Geburtshelfer mit seiner Curette das morsche Gewebe der Gebärmutter durchgeschabt, sich plötzlich in der Bauchhöhle befunden und den nachherigen Tod der Kranken verursacht hat, ist gar nicht so klein, und wenn sie alle bekannt geworden wären, wäre ihre Zahl gewiss noch eine erschreckend viel grössere. Die Curette muss verbannt werden aus dem geburtshilflichen Instrumentarium. Sie hat hier nichts zu suchen, sie kann hier nur schaden, nichts nützen!“ Auch soll das Bett bei Anwendung der Curette ganz ungenügend sein. Das sei kein ruhiges, festes Lager, auf dem man den nötigen Stützpunkt finde, um mit einer Curette sicher arbeiten zu können. Soll man vielleicht wie Abel (l. c.) zur Ausräumung eines Aborts, wenn kein passendes Lager zu finden

ist, einen Operationstisch mit in die Wohnung der Kranken nehmen?

Die Ansichten über die Schädlichkeit der Curette haben ihre Berechtigung, wenn sie kritiklos angewendet wird. Der Gebrauch eines jeden ärztlichen Instrumentes setzt einen denkenden Operateur voraus. Soll nun die Curette deswegen verpönt sein, weil irgend einer einmal den Uterus damit perforiert hat, oder sie angewendet hat, wo sie nicht anzuwenden war? Das Rasiermesser ist doch auch ein sehr brauchbares Instrument. Soll man es nun verachten, weil es Leute gegeben hat, die sich die Kehle damit durchgeschnitten haben? Die Curette leistet gerade bei der Abortbehandlung vorzügliche Dienste. Sie entfernt sicherer, rascher, gründlicher und schmerzloser das, was der Finger nur mit Mühe entfernen kann, die kleinen Eihautreste, die Decidua. Es ist selbstverständlich, dass man vor Einführung der Curette über die Grösse (Sondenmessung) und Länge des Uteruskörpers unterrichtet sein muss, und es ist ratsam, so lange die Curette im Uterus arbeitet, die Hand des Assistenten oder der Hebamme von aussen auf den Uterus legen, ihn festhalten und so die Thätigkeit der Curette beobachten zu lassen. Man soll sie nicht anwenden zur Entfernung der vollständig oder noch zum grössten Teil festsitzenden Placenta. Dazu taugt sie ebensowenig, wie die Zange an einen hochstehenden, beweglichen Kopf. Sie gleitet über das Placentargewebe hinweg und erzeugt durch das Knirschen auf der Placenta die verhängnisvolle Täuschung, es möchte sich um das Knirschen auf dem Muskelgewebe handeln. Sind aber die Eireste zum grössten Teil mit dem Finger entfernt und nur noch losgelöste Teile zurück, so ist sie zu deren Herausschaffung vorzüglich. Der Finger kann sie nur mühselig unter grossen Schmerzen, oft nur in Narkose herausdrehen, die Curette entfernt sie spielend und ohne sonderliche Schmerzen. Wie oft habe ich beobachtet, dass die Frauen vor Schmerzen gestöhnt haben, so lange der Finger im Uterus arbeitete, und dass sie sofort ruhig waren, wenn die Curette schabte. Auf diese Weise haben wir unsern Patientinnen oft die Narkose sparen können — bei den 844 Aborten wurde sie nur 79 mal angewendet — ein Umstand, der ebenfalls für die Curette spricht. Darauf weist auch Biermer[1]) hin, der deswegen für die gemischte Behandlung digi-

[1]) Biermer, Bemerkungen zu d. Forderung Gessners etc. Centralblatt für Gyn. 1898, Nr. 21.

tale Ausräumung und Curette, eintritt. Wenn der Arzt allein ist, ist er froh, wenn er keine Narkose braucht, und ob er narkosenfreudiger wird, wenn er als operierender Arzt im Narkotisieren geübt ist und nur eine Hebamme oder eine gute Pflegerin als Assistenz zur Narkose hat, wie dies für Huber zu gelten scheint, möchte ich bezweifeln.

Noch ein Vorteil der Curette und kein kleiner, ist die geringere Infektionsgefahr bei ihrer Anwendung. Nur eine gründliche Ausräumung kann bei Abort helfen. Will man sie ganz mit dem Finger ausführen — ich spreche nicht von der Loslösung, die soll ausschliesslich mit dem Finger gemacht werden, wenigstens was die groben Stücke, besonders die Placenta, angeht —, so beansprucht sie eine erhebliche Zeit, besonders bei ungeübter Hand. Der Uterus muss mit Kraft dem ausräumenden Finger entgegengedrückt werden, wenn auch die letzten Reste aus dem Uterus entfernt werden sollen. Da ist eine Infektion doch weit eher denkbar, als bei der rascheren und schonenderen Ausräumung mit der Curette. Die Anhänger der ausschliesslich manuellen Ausräumung könnten mir auf gleich gute Resultate wie bei instrumenteller Ausräumung hinweisen. Das mag zugegeben sein, aber es muss auch zugegeben werden, dass die instrumentelle Ausräumung, wenn einmal die Antisepsis oder Asepsis not leiden sollte, weniger gefährlich ist. Die Curette ist leichter zu desinfizieren und kommt mit kleineren Flächen der Uteruswand in Berührung als der Finger.

Die Curette hat also auch Vorteile.

Und ist es denn mit der Gefahr der Perforation, die ja fast den einzigen, jedenfalls den am nachdrücklichsten hervorgehobenen Einwand gegen ihren Gebrauch abgeben muss, wirklich so schlimm? Ich setze gerne die Worte Feinbergs[1]) hierher: „Es ist überhaupt ein eigen Ding mit der Perforation des Uterus bei Gebrauch der Curette. Es wird ein Schreckbild in die medizinische Welt geschickt, das von Mund zu Mund, von Buch zu Buch wandert, ohne eigentlich objektiv, statistisch genügend beleuchtet worden zu sein, und wäre es deshalb, um Übertreibungen zu umgehen, von nicht geringem Interesse, durch grössere Zahlen, wenn solche vorhanden, diesem Schreckbild eine reellere Basis zu verleihen, denn die Angaben hierüber in der Litte-

[1]) Feinberg, Also weg mit der Curette etc. Centralblatt für Gynaekologie 1898, Nr. 21.

ratur sind noch sehr vereinzelt und dürften sie deshalb kaum genügend beweiskräftig sein." Ich bin zwar nicht imstande, dem Schreckbild eine reellere Basis zu geben, aber ich kann durch grosse Zahlen die Basis vielleicht erschüttern. Es wurden bei den 844 Aborten 709 Ausschabungen gemacht, davon im 5. Monat 12, im 6. Monat 1, in den späteren Monaten fällt der hauptsächlichste Grund der Ausschabung, die zurückbleibende dicke Decidua weg — und niemals ist eine Perforation mit der Curette vorgekommen. Die Ausschabungen wurden fast ausnahmslos von Studenten und jungen Volontärärzten gemacht. Niemand wird behaupten wollen, dass das besonders geübte Hände wären. Nur über einen einzigen Fall von wahrscheinlicher Perforation bei digitaler Ausräumung hätte ich zu berichten, dessen Geschichte ich auszugsweise folgen lasse:

38jähr. XVIII p. Retentio placentae partialis p. abort. m. IV. — Os int. eben für den Finger durchgängig. Man fühlt an der hinteren Wand des retroflektierten Uterus grössere Gewebsstücke. Digitale Ausräumung in Narkose fördert 7 teils erbsen-, teils wallnussgrosse Stücke zu Tage. Bei der Ausschabung gelingt es nicht, ein noch in utero befindliches, loses Stück zu entfernen. Deshalb Versuch der digitalen Entfernung, wobei die hinten befindliche enorm dünne exkavierte Stelle unterhalb des Placentasitzes noch mehr nachgiebt und vielleicht eine Perforation des Uterus entstanden ist, da der Finger das Gefühl hat, als ob er sich im Douglasschen Raum befände, Tamponade des Uterus mit steriler Gaze. Kompressionsverband. Ergotin subkutan. Kampher. — Im Wochenbett Pelveoperitonitis circumscripta. — Nach 14 Tagen geh. entl.

Man hat ferner den Gebrauch der Curette bei septischen Aborten widerraten. „Die Traktierung der Uterusinnenfläche mit der Curette oder dem scharfen Löffel," sagt Freund (l. c.) „entfernt nicht alles Infizierende und Infizierte und schädigt direkt durch das traumatische Moment." In ähnlicher Weise spricht sich Stock[1]) aus, der meint, dass die Curette bei septischem Abort vielleicht am allerwenigsten angebracht sei, denn die durch die Curette gesetzten Wunden könnten trotz der sorgfältigsten Desinfektion neue Aufnahmestellen für die Resorption des septischen Giftes werden. Da wir aber nie wissen können, wie weit die pathogenen Keime bei septischen Aborten in die Tiefe der Uteruswand eingedrungen sind, wir aber andererseits mit der Möglichkeit rechnen müssen, dass sie auf die Decidua beschränkt sind, was, wie Bumm nachgewiesen hat, besonders bei putrider Infektion statthat, so wird in jedem Falle

[1]) Stock. 60 Fälle von septischem Abort. J. Diss. Berlin 1897.

von septischem Abort die Decidua mit der Curette zu entfernen sein. Wir beseitigen ausserdem damit eine Menge Material, das den Bakterien als Nährboden dienen muss. Und gerade die Curette scheint mir vor dem Finger den Vorzug zu haben, dass sie weniger wie dieser die Keime in die Uteruswand, die Cervix und in die Lymphgefässe hineinmassiert. Diesen Vorteilen gegenüber muss die Schädigung, die durch das traumatische Moment hervorgerufen wird, ganz zurückstehen, wenn sie überhaupt in Betracht kommt. Etwas anderes ist es, wenn in der Umgebung des Uterus, besonders an den Tuben und Eierstöcken, grössere entzündliche Prozesse sich abspielen, wenn also frische Exsudate, Adnextumoren und dergl. vorhanden sind, dann soll die aktive Behandlung des Aborts auf ein Minimum beschränkt und insbesondere das Herabziehen des Uterus mit Kugelzangen vermieden werden. Das betont auch Freund (l. c.).

Wenn nun die Blutung nach Abort fortdauert, der Muttermund geschlossen ist und die Vermutung besteht, dass noch Eireste im Uterus zurückgeblieben sind, die die Blutung unterhalten, die also entfernt werden müssen, was dann? Dann soll man dilatieren, den Uterus austasten und die Reste entfernen, sagen die einen, zu denen Sänger[1]), Gessner, Abel und Huber gehören. Sie gehen dabei von der Voraussetzung aus, dass nur der Finger die im Uterus zurückgebliebenen Reste genau erkennen kann, während die Curette erkenntnislos über sie hinweggleitet. Sänger und Gessner erklären sich im Prinzip auch für die vorherige Erweiterung und Austastung bei frühzeitigen Aborten. Nach Sänger täuscht die relative Kleinheit des Uterus hier recht oft über die Grösse der Abortreste, und erhebliche und anhaltende Blutungen können auch von relativ kleinen Deciduastücken unterhalten werden, welche die Curette verfehlt und erst der Finger entdeckt. Also sogar um kleiner Deciduareste willen, die schliesslich doch mit der Curette entfernt werden müssen, der ganze umständliche Apparat der Erweiterung und Austastung! Ist es denn die Regel, dass bei Retention grösserer Stücke des Eies die Cervix sich so fest schliesst, dass nur mit Dilatation das Uterusinnere zugänglich gemacht werden kann. Ich habe keinen einzigen solchen Fall in unseren Journalen verzeichnet gefunden. Die Dilatation ist ausserdem wegen der

---

[1]) Sänger, Über Erweiterung und Austastung des Uterus als Vorakt der Behandlung. Centralblatt für Gynaekol. 1898, Nr. 7.

Infektionsgefahr gar nicht gleichgültig, sie ist zeitraubend, umständlich und für die Patienten recht lästig, besonders die Laminariadilatation. Wir haben bei unvollständigem Abort bei geschlossener Cervix nie bis zur Fingerdurchgängigkeit die Cervix dilatiert, sondern wenn es nötig war, mit modifizierten Hegarschen Dilatatorien [1]) nur soweit, dass die Curette eindringen konnte. Es wurde dann ausgeschabt und niemals hat sich ein Nachteil dieser Methode gezeigt. 92 Fälle sind so behandelt worden, 60 im 2. Monat, 31 im dritten und 1 im vierten. Ob wohl dies Verfahren Gessner auch unter die Rubrik des unterschieds- und bedingungslosen Gebrauchs der Curette bringt?

An die Behandlung des unvollständigen Aborts schliesst sich die Behandlung der Endometritis post abortum und der Placentarpolypen post abortum an. Wir haben hier dieselbe Veranlassung zur Blutung wie dort, nur mit dem Unterschiede, dass längere Zeit seit dem Abort verstrichen ist. Winternitz [2]) hat den Blutungen nach Abortus, veranlasst durch Placentarpolypen und Endometritis auf Grund von 70 Fällen, die in der Tübinger Frauenklinik behandelt wurden, eine eigene Arbeit gewidmet, die ausführlich die Krankheit und ihre Behandlung beschreibt. Auch er ist ein Freund der Dilatation zur Austastung des Uterus und besonders schwärmt er für die Laminariadilatation, weil der Erfolg stets ein guter war, nie ein Nachteil gesehen wurde und weil einmal bei der Dilatation mit Hegarschen Pflöcken ein rechts vom äusseren bis zum inneren Muttermund verlaufender Riss deutlich nachweisbar war. Die Angst vor der Dilatation mit Hegarschen Pflöcken ist unberechtigt. Wir dilatieren so oft damit und sehen nie Nachteile. Die Hegarsche Dilatation ist zudem entschieden einfacher und gerade für den praktischen Arzt leichter auszuführen.

---

[1]) Unsere Dilatatorien wurden nach den Angaben des Herrn Prof. Fehling den gläsernen leicht zerbrechlichen und deshalb weniger empfehlenswerten Dilatatorien nachgebildet. Sie bestehen aus 15 cm langen, runden, vernickelten, nach vorn leicht gebogenen, hohlen Stahlcylindern, die entsprechend der normalen Uteruslänge 7 cm von der Spitze entfernt eine quere Einkerbung tragen zur besseren Orientierung beim Einführen. Sie haben einen 4 cm langen, bequemen Handgriff, werden in den Grössen von 4, 5, 6, 7, $7^1/_2$, 8, 9, 10, 11, 12 mm Durchmesser gebraucht, sind leicht zu sterilisieren und zu handhaben. (Von Baumgärtel-Halle zu beziehen.)

[2]) Winternitz, Über Blutungen nach Abortus, veranlasst durch Placentarpolypen und Endometritis. Graefes Sammlung zwangl. Abhandl. Halle, bei Marhold, 1897.

Sie ist aseptischer und sicherer. Wenn nämlich der Laminariastift nicht über den inneren Muttermund hinausgeführt wird, was oft gar nicht so leicht ist, so hat er gar keinen Wert und die Dilatation geht von vorne an.

Nach Winternitz Anschauung ist bei Endometritis post abortum und Placentarpolypen post abortum nur mit der Dilatation eine vollkommene und zufriedenstellende Behandlung möglich. Gewissermassen auf gut Glück, in der Annahme, es handle sich nur um eine Endometritis, derartige Fälle mit der Curette behandeln, wäre nach seiner Meinung nicht zielbewusst, sehr häufig nicht erfolgreich, unsicher und unbefriedigend. Wir haben bei 81 Fällen, von denen 47 mal (31 mal nach Abort im II., 14 mal nach Abort im III., 1 mal nach Abort im IV, 1 mal nach Abort im VI. Monat) die Cervix geschlossen war, nicht dilatiert, sondern nur curettiert, und sind doch zu der Überzeugung gekommen, dass wir zielbewusst, erfolgreich, sicher und befriedigend behandelt haben. Mir scheint demnach es besser zu sein, bei Nachkrankheiten des Aborts ebenso wie bei unvollständigem Abort so zu kalkulieren: ist die Cervix geschlossen, so ist gewöhnlich nicht so viel im Uterus zurückgeblieben, dass es nicht einfach mit der Curette ohne vorherige Dilatation entfernt werden könnte, als weil bei geschlossener Cervix die Möglichkeit besteht, dass ein grösseres Stück retiniert ist, muss erst dilatiert und ausgetastet werden. Der geschlossene Cervix bei Retention grösserer Stücke, die mit dem Finger entfernt werden müssen, wie Placentarpolypen, ist nicht die Regel, sondern die Ausnahme, wie die kleine Tabelle beweist:

Placentarpolyp nach Abort		III	IV	V	Cervix offen	Cervix geschlossen
Eintritt der Behandlung	nach 2 Wochen	—	1	—	1	—
	„ 3 „	1	—	—	1	—
	„ 4 „	—	2	1	3	—
	„ 16 „	—	1	—	1	—

Und wenn wirklich einmal bei Retention eines grösseren Stückes und geschlossener Cervix nicht dilatiert, sondern nur ausgeschabt würde, dann wäre das auch kein Unglück. Brächte man

es nicht heraus und dauerten die Blutungen fort, so könnte dann immer noch dilatiert werden.

Kurze Zusammenfassung der Behandlung:

Bei drohendem Abort strengste Bettruhe, Morphium per os oder per rectum, Opium, Extractum Viburni prunifolii.

Bei beginnendem Abort ausgiebige Tamponade der Cervix und der Vagina mit steriler oder Jodoformgaze; bei hoher Temperatur sofortige Ausräumung nach stumpfer oder schneidender Dilatation der Cervix.

Bei unvollständigem Abort und offener Cervix digitale Ausräumung mit nachfolgender Ausschabung, bei geschlossener Cervix Ausschabung.

Bei Endometritis post abortum Ausschabung eventuell mit nachfolgender Ätzung des Uterus cavum mit 50 % Carbolspiritus.

Bei Placentarpolypen digitale Entfernung und Ausschabung.

Die Resultate dieser Behandlung quoad mortalitatem et morbiditatem waren bei den 844 Fällen folgende:

In der Poliklinik starb keine Frau, in der Klinik eine, die 5 Tage nach einem Abort im 5. Monat mit adhärenter Placenta unter den Zeichen schwerster Sepsis sterbend eingeliefert wurde, 4 Stunden nach der Ausräumung.

Es besteht zwar die Sitte, dass die poliklinischen Wöchnerinnen täglich einmal besucht und gemessen werden, aber es liegt auf der Hand, dass besonders in bewegteren Zeiten der eine oder andere Tag ausfällt und so leichte Temperatursteigerungen einmal übersehen werden. Wollte man also nur nach den Aufzeichnungen gehen, so könnte leicht eine allzu günstige Zahl von leicht fieberhaften Wochenbetten herauskommen. Ich habe sie deshalb gar nicht berücksichtigt und konstatiere nur, dass sich in den vier letzten Jahren in der Poliklinik kein schweres fieberhaftes Wochenbett an Abortbehandlung angeschlossen hat.

In der Klinik kamen bei den 194 Fällen 24 (12,37 %) fieberhafte Wochenbetten vor.

Ausserdem wurde einmal Fieber wegen Phthisis pulmonum festgestellt, einmal wurde eine Pelveoperitonitis exsudativa mit 14tägigem Krankenlager nach Ausräumung und Ausschabung, einmal eine Parametritis dextra nach vollständig spontanem Verlauf mit 24tägigem Fieber beobachtet.

Die Fiebersteigerungen ohne weitere Erscheinungen ordnen sich in der Weise, wie die Tabelle es angiebt:

Dauer des Fiebers in Tagen	1	2	3	4	5
höchste Temperatur 38,5	5	2	—	—	—
39,0	8	2	1	1	1
39,5 u. darüber.	3	8	—	—	—

Wir können also mit unseren Erfolgen bei Behandlung des Aborts zufrieden sein. Wir verdanken sie einer folgerichtigen und zielbewussten Therapie. Zielbewusst und folgerichtig soll jede Therapie sein. Aber kaum irgendwo lohnt sie mit diesen Eigenschaften besser des Arztes Mühen als gerade beim Abort. Das Wohl der Frauen und die eigene Befriedigung ist der Preis.

Aus der Frauenklinik der Universität Freiburg i. B.

Die Folgen langdauernder ungenügender Entleerung von Blase und Mastdarm beim Weibe.

Von

Dr. **Hugo Sellheim**,
Assistenzarzt.

(Mit einer Abbildung im Text und Doppeltafel XV/XVI).

Gelegentlich der topographisch-anatomischen Bearbeitung einer grösseren Anzahl weiblicher Becken gelangte ich durch Zufall in Besitz eines Beckens, dessen Trägerin an einer sich über längere Zeit erstreckenden ungenügenden Entleerung von Blase und Mastdarm litt.

Die Möglichkeit, dergleichen Störungen einwandsfrei zu studieren, bekommt man nicht oft, wenn man natürliche Verhältnisse betrachten will und sich nicht ad hoc künstlich an der Leiche Blase und Darm füllt. Anhaltende Überfüllung dieser Hohlorgane ist überhaupt nicht allzu häufig. Die gewöhnliche Art zu sezieren geht nicht ohne starke Alteration des topographischen Befundes ab, auch wenn man sich dabei bemüht, den Beckeninhalt möglichst in toto herauszuschälen.

Wir halten es daher für angebracht, diesen Fall starker Stauung von Urin und Kot hier mitzuteilen, in dem es gelungen ist, den Situs der einzelnen Organe im Zusammenhang mit dem knöchernen Becken gut zu fixieren und nach geeigneter Methode alle Details dieser Störung zu prüfen.

Das Präparat stammt aus dem Material des hiesigen anatomischen Instituts. Herrn Hofrat Professor Wiedersheim danke ich an dieser Stelle nochmals auf das Wärmste für die gütige Überlassung.

Es handelt sich um eine 24jährige 0-para, die an Epilepsie litt. Die Menstruation trat öfter ein, ob gerade regelmässig, ist nicht festgestellt. Sie starb unvermutet in einem Anfall, der mit Krämpfen und nachfolgender langer Bewusstlosigkeit einher ging,

nachdem ähnliche Anfälle kurz vorher gehäuft aufgetreten waren. Weitere anamnestische Daten liessen sich leider nicht erheben. Nach dem folgenden Befund hatte die geisteskranke Person aber augenscheinlich lange Zeit hindurch ihren Kot und Urin nur ganz unvollkommen entleert.

Die Leiche war mittelgross, der Knochenbau grazil, die Muskulatur mässig, das Fettpolster ziemlich gut entwickelt. Der Körper wurde ca. 12—14 Stunden post mortem (Winter) etwa handbreit oberhalb des Nabels quer durchschnitten. Nur die Dünndarmschlingen wurden vorsichtig entfernt. Eine Untersuchung der Unterleibsorgane unterblieb absichtlich, um möglichst wenig zu verschieben. Nach der Exartikulation der Oberschenkel wurde das Präparat in toto 6 Wochen lang in 5% Formaldehydlösung fixiert und in der schon a. O.[1]) ausführlicher beschriebenen Weise mit Alkohol, Äther und Celloidin weiter behandelt.

Da man von vornherein den interessanten Befund an den Harnorganen im Becken nicht ahnte, wurde den Nieren auch keine besondere Aufmerksamkeit gewidmet. Bei Besichtigung ihrer Durchschnitte fiel jedoch keine Veränderung im Parenchym auf.

Eine Sektion der Brust und Schädelhöhle unterblieb. Die Deutung der todbringenden Krampfanfälle ist demnach nicht ganz klar geworden. Die später gefundenen Störungen in der Urinausscheidung lassen vermuten, dass es sich in letzter Linie vielleicht um Urämie gehandelt hat. Durch diesen Zweifel wird jedoch der Wert der Betrachtungen an den anatomischen Verhältnissen im Becken nicht geschmälert.

Das fixierte und in einen Celloidinmantel eingegossene Präparat wurde in 5 sagittale Parallelschnitte mit einer gegenseitigen Distanz von je 1,5 cm zerlegt. Die Grundebene, die mediane Sagittalebene geht durch die Schossfuge und die Mitte der Lendenwirbelsäule und des Kreuz-Steissbeins. Dazu wurden dann noch in jeder Beckenhälfte symmetrisch je zwei weitere Schnitte angefertigt. Aus der Gesamtheit aller Schnitte lässt sich der Inhalt des Beckens gut rekonstruieren.

Für das topographische Verhalten der Weichteile im allgemeinen ergiebt sich folgendes: Die lang ausgezogene Scheide verläuft von vorn nach hinten durch das Becken etwas unterhalb und gleich gerichtet einer Ebene durch den unteren Schossfugenrand, parallel dem Beckeneingang. Über ihr liegt

[1]) Centralbl. f. allgem. Pathol. u. pathol. Anat. VIII. Bd. 1897 pag. 682.

die enorm ausgedehnte Blase, die bis über den Beckeneingang nach oben hinaus ragt. Den Beckenraum unter der Scheide nimmt die durch Kot stark ausgedehnte Ampulla recti ein. Der Uterus ist retroponiert, eleviert und der hinteren Beckenwand angeschmiegt, dabei etwas nach links von der medianen Sagittalebene verlagert. Auch Ligamente und Adnexe sind der hinteren Beckenwand angepresst, von dem Knochen durch den von rechts her ins kleine Becken herabsteigenden Mastdarm und das Beckenbindegewebe mit Ureteren, Nerven und Gefässen getrennt. All diese Gebilde werden in der Höhe des Beckeneingangs mehr weniger zusammengedrückt.

Nach dieser allgemeinen Situationsschilderung wollen wir nun die einzelnen Organe und Gebilde der Reihe nach im besonderen in Bezug auf Lage, Form, Blutversorgung und histologische Abweichungen durchmustern.

Die Vagina stellt einen gestreckten, lumenlosen Spalt dar. Die Wände sind stark ausgezogen und bis auf 1—2 mm verdünnt. Nicht nur die Falten sind vollständig verstrichen, sondern auch fast alle Papillen sind verschwunden; die etwas verdünnte Lage des geschichteten Plattenepithels ist durch eine ziemlich gerade Linie gegen die Submucosa abgesetzt. Die Richtung der Scheide im Becken geht parallel und etwa 1 cm unterhalb der unteren Schossfugenrandebene, der hintere Abschnitt weicht etwas nach links von der medianen Sagittalebene ab. Die vordere lang ausgezogene Lippe der Portio vaginalis geht direkt ohne Absatz oder Furche in die Flucht der Scheide über; ein vorderes Scheidengewölbe ist also gar nicht angedeutet. Das hintere Scheidengewölbe entspricht der tiefsten Stelle des Scheidenspaltes. Das Gewebe um die Vulva und den vordersten Teil der Vagina ist mit zahlreichen und anscheinend erweiterten vorwiegend venösen Gefässen durchsetzt. Je weiter man aber nach hinten kommt, um so anämischer wird die Scheidenwand und das umgebende Bindegewebe.

Die Spitze der Portio vaginalis steht hinter und oberhalb der Spinallinie und etwas nach links von der medianen Sagittalebene. Der Muttermund sieht nach vorn und steht 2 cm nach links von der medianen Sagittalebene. Der Körper des Uterus liegt ebenfalls etwas extramedian nach links der Längskrümmung des Kreuzbeins angeschmiegt und mit der höchsten Konvexität seiner Hinterwand in die Vertiefung des I. linken vorderen Kreuzbeinlochs hineingepresst. Die Achse des Körpers bildet mit der Achse des Halses einen nach vorn offenen stumpfen Winkel. Der

Fundus reicht bis 1 cm unterhalb einer durch das Promontorium und den oberen Schossfugenrand gelegten Ebene. Die Masse des Uterus sind: Länge vom äusseren Muttermund bis zum Fundus ca. $6\,^1/_2$ cm; davon kommen auf den Hals $2\,^3/_4$ cm und auf den Körper $3\,^3/_4$ cm. Die Dicke des Uteruskörpers beträgt 2,2 cm, die Breite 3,5 cm. Die Masse erscheinen also etwas unter der Norm. Man darf aber wohl annehmen, dass die geringeren Dimensionen des Körpers zum Teil durch die Kompression bedingt sind. Dafür spricht auch die Anämie des Organs. Auf frischen Schnitten erscheint die vordere Wand und auch die vordere (innere) Hälfte der hinteren Wand ganz blass. Die hintere (äussere) Hälfte der hinteren Wand dagegen, vorwiegend aber die dem I. linken Sakralloch entsprechende Stelle und ihre nächste Umgebung zeigt eine Ausbuchtung nach hinten und in diesem Bereich eine blutige Verfärbung. Anscheinend ist dies eine Folge der durch den verschiedenen Widerstand der Beckenwand bedingten Druckdifferenz in der Uteruswand. (Ähnlicher Vorgang wie bei der Bildung der Geburtsgeschwulst.)

Mit dem Mikroskop sieht man dem Bereich der schon makroskopisch erkennbaren blutigen Verfärbung entsprechend die Venen und Kapillaren sehr stark erweitert und mit Blutkörperchen vollgepfropft. Blutgefäss liegt an Blutgefäss. Die Arterien sind leer und ziemlich eng. Blutaustritte ins Gewebe sind nirgends zu sehen. Diese venöse Hyperämie geht nur etwa durch die halbe Dicke der hinteren Uteruswand, ist am intensivsten im unteren Teil des Corpus, erstreckt sich aber nach unten bis auf den Cervix und nach oben, wenn auch in allmählich geringeren Grad abklingend, bis zum Fundus hin. Im übrigen ist der Uterus ausser noch einer kleinen Partie an der vorderen Cervixwand auffallend blutleer. Venen und Arterien sind leer und haben nur geringes Lumen. Kapillaren sind nur schwer zu erkennen.

Die Cervikalhöhle enthält einen teils mit älterem, zerfallenem, teils frischerem, gut konserviertem Blut untermischten Schleimpfropf. Der Schleimpfropf setzt sich mit Ausläufern in die Cervikaldrüsen fort, von denen auch einige Blut enthalten. Die Cervixdrüsen sind in normaler Zahl und Verzweigung vorhanden. Das Epithel zeigt keine Besonderheiten, ist überall in kontinuierlichem Saum erhalten. Kapillaren und venöse Gefässe der Schleimhaut und dicht unter der Schleimhaut sind im Gegensatz zu der anämischen Muskelwand stark gefüllt und erweitert. Dazwischen ist das Stroma mit zahlreichen untereinander ziemlich gleichgrossen braunen Blut-.

pigmentschollen durchsetzt. Diese Brocken liegen ziemlich dicht bei einander und sind ähnlich verteilt wie die Tupfen in der Haut einer Forelle. Stellenweise sieht man auch zwischen den Drüsenepithelien solche Pigmentablagerungen. Die grösseren dieser Schollen sind etwa halb so gross wie ein Drüsenquerschnitt.

Die Höhle des Uteruskörpers enthält etwas Schleim. Die Schleimhaut ist 2—3 mm, höchstens 4 mm dick. Das Oberflächenepithel ist überall in ununterbrochenem Saum erhalten. Die Drüsen sind normal an Zahl und Gestalt. Kapillaren und Venen sind stark ektatisch und überfüllt. Nicht selten sieht man Gefässquerschnitte von dem Kaliber einer Uterusdrüse. Vorwiegend in den unteren und mittleren Teilen der Corpusschleimhaut, weniger nach dem Fundus zu finden sich die gleichen Blutpigmentschollen und auch in gleicher Verteilung und Grösse wie in der Cervixschleimhaut. Hier gehen sie sogar bis in die allerobersten angrenzenden Schichten der Muskulatur hinein. In den oberen $^2/_3$ der Schleimhaut ist auf weite Strecken das interstitielle Gewebe durch frische Blutergüsse auseinandergedrängt und zertrümmert. Das der Muskulatur benachbarte unterste Drittel der Schleimhaut und die Gegend des Fundus sind frei von diesen frischen Hämorrhagien. Vielfach sieht man direkt sich die Wände von ektatischen Kapillaren in solche Blutlachen öffnen und ihre Blutsäulen mit dem ausgetretenen Blute in direktem Zusammenhang. Die Drüsen sind durch diese Extravasate verdrängt. Einige Drüsenlumina enthalten etwas frisches Blut oder braunes Blutpigment. Manchmal findet man auch zwischen den Epithelien dieser Corpusdrüsen etwas Blutpigment. Der Epithelsaum an diesen und an der Oberfläche ist aber nirgends deutlich durchbrochen, subepitheliale Hämatome fehlen, nur ist an manchen Stellen das Oberflächenepithel durch eine geronnene Ausschwitzung auf ganz kleine Strecken von der Unterlage abgehoben.

Von den Ligamenta lata liegt das linke unmittelbar der hinteren Beckenwand angepresst; das rechte hat noch zwischen sich und der vorderen Kreuzbeinfläche den neben der rechten Uteruskante herabziehenden Mastdarm. Das Darmlumen ist in der Höhe des Beckeneingangs leer, von vorn nach hinten abgeplattet im Gegensatz zu den stark mit Kot gefüllten nach oben und unten von diesem Engpass gelegenen Darmabschnitten.

Die rechte Tube bildet einen ganz platten feinen Strang mit kaum sichtbarem Lumen, der in der oberen Kante des Ligamen-

tum latum nach aussen zieht. Die vordere Wand ist auf die hintere gepresst, das Lumen stellt eine feine Spalte dar und der Peritonealüberzug ist nach oben und unten hin fast messerscharf ausgezogen. Der Blutgehalt ist in den medialwärts gelegenen Abschnitten sehr mässig. Die linke Tube 3 mm im Durchmesser haltend ist rund und liegt zusammengeknäult, aber nirgends verwachsen über der linken Hälfte des Fundus uteri.

Die Ligamenta rotunda ziehen in weitem Bogen stark ausgezogen und abgeplattet um die vor und zwischen ihnen gelegene Blase wie die Reifen eines Fasses herum. Das rechte ist stellenweise nur $1-1^1/_2$ mm dick, dagegen bis zu $^3/_4$ cm hoch, das linke $1^1/_2$ mm dick und $^1/_2$—$^3/_4$ cm hoch und wegen der Linkslagerung des Uterus etwas weniger gedehnt wie das rechte.

Die Ligamenta sacrouterina sind dagegen, wie wir an ihren medialen Abschnitten sehen können, durch die gleichzeitige Füllung der Ampulla recti in die Höhe geschoben und erscheinen eher etwas entspannt.

Die Ovarien sind ziemlich gross und in Nischen in die Auskleidung der seitlichen hinteren Beckenwände eingepresst. Die oberen Pole ragen etwas über den Beckeneingang nach oben, die unteren Pole reichen bis zum Boden der in die Höhe gedrängten Plica recto-uterina. Die Veränderungen an den Ovarien sind so auffällig, dass eine eingehende Beschreibung wohl am Platze ist.

Makroskopischer Befund: Der linke Eierstock ist 4 cm lang, $1^3/_4$ cm breit, $1^1/_4$ cm dick. Die Oberfläche im ganzen glatt, ohne deutlich vorspringende Follikel oder Einziehungen. Eine starke längsverlaufende ca. 5 mm tief einschneidende Furche entspricht dem Verlauf des Ureters an der seitlichen Beckenwand. Die Längsachse des Eierstocks verläuft fast senkrecht zur Beckeneingangsebene.

Das rechte Ovarium ist $3^3/_4$ cm lang, 2 cm breit, 1,5 cm dick. Oberfläche wie am linken Eierstock, nur nach der Beckenmitte zu ist eine kleine etwa bohnengrosse Partie des Ovarium durch eine scharf markierte Furche abgesetzt. Dem Verlauf des Ureters entspricht auch hier ein Längsgraben. Die Längsachse dieses Eierstockes verläuft mehr schräg von hinten oben aussen nach vorn unten und medialwärts.

Auf den Schnitten durch die Ovarien fällt schon dem blossen Auge die starke Hyperämie auf.

Mikroskopische Untersuchung: Linkes Ovarium:

Oberflächenepithel fast überall in kontinuierlichem Saum erhalten. Die einzelnen Zellen erscheinen sehr niedrig. Albuginea schmal. Corticalis besteht aus einem mässig dichten Grundgewebe, in das die Primordialfollikel in ziemlich reichlicher Anzahl, mehrfache Corpora fibrosa, 3 etwa erbsengrosse und einige kleinere reifende Follikel eingelagert sind. Den unteren Pol des Eierstockes nimmt ein bohnengrosses Corpus luteum ein.

Der Eierstock ist in allen seinen Teilen durch eine hochgradige Ausdehnung und Überfüllung seiner venösen Gefässe und Kapillaren ausgezeichnet. Diese Stauung ist auch daran schuld, dass das Ovarium so gross und seine Oberfläche so glatt aussieht. Der Hilus ist aufgetrieben und zeigt auf den Schnitten ein Konvolut stark gefüllter und erweiterter Venen. Die Blutüberfüllung setzt sich von hier aus in die grösseren Venen der Medullaris und auch bis in die kleinsten Venen und Kapillaren der Corticalis fort. Besonders fällt diese Ektasie und Stauung in den Gefässkränzen um wachsende Follikel, Corpora fibrosa und Corpus luteum auf. Auch bis dicht unter die Oberfläche und in die nächste Umgebung von Primordialfollikeln sind die kleinsten Venen und Kapillaren stark injiziert. Die eng zusammengepfropften roten Blutkörperchen sind in ihren Formen gut konserviert.

Die Primordialfollikel zeigen beim näheren Zusehen auffällige degenerative Veränderungen. Das Protoplasma der Eizelle ist vielfach zerklüftet und in 2, 3, 4 und mehr fetttropfenähnliche Kugeln zusammengeschmolzen, die um den Eikern herum liegen. Stellenweise hat das Protoplasma auch bräunliches vom Blutfarbstoff geliefertes Pigment aufgenommen. An den so veränderten Follikeln ist oft das Epithel schadhaft geworden, der Zellsaum ist manchmal unterbrochen oder doch schlecht gefärbt. An einem im Reifen begriffenen Follikel, in dem das Epithel schon 2—3schichtig geworden ist, findet sich ebenfalls dieser tropfenweise Zerfall des Protoplasmas. An den Keimbläschen selbst ist noch nichts abnormes zu bemerken. Ich schätze, dass bald die Hälfte aller Primordialfollikel derartige Degenerationszustände zeigt. Die übrigen haben gut erhaltenes Protoplasma und gut gefärbten regelmässigen Epithelkranz. Die geschädigten Follikel sind nicht auf bestimmte Zonen beschränkt, sondern liegen mit den unveränderten bunt durcheinander.

Das rechte Ovarium enthält auf einem Schnitt ca. 6, 2 bis 4 mm im Durchmesser haltende wachsende Follikel, ausserdem einen 3mm im Durchmesser haltenden in Rückbildung begriffenen Follikel

mit gefalteter Wandung. Die Primordialfollikel sind in ähnlicher Anzahl vorhanden wie rechts, sie zeigen aber anscheinend noch eine erheblichere Beteiligung an dem Degenerationsprozess. Stellenweise sieht man bei 4—6 dicht nebeneinander liegenden Primordialfollikeln das Protoplasma in Zerfall. Die venöse Stase ist eher noch ausgesprochener als links. Auch hier ist diese Erscheinung besonders um die wachsenden Follikel, den in Rückbildung begriffenen Follikel, mehrere Corpora fibrosa, ein kleineres älteres Corpus luteum und unter der Oberfläche stark in die Augen fallend. Oberflächenepithel wie links.

Die Eierstöcke komprimieren ihrerseits in den Gegenden der Articulationes sacroiliacae und etwas darunter die Harnleiter.

Der rechte Ureter ist von dem Druck in höherem Grade betroffen als der linke, sein oberhalb der eingeklemmten Stelle gelegener Abschnitt ist auch jetzt noch auf eine Weite von $3^1/_2$ mm im Lichten dilatiert. Die am intakten Ureterenquerschnitt sternförmig zusammengelegte Schleimhaut ist im Bereich der Dilatation ganz entfaltet und das Epithel bildet eine glatte Lage geschichteter Zellen. Muskulatur und intermuskuläres Bindegewebe sind dabei intakt und nirgends aufgefasert oder gelockert. Der Blutgehalt in der gedehnten Partie ist gering. Unterhalb der gedrückten Stelle sind dagegen die kleinsten Venen und Kapillaren in der Muskelwand stark erweitert und da, wo man am gesunden Ureter keine oder nur ganz winzige Gefässe sieht, erscheinen zahlreiche grössere Gefässquerschnitte. Das Blut ist in diesen Gefässen schlecht konserviert, meist mit Haemalaun-Eosin braun gefärbt, die einzelnen Blutkörperchen sind nicht mehr erhalten. In dicht daneben im Beckenbindegewebe liegenden kleinen Arterien haben die roten Blutkörperchen dagegen ihre Form gut bewahrt und sind rot gefärbt.

In ähnlicher Weise wie auf die Harnleiter wurde der Druck natürlich auch auf die übrigen in dieser Gegend ins Becken führenden Gebilde, die Nerven und Gefässe übertragen. An den Nerven liess sich keine besondere Veränderung nachweisen, das Kaliber von Arterien und Venen erscheint an der gedrückten Stelle gegen die Norm reduziert.

Betrachten wir die Blase und Mastdarm näher, welche zusammen den ganzen übrigen Raum des Beckens einnehmen.

Die Blase hat folgende Grenzen. Unten zieht die Wand in direkter Verlängerung der Harnröhre parallel der Scheide in ziemlich gerader Linie auf die hintere Beckenwand zu; hinten hat das

Lumen oberhalb und zu beiden Seiten des Uteruskörpers die grösste Tiefe, während der Körper selbst eine flache buckelförmige Vorwölbung der hinteren Blasenwand zu stande bringt. Nach vorn zu bilden hintere Schossfugenfläche, Schambeinäste und Bauchwand hinauf bis fast zur Mitte zwischen Nabel und Symphyse die Grenzen. Von hinten und oben her ist die Blase vom ziemlich stark gefüllten S romanum bedeckt und etwas eingebogen, darunter sind dann Mastdarm, Uterusfundus, Ligamenta und Adnexe in schon beschriebener Weise zwischen Blase und hinterer Beckenwand eingeklemmt. Nach lateralwärts geht das Lumen beiderseits bis zur Linea terminalis, beziehungsweise bis zum knöchernen Beckeneingang. Sogar noch oberhalb der Linea terminalis ragen links und rechts nach vorn zu je eine deutlich markierte etwa 1 cm tiefe Bucht über die horizontalen Schambeinäste hinaus bezw. auf die vorderen Abschnitte der Darmbeinschaufeln nach aussen. Die genaueren Masse der Blasenlichtung sind: In der medianen Sagittalebene Durchmesser von vorn nach hinten in der Höhe einer Ebene durch die Mitte der Schossfuge parallel zum Beckeneingang = 8,5 cm. Im Beckeneingang (also über dem Fundus uteri) 9,1 cm; auch zu beiden Seiten des Uteruskörpers übertrifft die Tiefe der Blase die in seiner Mitte um etwa 1 cm. Nach links und rechts seitlich erstreckt sich die Blase an den tiefsten Punkten (Incisurae ischiadicae) 6—7½ cm nach aussen von der medianen Sagittalebene. Nach unten zu geht sie bis zu einer Ebene die 1 cm unter und parallel der unteren Schossfugenrandebene liegt, nach oben überragt sie den oberen Schossfugenrand um 5 cm.

Die höchste Kuppe erreicht fast die Mitte zwischen Nabel und oberem Schossfugenrand. Die Umschlagstelle des Bauchfells von der Blase nach der vorderen Bauchwand ist 5¾ cm vom oberen Symphysenrand entfernt.

Die Wand der Blase ist stark verdünnt. Überall ist die Gesamtdicke auf 1—2 mm verringert, ausser am Trigonum Lieutaudi, wo sie etwas stärker geblieben ist. Die Schleimhaut macht etwa die Hälfte dieser Dicke aus und erscheint ganz glatt ausgezogen, fast glänzend ohne eine Spur von Faltung. Das Epithel fehlt an mehreren genau untersuchten Stellen vollständig (Leichenerscheinung?). Die andere Hälfte der Gesamtdicke machen Muskulatur und Peritonealüberzug aus. Die Muskellamellen sind stark auseinander gezerrt. Vielfach zeigen die längs getroffenen Muskelbündel Knicke und einen etwas wellenförmigen Verlauf. Der Blutgehalt der Blasen-

wand ist sehr gering. Die Ureteren markieren sich schon einige Centimeter vor ihrer Einmündungsstelle als ganz dünne, etwas platte Stränge in der Blasenwand. Sie kommen in grossen Bogen um die Konvexität der gedehnten Blase herum und scheinen in ihren unteren Abschnitten der Länge nach gereckt zu sein. Die Ostia sind ganz fein ausgezogene 1 — 2 mm lange, schräg zur medianen Sagittalebene stehende Spalten. Die Distantia interureterica beträgt an der Einmündungsstelle 2,6 cm. Die Entfernung von den Ureterenmündungen bis zum Orificium internum urethrae 1,8 und 2,0 cm.

Die Harnröhre verläuft ganz grade gestreckt nach vorn. Sie hat an ihrer Länge (noch $2^1/_2$—$2^3/_4$ cm lang) anscheinend nichts eingebüsst, dagegen ist die normalerweise vorkommende nach vorn oben konkave Krümmung verloren gegangen.

Das stark gefüllte S romanum kommt von links oben neben dem Musculus psoas herunter, läuft dann quer über die gefüllte Blase oberhalb des Promontoriums nach rechts hinüber auf die rechte Darmbeinschaufel. Von da geht es in einem scharfen Winkel nach links unten und medialwärts in den Mastdarm über. Im weiteren Verlauf zieht das Rectum dann der rechten Uteruskante entlang vor dem Kreuzbein nach unten und ist hier nach vorn zu durch das Ligamentum latum dextrum von der andrängenden Blase getrennt. Hierauf drängt der Darm den Uterushals von der vorderen Kreuzbeinfläche ab und überschreitet die mediane Sagittalebene etwa vor der Mitte des II. Kreuzbeinwirbels nach links hin in einer etwa 2 cm tiefen, ziemlich scharfen Kurve; kehrt dann aber schon in der Höhe der Verbindung zwischen III. und IV. Kreuzbeinwirbel wieder in die Mitte zurück und mündet in die stark nach beiden Seiten oben und unten durch gestaute Kotmassen ausgedehnte Ampulla recti. Die genaueren Masse dieses erweiterten Mastdarmabschnittes sind: Durchmesser von vorn nach hinten: $9^1/_2$ cm; von der medianen Sagittalebene nach rechts: 4,5 cm, nach links: 2,5 cm; von oben nach unten: 3,5 cm. In dem gedehnten Bezirk ist die Darmwand nur 1—2 mm dick; die Schleimhaut erscheint makroskopisch ganz glatt ausgezogen und faltenlos im Gegensatz zu den höher gelegenen Abschnitten. Mikroskopisch zeigen sich Zotten und Epithel gut erhalten. Die Muskulatur ist stark ausgereckt und zeigt an vereinzelten Bündeln ähnliche Knicke wie in der Blasenwand. Auch hier ist der Blutgehalt ein geringer, wenigstens auf den medialen Schnitten.

Das Peritoneum ist in seinem Verlauf wesentlich alteriert.

Die stark gefüllte Blase hat die Umschlagstelle nach der vorderen Bauchwand und vorderen Uterusfläche weiter nach oben geschoben und diese Partien in stärkere Spannung versetzt. Der Boden der Plica vesicouterina liegt 6 mm über der Parallelebene durch den unteren Schossfugenrand und 2,2 cm unterhalb des Fundus uteri. Der Douglasspalt ist durch die Ausdehnung der unter ihm nach vorn durchstreichenden Ampulla recti nach oben geschoben, abgeflacht. Dadurch ist in seinem Bereich das Bauchfell in geringere Spannung versetzt, wie die Faltenbildung des überschüssigen Peritoneum zeigt. In den medialen Partien liegt der tiefste Punkt der Plica rectouterina 8 mm unterhalb der unteren Schossfugenrandebene, wobei die Richtung ihres Spaltes auf eine Strecke von ca. 2 cm parallel dieser Ebene nach vorn zu geht. Die seitlichen Abschnitte des Douglasschen Raums sind durch die nach aussen und hinten gepressten Ovarien entfaltet und gehen etwas tiefer nach unten wie in der medianen Sagittalebene.

Das Diaphragma pelvis ist besonders rechts, wo die Ampulla andrängt, durch die starke Überfüllung des kleinen Beckens stärker nach vorn und unten ausgebaucht.

Was die Blutversorgung im ganzen betrifft, so herrscht in den mittleren und hinteren Partien des Beckens arterielle und venöse Anämie vor (Blase, grosser Teil von Scheide, Uterus und Mastdarm); nach vorn unten nach den nachgiebigeren und mit äusseren Blutbahnen kommunizierenden Gegenden (Vulva, Teil von Vagina und Uterus, Ovarien, Gegend der Incisurae ischiadicae) sieht man vielfach das Blut in den Venen gestaut. In Beckenlymphdrüsen etwas unterhalb des Beckeneingangs findet sich auch Blutstauung und reichliche Ablagerung von altem Blutpigment. Auch das Beckenbindegewebe ist in ihrer Umgebung stellenweise bräunlich pigmentiert.

Die beigegebene Doppeltafel veranschaulicht einen grossen Teil der geschilderten Verhältnisse auf zwei lateralen Sagittalschnitten. Umstehende Skizze orientiert rasch über die Lage dieser beiden Ebenen zum knöchernen Becken nach links und rechts von der medianen Sagittalebene. Die Bilder sind von der medianen Sagittalebene gesehen nach der Natur gezeichnet und auf $^1/_2$ nat. Gr. verkleinert. Die Schnitte sind so aufgestellt, dass die Beckeneingangsebene sich in einer Neigung von 20°—30° zum Horizont befindet, entsprechend einer Position, in der man gewohnt ist, zu untersuchen und zu operieren.

Rechter Sagittalschnitt.

Der Schnitt geht 1,5 cm nach rechts von der medianen Sagittalebene, vorn durch das Schambein etwa am Tuberculum pubicum und ca. $^1/_2$ cm medialwärts vom inneren Rande des Foramen obturatorium, hinten durch die seitlichen Abschnitte der Lendenwirbel-

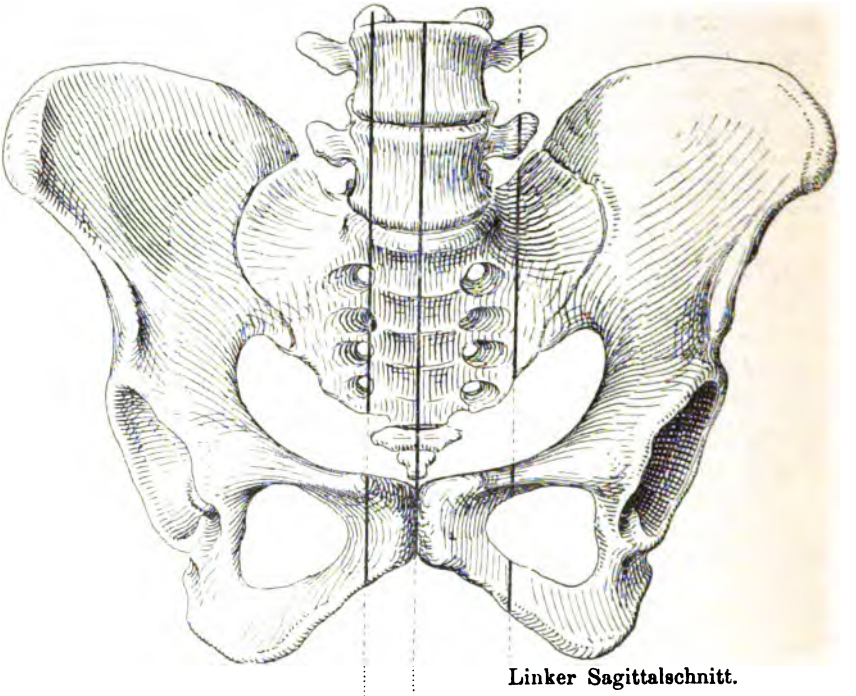

Linker Sagittalschnitt.
Medianer Sagittalschnitt.
Rechter Sagittalschnitt.

körper und die medialen Ränder der vorderen Kreuzbeinlöcher.

Die Blase nimmt den grössten Teil des Beckens ein. Nach hinten geht sie bis auf $2^3/_4$ cm an die vordere Kreuzbeinfläche heran, nach rechts breitet sie sich aus bis zur Beckenwand, nach oben bis über die Beckeneingangsebene, nach unten bis unter die untere Schossfugenrandebene. In der unteren Blasenwand sieht man die Öffnung des ziemlich dünn ausgezogenen Ureters. Zwischen Blase und Beckenboden liegt die rechte seitliche Bucht der erweiterten Ampulla recti mit der stark einschneidenden Falte des Sphinkter ani tertius. Die Glätte und Dehnung der Wandungen ist an beiden Hohlorganen deutlich.

Vor dem Kreuzbein steigt schräg der Mastdarm herab. Über

ihm liegt der Querschnitt, bezw. Schrägschnitt des nach rechts ziehenden S romanum mit seiner Mesenterialbefestigung.

Zwischen hinterer Blasenwand und Mastdarm sind rechtes Ligamentum latum, Ligamentum rotundum, Tube, Eierstock und Ligamentum sacrouterinum eingezwängt.

Das Ligamentum rotundum ist ein von vorn nach hinten abgeplatteter, auf dem Schnitt ca. 2 mm dicker, nach oben zugeschärfter Strang, der in weitem Bogen stark gespannt nach rechts aussen und oben um die ausgebauchte Blase herumzieht.

Die Tube ist auch platt gedrückt, ihre obere Kante ganz scharf, das Lumen kaum zu erkennen.

In die hintere Platte des Ligamentum latum implantiert sich der Eierstock. Unter ihm liegt nach vorn und hinten zu das Peritoneum des Douglasschen Raumes in je einer Falte. Zwischen diesen beiden Falten hebt sich der Querschnitt des Ligamentum sacrouterinum deutlich heraus und liegt nicht viel höher als der tiefste Punkt der Plica rectouterina.

Das Diaphragma pelvis ist durch die andrängende Ampulla stärker nach vorn und seitlich ausgebaucht und erscheint infolgedessen sehr stark schräg getroffen.

Hinter und etwas unterhalb des unteren Schossfugenrandes ist das Corpus cavernosum clitoridis sichtbar.

Die Umschlagstelle des Bauchfells an der vorderen Bauchwand erhebt sich fast bis zur Mitte zwischen oberem Schossfugenrand und der Nabeldelle. Der Boden der Plica vesicouterina reicht bis auf $^1/_2$ cm über die untere Schossfugenrandebene nach unten, der tiefste Punkt des Douglas geht $1^1/_4$ cm darunter. Auf der Hinterfläche der Blase ist merkwürdigerweise bei der starken Dehnung eine Peritonealfalte erhalten geblieben, vielleicht die Plica vesicalis transversa.

Vor der Lendenwirbelsäule liegen Arteria iliaca communis dextra und Vena iliaca communis sinistra. Spermatikal-, Vesikal-, Vaginal-Gefässe erscheinen im mittleren bezw. hinteren Abschnitt des Beckens alle klein. Die Arteria uterina, auch von geringem Kaliber, ist von dem Ureter weit nach hinten abgedrängt. Im Gegensatz dazu erscheinen die venösen Gefässe um Vorderabschnitte der Scheide und seitliche Teile des Darmes erweitert und stärker mit Blut gefüllt.

Vor dem Schambein sehen wir den Anfang des Musculus obturatorius externus und die Adduktoren durchschnitten. Vom Oberschenkel fällt auch eine kleine Partie in die Ebene. Vor dem II. Sakralwirbel liegt der Beginn des Musculus piriformis, in den Bauchdecken verläuft der Rectus abdominis.

Linker Sagittalschnitt.

Der Schnitt geht 3 cm nach links von der medianen Sagittalebene und ihr parallel vorn durch den horizontalen Schambeinast, das Foramen obturatorium ca. $^1/_2$—1 cm nach aussen von seinem medialen Rande und durch den aufsteigenden Sitzbeinast; hinten durch das Kreuzbein 2—5 mm nach aussen von den lateralen Rändern der Foramina sacralia anteriora.

Die Blase ist auch hier sehr stark ausgedehnt. Hinter ihr liegt der Schrägschnitt des Ligamentum rotundum, das nach aussen, oben und vorn um die Blase herumstrebt.

Das Ovarium, mit seiner Längsachse ziemlich senkrecht zur Beckeneingangsebene gestellt, ist in eine Nische der seitlichen Beckenwand eingepresst. Der obere durch weite Venenquerschnitte ausgezeichnete Pol setzt sich in das Ligamentum suspensorium ovarii fort, dessen Übergang in den Eierstock schon medialwärts von dieser Schnittebene liegt. Der Eierstocksabschnitt liegt also vollständig frei in einer Peritonealmulde und erscheint durch die venöse Stase gross und gequollen.

Über der Blase verläuft im Querschnitt getroffen das von links oben herunterkommende S romanum nach der Mitte und rechts hinüber.

Der linke Ureter ist zweimal getroffen, einmal hinter dem oberen Pol des Eierstocks im Schrägschnitt, wo sein Lumen auf 3—4 mm dilatiert ist, und zum zweitenmal nach vorn unten von der Blase im Querschnitt. Um diesen Querschnitt herum liegen zahlreiche dilatierte venöse Gefässe. Die Arteria uterina ist auch auf dieser Seite weit nach hinten von dem Ureter abgedrängt und verläuft vor der unteren Spitze des Eierstocks.

Über dem Kreuzbein sehen wir die Schrägschnitte von Arteria, Vena und Nervus cruralis vor dem Musculus psoas. Unter dem Schrägschnitt des dilatierten Ureters liegen die Venen aus dem Gebiete der Hypogastrica.

Von Nerven finden wir dicht vor der oberen Kante des Kreuzbeins den Truncus lumbosacralis und weiter unten vor dem Kreuzbein den Plexus sacralis.

Das Diaphragma pelvis zieht im Bogen von der Fascia des Musculus obturator. internus nach der Gegend des Musculus piriformis zu. Auch hier scheint der vordere Teil des Beckenzwerchfells etwas weiter nach unten gedrückt zu sein. Unter dem Diaphragma

pelvis wird das Fettgewebe des Cavum ischiorectale durch den massigen Glutaeus maximus abgeschlossen. Vor dem Foramen obturatorium liegen die Querschnitte von Obturator externus und Adduktoren. In der vorderen Bauchwand bemerkt man den Musculus rectus abdominis mit zwei Inscriptiones tendineae.

Abschnitt aus dem linken Sagittalschnitt nach Herausnahme des Eierstockes aus der Bauchfellnische: Der entfernte Eierstock ist so gedreht gezeichnet, dass seine ursprünglich der Schnittfläche entsprechende Seite nach oben sieht. Das Ovarium zeigt die Impression, welche der Ureter hervorgerufen hat. In der tiefen Nische an der seitlichen Beckenwand erweitert sich der komprimierte Ureter allmählich trichterförmig nach oben von der gedrückten Stelle.

Wir sehen also durch die starke Überfüllung von Blase und Mastdarm vielseitigere und tiefergreifende Veränderungen zu stande gebracht, als man wohl annahm. Die starken Kompressionserscheinungen im kleinen Becken erklären sich durch die Einklemmung der allseitig ausgedehnten Blase im Beckeneingang. Ein stärkeres Ausweichen nach dem grossen Becken hin war durch ihre natürliche Befestigung im kleinen Becken unmöglich. Hierdurch und durch die gleichzeitige Füllung des Mastdarms wurden die Nachbarorgane rücksichtslos disloziert, sogar die nachgiebigen Wände des Beckens (Beckenboden und Incisurae ischiadicae) wurden nach aussen gedrängt.

Die Ligamenta lata und rotunda wurden überdehnt, die sacrouterina entlastet und entspannt. Dass ähnliche, wenn auch geringfügigere, Schädigungen des Bandapparates ihren nachhaltigen Einfluss auf die Lage des Uterus nicht verfehlen können, darf man wohl annehmen.

Inwieweit die Folgen derartiger starker und langdauernder Dehnungen an Blase und Darm reparabel sind, lässt sich schwer sagen. Die Ureterendilatation hätte sich, — so kann man nach dem anatomischen Befund schliessen — wohl bald wieder ausgeglichen, wenn die Ursache der Kompression weggefallen wäre.

Einen gleichen Selbstverschluss der ableitenden Harnwege, wobei die gedehnte Blase ihre zuführenden Ureteren komprimiert, habe ich in der Litteratur nicht finden können. Nur weiter oben am Nierenbecken soll nach Rokitansky[1]) nicht selten eine Urin-

[1]) Rokitansky, Lehrbuch der pathologischen Anatomie Bd. III, pag. 350.

stauung dadurch zu stande kommen, dass sich das Nierenbecken unten im hinteren Umfang des Ureters ausbuchtet und diese Ausbuchtung sofort den Ureter zusammendrückt und so zu Erweiterung des Nierenbeckens und der Kelche führt.

Ähnlich wie die Harnleiter wurden auch Mastdarm, Nerven und Gefässe in der Höhe des knöchernen Beckenringes komprimiert. An den Nerven liess sich keine besonders auffällige Veränderung nachweisen. Um so klarer liegen jedoch die Folgen der gestörten Blutzirkulation auf der Hand. Vor allem müssen wir bedenken, dass intra vitam die Blutstauung einen viel beträchtlicheren Grad hatte, als wir post mortem fixieren konnten, da ja immer an der Leiche ein gewisser Ausgleich der Druckdifferenzen in den Körpersäften, insbesondere im Gefässsystem stattfindet. Trotzdem fällt noch deutlich der Gegensatz in der sehr verschiedenen Blutversorgung an den stärkst gedrückten und an den am wenigsten gedrückten Partien in die Augen.

In der Uterusschleimhaut sind Blutungen und die venöse Stase wohl auch auf Druckdifferenzen zurückzuführen. Es scheint, als ob die Schleimhaut im Cavum uteri durch die dicken und starren Uteruswandungen vor der Kompression einigermassen geschützt war und dadurch Sitz der venösen Hyperämie geworden ist. Ausserdem spielen aber gewiss noch anatomische Unterschiede in Bau und Verteilung der Blutgefässe und die geringere Widerstandskraft der umgebenden Mucosa gegenüber der festeren Muskelwand des Uterus eine begünstigende Rolle bei dem Bersten kleiner Gefässe.

Die ausgedehnten degenerativen Veränderungen an dem Follikelapparat der Ovarien müssen ebenfalls auf Rechnung der Zirkulationsalteration gesetzt werden. Schlechte Fixierung oder sonstige technische Fehler sind als ausgeschlossen zu betrachten, wenn Keimepithel, rote Blutkörperchen und andere Primordialfollikel auf demselben Schnitt sehr gut erhalten sind. Ausserdem fand sich der Zerfall des Protoplasmas an den Eizellen gleich deutlich bei Anwendung verschiedener Färbemethoden (von Gieson und Hämalaun-Eosin). Die betroffenen Follikel waren wohl sicher dem Untergang geweiht.

Die alten Pigmentschollen in der Uterusschleimhaut, im Lymphdrüsen- und Beckenbindegewebe, die tiefgreifenden histologischen Veränderungen am Eierstock und die durch den Druck der Ureteren herbeigeführten dauernden Gestaltveränderungen an den Eierstöcken geben Zeugnis, dass sich die ganze Störung nicht nur über einige Tage, sondern über Wochen, ja vielleicht noch länger erstreckt haben muss.

Rechter Sagittalschnitt.

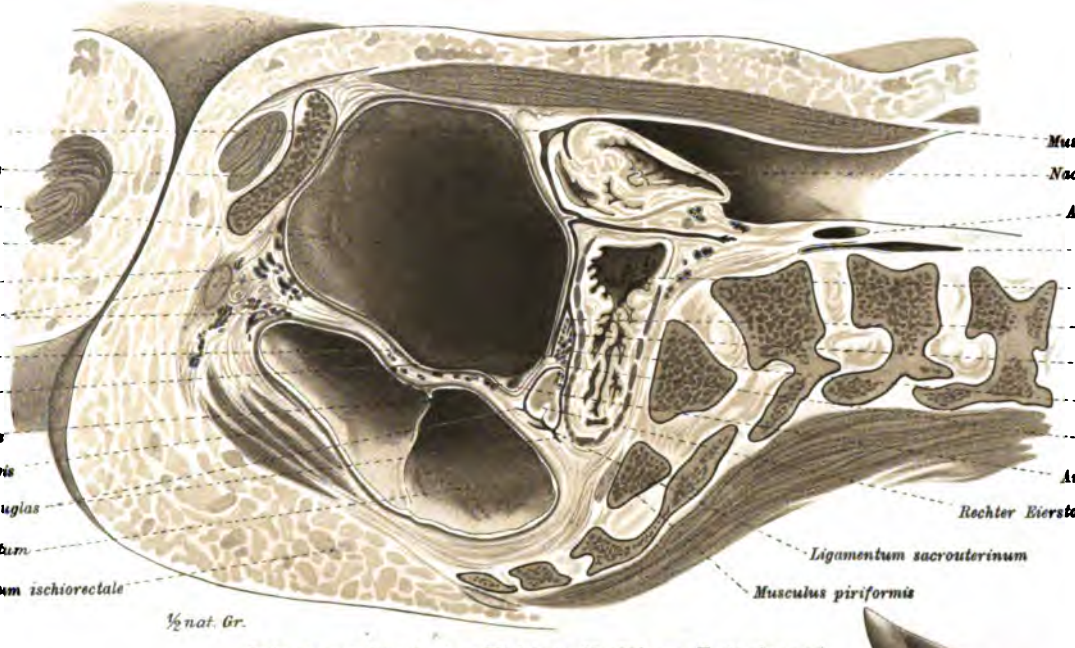

½ nat. Gr.

Beckeneingangsebene in einem Winkel von 20—30° zum Horizont geneigt.

Der Schnitt geht 1,5 ctm. nach rechts von der medianen Sagittalebene vorn durch das Schambein etwa am Tuberculum pubicum und etwa $^1/_2$ ctm. nach einwärts vom medialen Rand des Foramen obturatorium, hinten durch die seitlichen Abschnitte der Wirbelkörper und die medialen Ränder der vorderen Kreuzbeinlöcher.



Verlag von Arthur G

Georgi in Leipzig.

Linker Sagittalschnitt nach Herausnahme des Eierstocks.

(Eierstock ist so gedreht, dass seine der Schnittebene entsprechende Fläche nach oben sieht.)

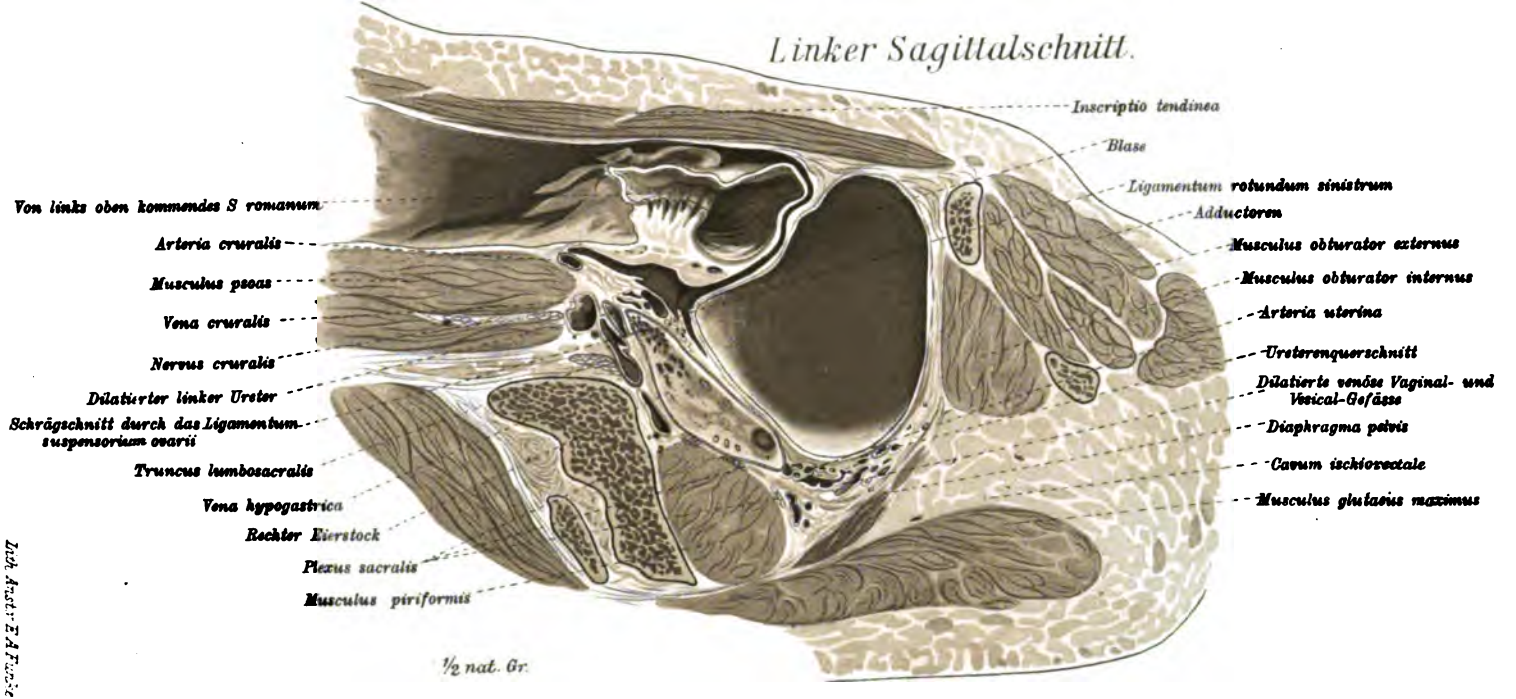

Beckeneingangsebene in einem Winkel von ca. 20—30° zum Horizont geneigt.

Der Schnitt geht 3 ctm. nach links von der medianen Sagittalebene vorn durch den horizontalen Schambeinast und den aufsteigenden Sitzbeinast ca. 1 ctm. nach aussen vom medialen Rande des Foramen obturatorium, hinten durch das Kreuzbein ca. 4 mm nach aussen von den lateralen Rändern der Foramina sacralia anteriora.

Lith. Anst. v. E. A. Funke, Leipzig.

4/C 1189+



3 2044 103 042 263